호흡기疾患시리즈

기관지확장증

주요증상·종류·診斷·豫防및치료대책



金 誠 圭
〈연세의대 내과교수〉

흔히들 호흡기 증상으로 인하여 병원에 온 환자들이 진찰후에 의사에게 묻는 중요한 말이 있다. 즉 진찰후 혹은흉부X선 사진을 찍은후 특별한 폐질환이 없다고 하면 환자는 『기관지도 이상없느냐』는 질문이 바로 그것이다. 많은 환자들이 기관지와 폐질환을 구분하고 있다는 것을 알려주는 질문이기도 하다. 그러나 실제로 많은 의사들이 특기할 병이 없다고 하면 그것을 기관지와 폐를 거의 구분하지 않고 대답하게 되는때가 많다. 환자쪽에서 기관지도 좋으냐는 질문을 할 때 한번더 흉부X선 사진을 보게 되는데 이때 우리가 염두에 두는 질환중의 하나가 기관지 확장증 이라고 할 수 있다.

호흡곤란이 오기전 적절한 治療실시바람직

기관지 확장증은 아직도 우리나라에서는 많은 사람들이이로 인하여 고통을 받고 있으므로 임상적으로도 매우 중요하다고 하겠다.

기관지 확장증에서는 기관지의 확장된 병변이 지속되는예가 많다. 다시 말하여 잘 회복될수 없는 병변을 남기게되는 특징을 갖는다. 외국에서는 항균제의 발달로 그 빈도가낮으나 우리나라에서는 아직도자주 경험하게 된다. 따라서 이 질환의 원인, 증상, 종류 그리고 진단법, 치료법과 아울러예방에 관하여 살펴보는 것은매우 중요하다.

원 인

기관지 확장증은 주로 소아에서 이미 그 증상을 관찰할 수 있는데 대부분 유아시절에 홍역, 백일해등의 호흡기감염으로 부터 병발된 폐염등의 합병증으로부터 시작한다고 알려져 있다.

또 일부는 폐염을 위시한호흡기질환이외의 결핍성 질환이나 선천적인 질환과도 연관되어 발생 하기도 한다.

예를 들면 기관지의 해부학적 구조가 선천적으로 잘못된 예가 있는데 기관지벽의 구조이상 혹은 분비물이나 섬모활동의 이상에 기인하는 것등을 포함한다. 그 외에 병에 대한 저항력이 떨어져 자연히 병의 정도가 심하고 여러가지 합병증을 동반하게 되기도 하며끝으로 주기관지나 비교적 중심부의 여러 기관지 부위에 분비물, 이물, 혹은 혹등이 생김으로써 기관지에 염증이 오고 따라서 확장증으로 발전되는예도 적지 않은 것이다.

종 류

기관지 확장증에 의한 병변의 정도와 모양에 따라 대개는 세가지로 나누는데 치료나 예후와도 연관되어 있어 때로는 이를확인하여야 할 필요도 있다.

첫째 원주형 (圓柱型) 의 기관지 확장증은 마치 나무 뿌리와 같이 점차 가늘어져야할 기관지가 그림 1 처럼기관지의초반부와 마찬가지로 거의 굵기가 같게 되는 모양을 보이게 된다.

둘째 정맥류형 (靜脈瘤型) 기관지 확장증이 있다. 첫번째형보다는 좀더 심하여 그림 2와 같이 굵기에 굴곡이 있어 마치 다리에 돌출한 혈관처럼 보인다 해서 붙여진 이름이다.

셋째형은 낭포형 (囊胞型) 기관지 확장증이 있다. 위에 말하는 세가지 형중 가장 심하며 말초 부위로 갈수록 점차 굵어지며 그림 3처럼 꽈리같은 모양을 보이게 되는 때가많다.

주요 증상

호흡기 증상은 기침, 객담, 객혈, 흉통 그외에 호흡곤란등 다섯가지로 나눌 수 있는데기관지 확장증에서는 이중에 기침과 많은 량의 객담 분비를 특징으로 한다.

특히 객담량은 병의 정도와 비례 하는데 현재 치료하고있는 환자 중에는 하루에 600~900 cc 가량의 객담을 배출하는 경우도 있다. 약 반수의 환자에서는 객혈을 하게된다. 일년이면 몇차례씩 객혈을 하는 것이 특징 중의 하나로서 대개는 검붉은 혈담 혹은 객혈을 하게된다.

가장 중요한 것은 위에서열거한 전형적인 증상에 대한자세한 문진에 의하여 할 수있다. 어려서 폐염등의 감염 질환을 앓았다고 하는 병력도매우 중요하다.

기관지 확장증 환자는 자세히 진찰 하므로서도 진단 할 수 있는데 위와 같은 여러가지 증상 이외의 청진 소견상 한 부위에서 호흡 잡음이 지속적으로 들릴때도 기관지 확장증여부를 확진하도록 하여야 한다.

다음에는 흉부X선을 촬영하여 자세히 검토하고 특히 폐의 하반부에서 기관지 모양을 살펴 보아야 한다.

끝으로 가장 확진적인 검사법으로기관지 조영술이라고 하는 기관지 특수촬영을 실시하여야 한다. 기관지 확장증의종류를 알아내는 데에도 매우중요하며 치료의 방침을 세울때에도 꼭 필요하다.

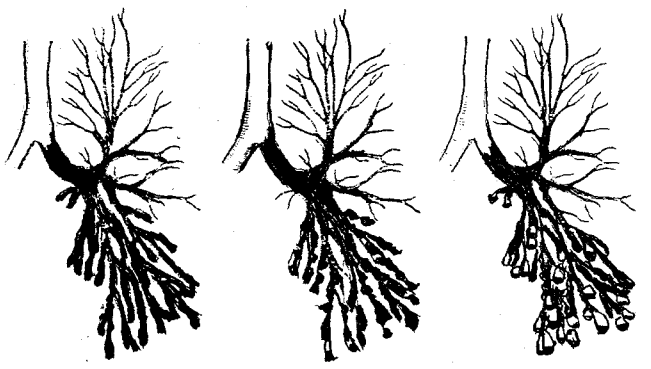

◆그림왼쪽으로부터<제1도>원주형으로서 상엽의 정상부와 비교된다. <제2도>정맥류형의 기관지확장증.<제3도> 낭포형의 기관지확장증.

상체를낮추어 객담배출이 용이하도록해야
炎症동반때는 1~2주간의 항균제투여를

치 료

몇가지의 단계로 나누어 볼 수 있다.

먼저 일반적인 치료로서는병에 관한 경과와 치료의 목적등에 대하여 환자에게 설명하여야 하며 기관지 확장증과함께 병발하기 쉬운 이비인후과적인 진찰을 아울러 시행하여야 한다. 이는 부비강염 (축농증) 등이 자주 동반되기 때문이다. 증상에 대한 처치와 함께 담배를 끊도록 권하여야한다. 감기등의 호흡기 질환에걸리게 되면 속히 의사를 찾아 의논토록 하여야 한다.

둘째로는 기관지 속에 있는 객담 및 분비물을 배출 할수 있는 여러가지 방법에 대하여 설명하여 줌이 필요하다. 그중 한가지가 체위변동 즉 상체를 보다 낮추어 객담을 배출 시키는 물리적인 방법이다. 즉중력을 이용한 방법이라고 하겠는데 이때는 거담제등을 함께 복용 하므로서 보다 큰 효과를 얻을수 있는데역시 전문의와 상의함이 필요하다.

셋째 염증이 동반되어 있는 때에는 항균제를 투여해야 하는데 먼저 객담을 받아 세균배양 및 감수성 검사를 시행하여 그 결과에 따라 1—2주간 항균제를 투여함이옳다.

끝으로 수술하는 방법도 있음을 빼놓을 수 없다. 그러나 수술을 하기 위하여는 몇가지 지켜야할 조건이 있다.

내과적 치료에도 불구하고증상이 심하여 자거나 객혈의량과 횟수가 많은 환자중, 양측의 기관지 조영술로서 한쪽에 국소적인 병변이 있는 경우가 수술의 좋은 대상이 된다. 한편 여러가지 조건이 맞는다하더라도 환자의 나이가 너무많은 때에는 고려하여야 한다. 또한 수술의 부위가 클때는당연히 폐기능 검사를 사전에시행하여 수술후의 영향을 생각하여야 한다.

예 방

처음에 언급 하였듯이 대부분의 기관지 확장증 환자는원상으로 회복될수는 없다. 더이상 심하여 지지 않도록 의사의 지시를 받아 잘 관리하여 나가므로서 일상 생활을 영유할 수 있도록 함이 최선의방법이며 실제도 이같은 치료법에 의하여 거의 정상 생활을 하여 나가는 환자 또한 적지 않다. 때문에 한번 기관지 확장증의 확진을 받게 되면 완치가 어려운 까닭에 예방이무엇보다도 더 중요하다고 할수 있다.

선진국에서는 어려서부터 감염 질환을 철저하게 관리한까닭으로 이젠 기관지 확장증환자를 대하기 어렵다고 한다.

호흡기 감염 환자의 적극적인 조기 치료를 행하므로서앞으로는 이러한 환자가 점차줄게 될 것으로 생각된다.

부저식 오디오尿糖檢査器「히포테스트」개발

피속糖分농도손쉽게測定、고통없이채혈「오토레토」도

糖尿病은 거의 대부분의 경우 끊임없이 치료를 해야하는 세계적인 병이다. 그 치료를조정하기 위해서는 소변과 피속에 있는 糖分의 퍼센테지를 정규적으로 자주 측정하지 않으면 안된다.

당뇨병 환자의 대부분은 오줌의 정상적인성분이 아닌 糖이 자기 소변에 얼마나 들어있는가 테스트하는 것이 보통이다. 어떤 사람은 날마다 해야하고 하루에도 몇 번이나 해야하는 사람도 있다.

몇해전 오줌에 적시면 糖이 있을때 색깔이 변하는 計量糖이 고안되어 그 성가신 일을얼마나 덜어 주었는지 모른다. 오줌을 누면서대볼수 있는 Diastix 같은 것은 그중에서도가장 편리한 것이다.

그런데 당뇨병 환자들 가운데 視力이 좋지 않은 사람이 많고, 어떤 사람은 아예 앞을보지 못한다. 왜냐하면 시력 악화가 당뇨병의가장 흔한 합병증이기 때문이다.

그러니 맹인은 말할것도 없지만, 부분적인시력 장해자도 尿糖테스트의 색깔 변화를 볼수 없게된다.

이런 환자를 위해 잉글랜드 동부의 서포크에 있는 한 회사는 Hypotest라는 것을 만들어낸다. 오줌에 당이 들어 있으면 부저가울리는 오디오 尿糖檢査器다. 만일 환자가 조작을 잘못할 때는 다른 소리가 나게되어있다.

英서개발, 간편한糖尿病검사기

정규적으로 血糖을 검사하는 것이 당뇨병환자를 감시하는 가장 좋은 방법이다. 그러나그렇게 하려면 필연적으로 병원이나 진료소를자주찾아가지 않을 수 없다.

세계의 많은 지방에서는 이것이 실현성이적은 경우가 많고, 비용도 많이 들수있다. 게다가 검사할 피만 제공하기 위한 방문이라면, 불필요한 짓이기도 하다.

의사만 동의한다면 피를 뽑아서 보내 줄수도 있고 자기가 혈당을 테스트해 볼 수도있을 것이다. 방법만 배우면 간단히 할수있다.

검사할 피를 정맥에서 뽑거나…전문가들은흔히이렇게한다…혹은핀세트로손가락끝을찍어서모세血管의 피를 뽑거나… 흔히 환자가 혼자서할수도 있다…아무상관없다.

그러나 자기가 손가락을 찌르는경우, 어떤환자는, 특히 자주 해야하는 사람은 자기 스스로 아프게 하기가 어려울 수 있다.

그래서 잉글랜드 옥수포드의 한회사는, 피부를 일정한 깊이로 사실상 조금도 아프지 않게 눈 깜박할 사이에 뚫을 수 있는 器具를 고안했다.

모세혈관의 피를 뽑는 Autole라는 이기구는 바꿔 끼울수 있는 소독한 날카로운 침을 꽂은 침받침을 스프링으로 튕겨서 피부를 찌르게하는 장치다. 그리고 플라스틱으로 된 역시 갈아 끼울수 있는 구멍 뚫린 받침대가있어서 찌르는 깊이를 조정할수 있다.