

미세혈관 수술시 혈관개존을 향상을 위한 연구

영남대학교 의과대학 성형외과학교실
 정영식 · 정재호 · 최시호 · 설정현

서 론

Komatsu와 Tamai¹⁾(1965)가 처음 절단된 수지의 재접합술을 시행하고, Harii와 Ohmori²⁾(1972)가 처음 유리피판 전이술을 성공한 이후 미세혈관문합술은 성형외과 영역에서 통상술기로 널리 사용되고 있다.

현재 사용되고 있는 미세혈관 문합술은 단순 봉합에 의한 단단문합술이 가장 널리 사용되고 있으며 이외에 sleeve anastomosis, 여러성분의 cuff을 이용한 문합술, 조직접착제를 이용한 문합술, 문합부위에 ring을 삽입하는 문합술, 연속 봉합에 의한 문합술등 다양한 문합방법이 사용되고 있다.

그러나 실제 임상미세혈관 수술시 double clamp의 회전이 어려울 정도로 작업공간이 제한되어 있는 경우나 end to side anastomosis시 secondary vessel의 길이가 짧아서 back wall을 잘 볼수 없는 경우 문합에 많은 어려움을 겪게 된다.

본 교실에서는 백서의 대퇴동맥을 이용하여 continuous suture로 미세혈관 문합술을 시행한 결과 이러한 어려움을 쉽게 극복할 수 있었고 또 만족할 만한 성적을 얻었기에 문헌고찰을 병행하였다.

재료 및 방법

실험동물은 평균체중 300~350gm의 spargue Dawley rat 40마리를 사용하였다(Table 1).

Ketamine과 thiopental을 복강내 주사하여 마취한 후 양측 대퇴부에 털을 깎고 Alcohol로 소독한 후 횡적절개하여 혈관을 노출시켰다.

1End-to-End anastomosis with continous suture

평균 외직경 1.0mm의 대퇴동맥을 혈관감자로 잡은후 절단하여 통상방법으로 준비하였다.

Posterior wall은 continuous suture을 이용하여 double clamp을 회전시키지 않고 문합하기 위해 Fig. 1 및 Photo 1와 같이 먼저 봉합사를 좌측(외측에서 내측방향으로)에서 우측혈관(내측에서 외측방향으로)으로 통과시켰다. 이러한 방법을 3내지 4회 반복하여 원위에서 근위쪽으로 나온 후 continuous suture을 시행한 양쪽끝

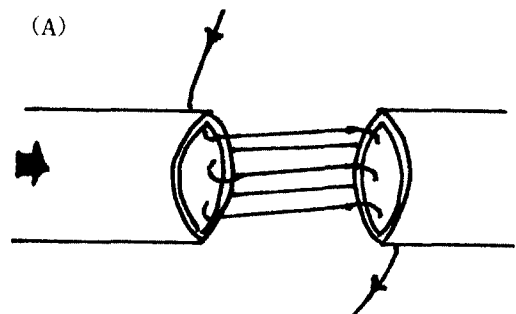


Table 1. Material and Method

End-to-End anastomosis	Simple interrupted suture	10
	Continuous suture	10
End-to-End anastomosis	Simple interrupted suture	10
	Continuous suture	10

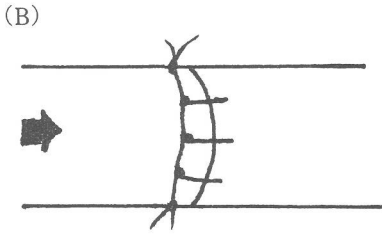


Fig. 1. A. The posterior wall is completed with continuous suture.

B. The anterior wall is completed with continuous interlocking suture.

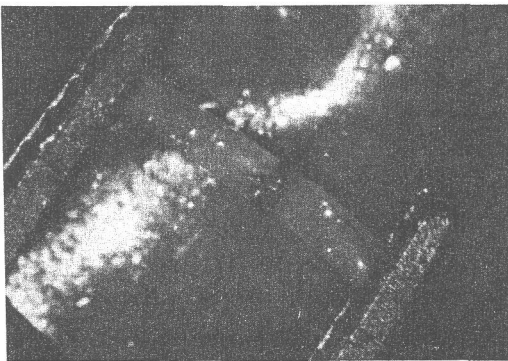


Photo.1. The anterior wall is completed with continuous interlocking suture.

을 background rubber의 slit에 고정한 후 다른 쪽의 실로 anterior wall을 continuous interlocking suture로 3내지 4회 시행하여 문합하였다.

2. End-to-side anastomosis with continuous suture.

통상방법으로 primary Vessel과 secondary

Vessel을 준비한 후 Fig.2과 같이 clamp을 회전시키지 않고 back wall을 문합하기 위해 continuous suture을 우측에서 좌측으로 3내지 4회 시행한후 양쪽끝의 봉합사를 당겨 혈관이 밀착 되도록 하였다. anterior wall도 continuous suture로 3내지 4회 시행하여 문합하였다.

대조군으로 interrupted suture을 이용하여 end-to-end 및 end-to-side anastomosis을 각각 10마리에서 시행하였다(Photo 12,3).

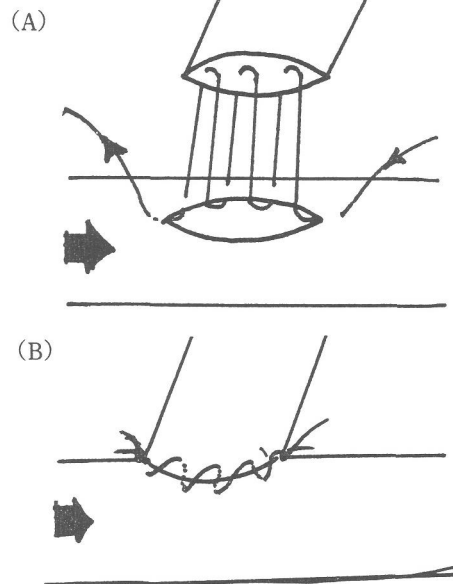


Fig. 2. A. The posterior wall is completed with continuous suture from right to left.

B. The anterior wall is completed with continuous suture from left to right.

Table 2. End-to-End anastomosis

Technique	No. of rats	Patent anastomosis	Time(min.) required
Interrupted	10	10/10	25 5
Continuous	10	10/10	20 5

Table 3. End-to-Side anastomosis

Technique	No. of rats	Patent anastomosis	Time(min.) required
Interrupted	10	9/10	35 5
Continuous	10	10/10	25 5

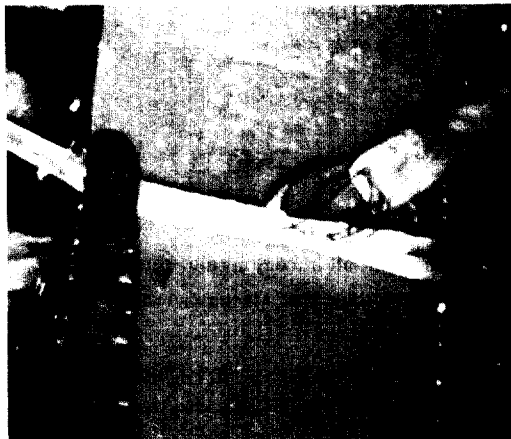


Photo. 2. The posterior wall is sutured with continuous suture.

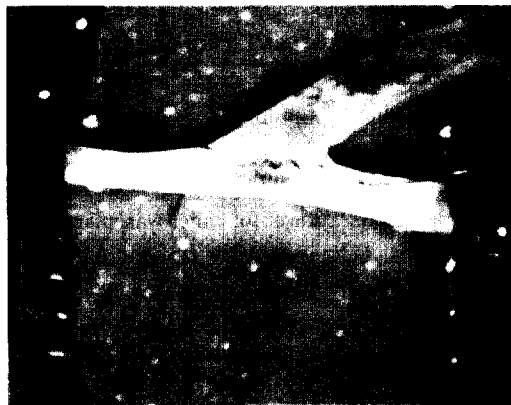


Photo. 3. Both ends of the suture were pulled, thus posterior wall is completed.

성 적

모든 실험에서 분합술에 소요된 시간을 기록하고 분합후 20분까지 혈류를 관찰하였으며 3주 후에 다시 개존율 및 혈관상태를 관찰하였다 (Table 2,3).

1. 개존율

end-to-end 에서는 interrupted suture 및 continuous suture 을 시행한 경우 20분 및 3주 후에 모두 patent 하였다.

end-to-side anastomosis 에서는 문합 20분후에는 모두 patent 하였으나 3주후에는 interrupted suture 을 시행한 경우는 개존율이 90%(9/10)인

반면 continuous suture 을 시행한 경우는 100%(10/10)의 개존율을 나타내었다.

2. 소요시간

continuous suture 을 이용한 경우 end-to-end 및 end-to-side Anastomosis 모두에서 문합속도가 interrupted suture 에 비해 빨랐다.

고 찰

미세혈관 문합을 시행하는데 있어서 좀더 쉽고 안전하며 또한 술후 개존율이 높은 문합을 실시하기 위해서는 혈관의 구경이나 pedicle의 길이가 충분하여야 하며 술자가 충분한 작업공간을 확보하여야 하고 혈관을 조작할때나 문합시 혈관의 손상이 적어야 한다.³⁾

그래서 미세혈관 분합술을 시행하기 전에 좋은 작업조건을 갖추기 위해서 많은 노력을 하게 되나 반드시 용이한 것만은 아니다. 실지 혈관감자의 회전이 어려울 정도로 작업공간이 제한되어 있는 경우 분합이 어려울때가 많다. 특히 숙련된 조수없이 수술자 혼자서 시술할 경우는 특히 어려움이 많이 따르게 된다.

end-to-side anastomosis는 술기 자체가 어려움이 많으며 더구나 posterior wall을 잘보기 위해서는 flap 전체를 회전시켜야만 하는 경우가 많다. 더구나 secondary Vessel의 pedicle 길이가 짧은 경우는 더더욱 어렵게 된다.

본 교실에서는 혈관 감자의 회전없이 continuous suture 을 이용한 결과 후벽을 완전히 노출시킨 상태에서 쉽게 혈관 문합을 시행할 수 있었다.

미세혈관 수술 분야에서 interrupted suture가 continuous suture보다 널리 사용되고 있으나 Hamilton과 O'Brien⁴⁾은 가토에서 continuous suture 을 이용하여 interrupted suture와 같은 개존율을 보고한바 있으며 Harashina,³⁾ Little⁵⁾ 및 Timmons⁶⁾등에 의해서도 만족한 결과를 보고한 바 있다.

본 교실에서도 백서의 대퇴동맥을 이용하여 혈관감자의 회전없이 continuous suture 을 시행해본 결과 interrupted suture와 같은 개존율을 보여 주었으며 문합시간이 단축되었고 혈관이 떨어진 상태에서 문합하기 때문에 문합하기가 쉬웠고 특히 end-to-side에서는 후벽을 완전히

노출시킨 상태에서 쉽게 문합할 수 있었다.

그러나 봉합사가 영키거나 양쪽에서 당길때 끊어지는 경우도 있었고 지나친 tension을 줄시 purse-string effect를 주어 문합부위가 잘록해지는 경우도 있었으며 느슨하게 tie하는 경우에는 leakage가 생기기도 하였다.

그러나 이러한 문제는 문합시 다음과 같은 점을 유의하며 주의깊게 시행하면 피할 수 있을 것으로 생각된다.

문합시 봉합사는 너무 긴것을 사용하지 않도록 하며 수술시 시야는 봉합사가 쉽게 미끄러지도록 촉촉하게 하여야 하고 가능하면 현미경은 쉽게 배율을 조절할 수 있는 것을 사용하며 봉합사의 움직임을 쉽게 볼 수 있어야 한다.

요 약

본 교실에서 백서의 대퇴동맥을 이용하여 혈관감자의 회전없이 continuous suture로 미세혈관 문합을 시행해본 결과 다음과 같은 결론을 얻었다.

end-to-end anastomosis시 double clapp의 회전이 어려울 정도로 작업공간이 제한된 경우나 end-to-side anastomosis시 secondary Vessel의 길이가 짧아서 후벽을 잘 볼수 없는 경우에 continuous suture을 이용하면 Back wall을 완전

히 노출시킨 상태에서 쉽게 혈관 문합을 시행할 수 있으며 문합시간도 단축시킬 수 있을 것으로 사료된다.

참 고 문 헌

1. Komatsu, S., and Tamai, S. : Successful re-plantation of a completely cut-off thumb : case report. *Plast. Reconstr. Surg.*, 42 : 374, 1968.
2. Harii, K., Ohmori, K., and Ohmori, S. : Free deltopectoral skin flaps. *Br. J. Plast. Surg.*, 27 : 231, 1974.
3. Takao, S. : Use of continuous suture for back wall repair of end-to-side anastomosis. *Plast. Reconstr. Surg.* 69 : 1, 1982.
4. Hamilton, R.B., and O'Brein, B.McC. : An experimental study of microvascular patency using a continuous suture technique. *Br.J. Plast. Surg.* 32 : 153, 1979.
5. John, R. Little, and Tomas A. Salerno : Continuous suture for microvascular anastomosis. *J. Neurosurgery* 48 : 1042, 1978.
6. Michael, J. Timmons, M.A. : Continuous sutures for microarterial end-to-side anastomosis. *Plast. Reconstr. Surg.* 74 : 4, 1984.

-Abstract-

Continuous Sutures for Microarterial Anastomosis

Young Sik Jung, Jae Ho Jeong, See Ho Choi, and Jung Hyun Seul

*Department of Plastic Surgery
College of Medicine, Yeungnam University
Taegu, Korea*

In clinical microsurgery, limitation of space often prohibits rotation of a double clamp in an end-to-end anastomosis, or shortage of length of the secondary vessel in an end-to-side anastomosis does not allow visualization of the back wall. In these situation, back wall repair is extremely difficult.

To overcome this problem, we use continuous suture technique without rotation of double clamp for end-to-end and end-to-side anastomosis of the 40 rat femoral arteries.

After continuous sutures for microarterial anastomosis, the following results were obtained : Continuous sutures are useful in anastomosis where there is unavoidable limited access to the posterior wall and for some of the larger vessels now being anastomosed in free flap and other reconstructive surgery.