

타석에 대한 방사선학적 연구

서울대학교 치과대학 치과방사선학교실

조 효 석 안 형 규

- 목 차 -

- I. 서 론
- II. 연구자료 및 방법
- III. 연구결과
- IV. 총괄 및 고안
- V. 결 론
- 참고문헌
- 영문초록
- 사진부도

I. 서 론

타액선질환의 일반적 분류는 전신질환과 연관된 무증상성 팽대, 폐쇄성 염증질환, 외상성 기능장애, 종양, 낭종등으로 나뉘며, 폐쇄성 염증질환은 폐쇄성질환, 바이러스와 박테리아의 염증질환, 육아성 염증질환등이 있고, 타석증은 이중 폐쇄성질환에 속한다.⁹

타석은 타액선도관과 실질내의 석회성 결석으로³², 탈락상피세포, 박테리아, 이물 또는 박테리아 분해 산물등으로 구성된 중심핵 주위에 갈슘염의 침착에 의해 형성되는^{12,17,24,27} 악안면 영역에서 발생하는 가장 흔한 석회화물중에 하나이다.¹³

환자는 타액분비가 촉진되는 식사시, 타액선의 종창과 연관되어, 중등도에서부터 심도의 통증을 호소하게 되며^{13,24,28,32}, 임상적 증상은 타석의 크기, 위치, 폐쇄성도와 이차감염정도에 따라 관련된다.

직경 3mm이하의 작은 타석은 도관의 직경보다 작으므로 폐쇄를 일으키는 경우는 드물나, 직경 3mm이상의 타석일 경우, 폐쇄를 일으킬 수 있어서 이 상태가 오래될 경우, 실질의 압력에 의한 퇴축을 가져오기도 하며, 종종 화농을 형성하기도 한다.⁴

그러나 증상이 전혀 없는 경우도 있어, 정기적 방사선검사에서 우연히 발견되기도 한다³³

타석의 진단은 시진, 촉진, 방사선검사, 타액선조영술, scintigraphy등이 있으며^{20,24}, 타액선 조영술은 타액선도관의 중요한 형태학적 정보를 제공하여 주는 반면, scintigraphy는 타액선의 기능적 상태를 보여주는 것으로^{2,14,15,20,28}, 타액선의 폐쇄성질환을 진단함에 있어 이 두가지가 결성적인 도움을 준다.²⁸

많은 연구가 타액선에 이환되는 타석의 방사선학적 진단^{33,35,44,50}, 조직화학적 성분^{17,49}, 이환율^{16,26}, 염증과의 관계^{20,21,33,47,48} 등에 대해 다루어져 왔다.

본 연구는 통상적 방사선촬영과 타액선조영술을 이용하여 악하선과 이하선에 발생한 타석의 이환율, 발생위치, 형태, 방사선학적 양상과 도관과 실질의 염증과의 관계를 조사하여, 대타액선에 발생하는 타석의 진단에 도움을 주고자 하였다.

II. 연구자료 및 방법

· 연구자료

1975년부터 1986년 9월까지 서울대학교병원 치과방사선과에서 통상적 방사선촬영과 타액선조영술을 행한 결과, 타석증으로 진단된 환자 50명을 매

*本 研究는 1986年度 서울大學校 病院 特診研究費로 充當되었음.

상으로 조사하였다.

· 연구방법

타액선조영술을 시행하기 전에 scout film으로 구외촬영으로는 skull P-A projection, lateral projection, 하악의 lateral-oblique projection, 파노라마 촬영등을, 구내촬영으로는 교합촬영, 치근단표준촬영등을 행하였다.

타액선조영술은 wire probe로 Stenson's duct와 Wharton's duct의 입구를 찾아내어 확장시킨다음, 규격 C-3 cut down tube를 입구에 삽입한 후, 10 ml disposable syringe에 연결시켜 수용성 조영제인 telebrix 30 meglumine을 환자가 명확한 동통을 느낄 때 까지 서서히 주입하였다.

주입후 즉시 lateral projection, A-P projection, lateral-oblique projection, 파노라마촬영등을 시행하였다.

III. 연구 결과

타석은 20세부터 60세까지의 성인에서 많이 발견되었으며, 최소 연령은 10세, 최고 연령은 72세이었다.

악하선 타석증 환자의 평균연령은 38.6세였고 (SD=15.09), 이하선 타석증 환자의 평균연령은 39.2세이었다 (SD=17.04).

50명의 타석증 환자중 남자가 29명, 여자가 21명으로 남녀비는 1.38 : 1로 남자에게서 약간 더 많이 발생하였다(표1 참조).

표1. 타석증환자의 연령 및 성별분포

연령	악 하 선		이 하 선		총수
	남	여	남	여	
10 ~ 19	4	1	·	1	6
20 ~ 29	4	4	2	·	10
30 ~ 39	6	2	·	1	9
40 ~ 49	6	4	·	1	11
50 ~ 59	4	3	2	·	9
60 ~ 69	1	2	·	1	4
70 ~ 79	·	1	·	·	1
총 수	25	17	4	4	50

전체 50명의 타석증 환자중 악하선에 발생한 환자가 41명으로 82%, 이하선에 발생한 환자는 9명으로 18%이었다.

악하선의 경우, 좌측에 17증례, 우측에 23증례, 양측에 발생한 경우가 1증례로 좌우측 비율이 1 : 1.35, 이하선에서는 좌측이 4증례, 우측이 5증례로 1 : 1.25의 비율을 보여, 좌측에서보다 우측에 약간 더 많이 발생하였다(표2 참조).

표2. 타석의 위치I

악 하 선			이 하 선		
우 측	좌 측	양 측	우 측	좌 측	양 측
23	17	1	5	4	0
56.1%	41.5%	2.4%	55.6%	44.4%	0%

50명의 타석증 환자에서 발견된 타석의 총수는 80개로, 이중 악하선에 62개, 이하선에 18개가 발생하였으며, 그 비율은 3.44 : 1로 악하선에 77.5%, 이하선에 22.5%의 발생율을 보였다.

타석이 발생한 위치를 보면 악하선에서는 도관내에 33개로 전체의 53.2%를 차지하였고, hilum에는 25개로 40.3%, 실질내에는 4개로 6.5%를 차지하였다.

한편 이하선의 경우, 도관내에 9개가 발생하여 전체의 50%, 실질내가 5개로 27.8%, 그리고 hilum에 4개로 22.2%를 각각 차지하였다(표3 참조).

타석의 방사선투과도를 보면, 악하선에 발생한 타석중 방사선 불투과성이 45개로 75.8%, 방사선투과성의 타석이 17개로 24.2%를 차지하였다. 한편 이하선의 경우, 방사선투과성 타석이 12개로 66.7%, 방사선투과성 타석이 6개로 33.3%를 차지하였다.

방사선투과성 타석은 악하선, 이하선 모두 도관내에서 가장 많은 발생을 보였다(표4, 5 참조).

타석의 발생갯수를 보면, 악하선에 발생한 타석중, 단발성이 전체 41증례중 30증례로 73.2%, 2개 이상의 다발성이 11증례로 26.8%였다.

이하선의 경우, 전체 9증례중, 6증례가 단발성으로 66.7%, 다발성이 3증례로 33.3%를 차지하였다.

다발성 타석중 가장 많이 나타난 것은 악하선에 5개, 이하선에 8개가 발생하였다(표6 참조).

표 3. 타석의 위치 II

악 하 선					이 하 선				
도	관	P	Hilum	실 질	도	관	P	Hilum	실 질
9	13	11	25	4	2	3	4	4	5
53.2%			40.3%	6.5%	50.0%			22.2%	27.8%

(D=Distal portion, M=Mid-portion, P=Proximal portion)

표 4. 악하선 타석의 방사선투과도

방사선 불투과성 타석			방사선 투과성 타석				
도	관	Hilum	실 질	도	관	Hilum	실 질
25		20	2	8		5	2
53.1%		42.6%	4.3%	53.4%		33.3%	13.3%
45(75.8%)				17(24.2%)			

표 5. 이하선 타석의 방사선 투과도

방사선 불투과성 타석			방사선 투과성 타석				
도	관	Hilum	실 질	도	관	Hilum	실 질
5		4	3	4		0	2
41.7%		33.3%	25.0%	66.7%		0 %	33.3%
12(66.7%)				6(33.3%)			

표 6. 타석의 갯수

타석의 갯수	악 하 선	이 하 선
1	30	6
2	6	2
3	1	.
4	3	.
5	1	.
8	.	1
총 수	41 62	9 (증례수) 18(타석수)

표 7. 타석의 형태

형태	위치	악 하 선			이 하 선			총 수
		도관	Hilum	실질	도관	Hilum	실질	
원형		13	12	3	4	1	2	35 (43.8%)
난원형		10	6	0	3	2	1	22 (27.5%)
원통형		6	0	0	0	0	0	6 (7.5%)
불규칙형		4	7	1	2	1	2	17 (21.3%)

타석의 형태는 악하선, 이하선 모두 원형이 가장 많았으며 (43.8%), 그 다음이 난원형 (27.5%), 불규칙형 (21.3%), 원통형 (7.5%)의 순이었다. 불규칙형은 악하선의 hilum에서 가장 많이 나타났으며, 원통형은 악하선도관내에서만 발생하였다 (표 7 참조).

타석이 존재시, 악하선에서 58.5%, 이하선에서는 66.1%의 도관과 실질의 염증을 방사선학적으로 보였고, 이중 악하선에서는 도관의 염증이 가장 많았고, 이하선에서는 도관과 실질에 균등한 염증을 보였다 (표 8 참조).

표 8. 타석과 주위 도관, 실질과의 관계

	악 하 선	이 하 선
Dochitis만 있는 경우	19 (46.3%)	2 (22.2%)
Adenitis만 있는 경우	2 (4.9%)	2 (22.2%)
Dochitis와 Adenitis가 함께 있는 경우	3 (7.3%)	2 (22.2%)
총 수	24 (58.5%)	6 (66.6%)

IV. 총괄 및 고안

타석은 조직학적으로 무기구성물인 수산화인회석과 유기구성물인 단백질, 지방산, 다당류등으로 구성된 총관구조물로^{3,39)}, 유기질의 형성은 타석형성의 필요조건이며, 이차적인 결정침착이 일어난다.¹⁷⁾

Wakeley⁴⁰⁾는 타석의 성분을 calcium phosphate가 74.3%, calcium carbonate가 11.1%, 용해성염이 6.2%, 유기질이 6.2%, 수분이 2.2%라고 보고하였다.

방사선촬영은 대타액선과 그 도관내의 타석의 존재를 확인하고, 그 위치를 아는데 유용하다.⁴⁵⁾

타석은 초기 형성단계에선 작고, 충분히 석회화가 되지 않아 방사선 사진상에 나타나지 않는다.⁴⁵⁾

충분히 석회침착이 된 방사선불투과성 타석은 보통 교합촬영, 치근단표준촬영, 파노라마촬영, 측방경사촬영등의 conventional radiography로 진단할 수 있다.

타석이 악하선 도관의 전방 2/3에 위치할 시, 통상적인 교합촬영으로 진단이 가능하나, 후방 늑에 위치할 시에는 교합필름을 후방으로 길게 밀어넣고 경사되게 촬영한다.⁴⁶⁾

실질의 상부나 hilum에 위치하는 악하선 타석은 하악골의 측방경사촬영, 파노라마촬영등의 구외촬영으로 찾아낼 수 있다.^{13,44)}

이하선의 타석은 치근단표준사진상 상악구치나 상악후방치조골에 겹쳐 보일 수 있다.⁴⁵⁾

이때는 환자의 협부를 'blow-out' 시켜 전후방촬영과 개구상태에서 측방촬영을 함으로써 진단할 수 있다.^{13,39)}

파노라마사진상 악하선 hilum내의 타석은 보통 하악제 3 대구치-하악지부위의 하악골 하연부위에 나타나며, 이하선의 타석은 보통 하악지 중간부위에 나타난다.

파노라마촬영은 환자에 가해지는 방사선량이 적고, 골조직이 잘 보이는등 장점이 있으나,⁴⁷⁾ 타석이 focal trough내에 있지 않을 수도 있으므로, 이것만으로는 불충분하다.²⁵⁾

한편 타석은 악안면 영역에서 나타나는 석회화된 임파절, 정맥석, 화골성근염, 안면동맥의 석회화, 매복치, 기타 해부학적 구조물과 감별을 해야 한다
타액선조영술은 방사선불투과성의 조영제를 타액

선도관내에 주입함으로써 타액선도관의 상태를 보여줄 수 있으므로, 타석증 진단에 매우 가치가 있다.³⁰⁾

타액선조영술은 타석의 존재와 함께 그 정확한 위치를 알려주고, 타액선도관과 실질의 상태를 보여주며, 경우에 따라 도관과 실질을 별관시켜주기도 한다.³¹⁾

방사선투과성의 타석은 조영제의 filling defect로 나타나고^{32,33)}, 보통 타석이 도관을 완전히 폐쇄시키지는 않으므로, 조영제가 타석주위에 흘러들어가 도관계의 상태를 보여준다.³⁴⁾

이때 수용성 조영제가 지용성 조영제보다 타석의 형태를 더 선 경계를 지우고, 염증반응이 덜 하다.^{35,36)}

타석은 어느 연령에서도 발생할 수 있으나, 특히 중년층에서 호발하며^{37,38)}, 어린이나 유아에서 그 발생빈도는 매우 작다.^{39,40)}

Levy²⁶⁾는 180례의 타석증 치료를 보고하였는데, 그 평균연령이 악하선에서는 48세, 이하선에서는 51세임을 보고하였다.

본 연구에서 악하선 타석증의 평균연령은 38.6세, 이하선 타석증의 평균연령은 39.2세로 Levy의 보고에서보다 연령이 낮다.

타석증은 동통이나 종창등의 증상없이 장기간 지날 수 있고, 정확한 진단이 이루어지지 않았기 때문에 타석발생이 시작되지 오래되어 진단이 이루어진다.

Levy의 보고보다 평균연령이 낮은 것은 타액선조영술과 촬영방법의 개선으로 좀 더 조기에 진단이 되었기 때문이라 사료된다.

타석증은 여자보다 남자에게서 더 호발하는데^{32,34,35)}, 본 연구에서도 남녀비가 1.38 : 1로 남자에게서 약간 더 많이 발생하였고, 이에 대한 이유는 명확치 않다.

타석은 악하선도관에 가장 많이 발생하고 악하선 실질, 이하선도관, 이하선실질의 순으로 발생하며^{12,21)}, 대타액선뿐만 아니라 소타액선에서도 발생한다.^{7,10,22,32)}

Levy²⁶⁾는 타석이 80% 이상 악하선에 발생하고, 이하선에 19%, 선하선에 1%의 발생빈도를 나타낸다 하였고, New와 Harper²⁹⁾는 타석 70개중 92.9%가 악하선에 발생하였다고 했으며, Wakeley⁴²⁾는 3.2% 정도만이 이하선에 발생한다고 하였다. 또한

Rauch³⁴⁾는 이하선타석의 비율은 10%, Hall¹⁶⁾은 약 20%라고 보고하였다.

이하선에서보다 악하선에 타석이 더 많이 발생하는 것은 다음과 같은 이유들에 기인하는 것으로 생각되어지고 있다.^{34,43)}

1) 이하선은 장애성 타액을 분비하는 반면, 악하선은 점액성, 장애성 두가지의 혼합액을 분비한다.

2) 악하선의 분비액은 수산화인회석을 더 많이 포함하고 있다.

3) 악하선도관의 입구가 도관의 직경보다 작아 산사가 더 잘 침착될 수 있는 조건에 있다.

4) 악하선의 도관은 다른 타액선의 도관에 비해 길며, 악설골근의 후방에서 급격히 방향을 전환하므로 이 부위에서 타액의 유출이 원활히 이루어지지 않는다.

본 연구에서 전체 환자중 악하선에 타석이 발생한 경우가 82%, 이하선에 발생한 경우가 18%로 Levy의 연구결과와 유사하였다.

한편 타석의 총수 80개중 악하선에 62개로 77.5%, 이하선에 18개로 22.5%의 비율을 각각 보였다.

악하선 타석은 Wharton's duct의 orifice 부근인 도관의 원심부에 빈발하며^{6,10)}, 대부분의 타석은 도관내에서 생성하고 위치하지만^{15,28)}, 실질에서 형성되어 도관으로 이동하기도 한다.²⁾

악하선 타석의 처치는 타액선실질의 상태와 타석의 위치에 따라 다르다. 타석이 도관의 원심부에 위치시, 그리고 실질이 심하게 손상받지 않을 시에는 구내적인 transoral surgical excision을 행하나, 타석이 도관의 근심부나 실질내에 위치할 시에는 타액선 적출술을 행한다.^{9,24,36,37)}

그러므로 수술전 타액선조영술을 행하여 타석의 정확한 위치를 아는 것이 중요하다.

본 연구에서 악하선도관에 발생한 타석이 전체의 53.2%로 가장 많았고, hilum에 40.3%, 실질에 6.5%의 발생율을 보였고, 이하선의 경우도 도관내에 발생한 경우가 전체의 50%, hilum에 22.2%, 실질에 27.8%의 발생율을 보여 여러 문헌의 결과와 일치하였다.

한편 도관내에 발생한 경우, 도관의 원심부보다 근심부와 중심부에 많이 발생하였는데, 이는 Wharton's duct의 orifice부근의 타석인 경우, 타액선조영술을 많이 시행하지 않았기 때문이라 사료된다.

타석의 방사선투과도는 타석의 석회화 정도에 달려 있는데, Rankow³³⁾와 Rubin³⁵⁾ 등은 악하선타석의 20%가, 이하선타석의 40%가 방사선투과성을 보인다고 하였고, Suzuki³⁹⁾ 등은 이하선의 방사선투과성 타석의 발생율은 훨씬 높아서 80%에 이르기까지 한다고 하였다.

그리고 Potter³⁰⁾는 타석의 20%가 방사선투과성이며, 또 20%정도가 방사선헬영시 골조직에 겹쳐서 보이지 않는다고 하였다.

본 연구에서 악하선 타석중 방사선투과성을 보인 것은 24.2%, 이하선의 경우 33.3%를 보여, Rankow나 Rubin 등의 연구결과와 거의 비슷한 양상을 보였고, 여러 문헌들의 발생율 차이는 증례의 수와 방사선 촬영방법의 차이때문이라 여겨진다.^{5,23)}

타석이 다발성으로 나타나는 경우는 증례의 여러 보고에서, 악하선에서는 25%^{20,24,35)}, 이하선에서는 33%²⁰⁾ 정도 나타난다 하였다.

본 연구에서도 악하선에서는 26.8%, 이하선에서는 33.3%가 다발성 타석이 나타났는데, 이는 타석의 주의깊은 관찰, 다각도의 방사선헬영과 타액선 조영술의 필요성을 시사한다.

타석의 형태는 원형, 난원형, 원통형, 불규칙형등 다양하게 나타나는데³⁷⁾, 도관내의 타석은 원형, 난원형, 원통형인 경향이 있는 반면^{26,45)}, hilum부위나, 실질내의 타석은 불규칙한 형태를 지니는 경향이 있다 하였다.^{13,26,31,45)}

본 연구에서는 악하선, 이하선 모두 원형이 가장 많았고(43.8%), 그 다음이 난원형(27.5%), 불규칙형(21.3%), 원통형(7.5%)의 순이었다. 불규칙형은 악하선 hilum에서 가장 많아 여러 문헌의 결과와 일치하였다.

타석이 타액선도관을 폐쇄시켜 타액의 정체를 가져오면, 이는 역행이차감염을 야기할 수 있고²⁰⁾, 지속적인 폐쇄는 염증, 급성감염, 화농형성등을 일으킬 수 있다.¹⁵⁾

타액선의 염증반응은 타석의 존재로 생길 수 있으며^{21,47,48)}, 반대로 염증이 타액내 점액성분의 변화를 일으켜, 타석형성을 야기시킬 수 있다.²⁰⁾

도관에 위치하는 타석은 도관내의 압력을 증가시켜 도관의 확장을 일으키며, 만성염증진행은 타액선의 섬유화와 퇴축을 일으킨다.⁹⁾

타액선조영술을 행하면 방사선사진상 협착과 함

계 도관의 확장이 나타나며, 경우에 따라 이차도관분지의 감소를 보이기도 하는데, 이는 염증변화가 도관을 폐쇄시키거나, 다발성 cystic cavity를 형성하기 때문이다.⁴⁰⁾

본 연구에서 타석의 존재시 방사선학적으로 악하선에서 58.5%, 이하선에서 66.6%의 도관이나 실질의 염증을 나타내어 타석과 타액선염증간의 밀접한 관계가 있다고 사료된다.

V. 결 론

저자는 서울대학교병원 치과방사선과에서 통상적 방사선헬영과 타액선조영술로 타석증으로 진단받은 환자 50명을 대상으로 조사하여 다음과 같은 결론을 얻었다.

1) 악하선 타석증 환자의 평균연령은 38.6세, 이하선 타석증 환자의 평균연령은 39.2세이었으며, 성별분포는 남자가 29명(58.0%), 여자가 21명(42.0%)으로 남자가 약간 더 많았다.

2) 타석증 환자 50명중 악하선에 발생한 환자는 41명으로 82.0%, 이하선에 발생한 환자는 9명으로 18%이었다.

3) 50명의 타석증 환자에서 발견된 타석수는 총 80개로 악하선에 62개, 이하선에 18개가 발생하였다. 발생위치는 악하선에서는 도관내에 33개(53.2%), hilum에 25개(40.3%), 실질내에 4개(6.5%)가 발생하였으며, 이하선에서는 도관내에 5개(50.0%), 실질에 5개(27.8%), hilum에 4개(22.2%)가 발생하였다.

4) 악하선에 발생한 타석중 방사선투과성이 45개(75.8%), 방사선투과성이 17개(24.2%)이었고, 이하선의 경우 방사선투과성 타석이 12개(66.7%) 방사선투과성 타석이 6개(33.3%)이었다.

5) 단발성 타석은 악하선에서 30증례로 73.2%, 이하선에서는 6증례로 66.7%이었고, 다발성 타석은 악하선에서 11증례로 26.8%, 이하선에서는 3증례로 33.3%이었다.

6) 타석의 형태는 악하선, 이하선 모두 원형이 가장 많았고(43.8%), 그 다음이 난원형(27.5%), 불규칙형(21.3%), 원통형(7.5%)의 순이었다.

7) 타석이 존재시 악하선에서 58.5%, 이하선에서 66.1%의 도관과 실질에 염증을 방사선학적으로 보였다.

REFERENCES

1. Adams, G.L. et. al.: Boie's Fundamentals of Otolaryngology, 5th ed., 494-501, W.B. Saunders Co., 1984.
2. Akker and Ellinor Buseman-Sokole: Absolute indications for salivary gland scintigraphy with ^{99m}Tc -pertechnetate, *Oral Surg.*, 60: 440-447, 1985.
3. Azouz, E.M.: The panoramic view in sialography, *Radiology*, 127: 267-268, 1978.
4. Bergeron, R.T. et. al.: Head and Neck Imaging, 201-204, The C.V. Mosby Co., 1979.
5. Blair, G.S.: Hydrostatic sialography, *Oral Surg.*, 36: 116-130, 1973.
6. Bodner, L. and Azaz, B.: Submandibular sialolithiasis in children, *J. Oral Surg.*, 40: 551-554, 1982.
7. Chaudhry, A.P. et. al.: Sialolithiasis of the minor salivary gland, *Oral Surg.*, 13: 578, 1960.
8. Doku, H.C. and Berkman, M.: Submaxillary salivary calculus in children, *Am. J. Dis. Child*, 114: 671-673, 1967.
9. Epker, B.N.: Obstructive and inflammatory diseases of the major salivary glands, *Oral Surg.*, 33: 2, 1972.
10. Erikson, R.I. and Hale, M.L.: Minor salivary gland sialolithiasis, *Oral Surg.*, 15: 200, 1962.
11. Furstenberg, A.C.: Diseases of the salivary glands, *J.A.M.A.*, 136: 1, 1948.
12. Gibilisco, J.A.: Stafne's Oral Radiographic Diagnosis, 5th ed. 147-151, W.B. Saunders Co., 1985.
13. Goaz, P.W. and White, S.C.: Oral Radiology, principles and interpretation, 623-625, The C.V. Mosby Co., 1982.
14. Greyson, N.D. and Noyek, A.M.: Nuclear medicine in otolaryngological diagnosis, *Otol. Clin. North Am.*, 11: 541-560, 1978.
15. Grove, A.S. and Dichiro, G.: Salivary gland scanning with technetium 99m pertechnetate, *A.J.R.*, 102: 109-116, 1968.
16. Hall, H.D.: Diagnosis of diseases of the salivary glands, *J. Oral Surg.* 27: 15-25, 1969.
17. Harril, J.A. et. al.: Structure and composition of salivary calculi, *Laryngoscope*, 69: 481, 1959.
18. Harris, L.: Incidence of salivary stones, *Dental Cosmos*, 70: 626-627, 1982.
19. Husted, E.: Sialolithiasis, *Acta Chir. Scand.*, 105: 161-171, 1953.
20. Isacson, G. et. al.: Salivary calculi and chronic sialoadenitis of the submandibular gland: A radiographic and histologic study, *Oral Surg.* 58: 622-627, 1984.
21. Isacson, G. and Lundquist, P.G.: Salivary calculi as an etiologic factor in chronic sialadenitis of the submandibular gland, *Clin. Otolaryngol.* 7: 231-236, 1982.
22. Jensen, J.L. and Howell, F.V.: Minor salivary gland calculi, *Oral Surg.*, 47: 44-50, 1979.
23. June, H. and Klatte, E.C.: Current status of sialography, *Am. J. Roent. Rad. Ther. Nucl. Med.*, 115: 420, 1972.
24. Kruger, G.O.: Textbook of Oral and Maxillofacial Surgery, 5th ed. 642, The C.V. Mosby Co., 1979.
25. Langland, Langlais, and Morris: Principles and practice of panoramic radiology, 356-357, W.B. Saunders Co., 1982.
26. Levy, D.M. et. al.: Salivary gland calculi, *J.A.M.A.*, 181: 1115, 1962.
27. Longhurtst, P.: Submandibular sialolithiasis in a child, *Brit. Dent. J.* 135: 291, 1973.

28. Lindwall, A.M.: Radiographic and scintigraphic examination in diseases of the major salivary glands, Dentomaxillofac. Radiol. Suppl. 1, 1980.
29. New, G.B. and Harper, F.R.: Chronic inflammation of the salivary glands with or without calculi, Surg. Gynecol. Obstet. 53: 456, 1939.
30. Potter, G.: Sialography and the salivary glands, Otolaryngol. Clin. North Am. 10: 345-350, 1977.
31. Poyton, H.G.: Oral Radiology, 361-376, Williams & Wilkins, 1982
32. Pullon, P.A. and Miller, A.S.: Sialolithiasis of accessory salivary gland: review of 55 cases, J. Oral Surg., 30: 832, 1972.
33. Rankow, R.M. and Polayes, I.M.: Diseases of the salivary glands, 54-98, W.B. Saunders Co., 1976.
34. Rauch, S.: Die Speicheldrüsen des Menschen, Stuttgart, G. Thiem Verlag, 1959.
35. Rubin, P. and Holt, J.F.: Secretory sialography in diseases of the major salivary glands, Am. J. Roentgenol. Rad. Ther. Nucl. Med., 77: 575-598, 1957.
36. Seward, G.R.: Anatomic surgery for salivary calculi, Oral Surg., 25: 670-678, 1968.
37. Shafer, W.G., Hine, M.K., and Levy, B.M.: A Textbook of Oral Pathology, 4th ed., 561-562, W.B. Saunders Co., 1983.
38. Sterner, C. et al.: ^{99m}Tc . pertechnetate scanning of salivary gland, Radiology, 90: 583-585, 1968
39. Suzuki, S., Kawashima, K.: Sialographic study of diseases of the major salivary glands, Acta Radiol. Diagn., 465-478, 1979
40. Valvassori, G.E. et al.: Radiology of the Ear, Nose, and Throat, 312-338, Georg Thiem Verlag, 1982.
41. Verhoeven, J.W. et al.: Choice of contrast medium in sialography, Oral Surg., 57: 323-337, 1984.
42. Wakeley, C.P.G.: Formation of salivary calculi and method of treatment, Lancet., 1: 708-711, 1939.
43. Wood, N.K. and Goaz, P.W.: Differential Diagnosis of Oral Lesions, 3rd ed., 579-580, The C.V. Mosby Co., 1985.
44. Worth, H.M.: Principle and practice of Oral Radiologic Interpretation, 712-726, Year Book Medical Publishers, 1963.
45. Wuehrmann, A.H. and Manson-Hing, L.R.: Dental Radiology, 4th ed., 380, The C.V. Mosby Co., 1979.
46. Yoel, J.: Pathology and surgery of the salivary gland, Springfield, Illinois, Charles C. Thomas 1975.
47. 남일우, 조한태 외 : 악하선염을 유발한 선타석증 2례 보고. 대한치과의사협회지, 11 : 455-458, 1973.
48. 민병일 : 폐쇄성 타액선염의 실험적 연구. 대한치과의사협회지, 15 : 37-40, 1977.
49. 정태영, 박홍식, 김종원 : 타석의 화학적 구성에 관한 관찰. 대한치과의사협회지, 9 : 445-447, 1971.
50. 안형규 : 타액선 조영술에 관한 고찰. 대한악안면방사선학회지, 5 : 7-9, 1975.

A RADIOLOGIC STUDY OF SALIVARY STONES

Cho Hyo Suck, Ahn Hyung Kyu

*Dept. of Oral Radiology, College of Dentistry,
Seoul National University*

..... » **Abstract** «

The author examined fifty cases of sialolithiasis diagnosed in the Dept. of Oral Radiology in SNUH by conventional radiography and sialography, and analyzed patient's age, sex, location, radiodensity, numbers, shapes, and relation with ducts and parenchymas.

The results of this study were as follows:

1. The average age of patients was 38.6 years in submandibular sialolithiasis, and 39.2 years in parotid sialolithiasis.
2. There was slightly higher incidence in males (58.0%) than in females (42.0%).
3. Salivary stones were found to be much more in the submandibular gland and duct (82.0%) than in the parotid gland and duct (18.0%).
4. Of 62 submandibular salivary stones, 33 (53.2%) occurred in the main duct, 25 (40.3%) occurred in the hilum, and 4 (6.5%) occurred in the parenchyma.
Of 18 parotid salivary stones, 9(50.0%) occurred in the main duct, 5(27.8%) occurred in the parenchyma, and 4(22.2%) occurred in the hilum.
5. Of the submandibular salivary stones, the number of radiopaque type was 45 (75.8%), and the number of radiolucent type was 17 (24.2%).
Of the parotid salivary stones, the number of radiopaque type was 12 (66.7%), and the number of radiolucent type was 6 (33.3%).
6. The single type was 30 cases (73.2%) in submandibular gland, 6 cases (66.7%) in parotid gland, and the multiple type was 11 cases (26.8%) in submandibular gland, and 3 cases (33.3%) in parotid gland.
7. Round shape was 35 cases (43.8%), ovoid shape was 22 cases (27.5%), irregular shape was 17 cases (21.3%), and cylindrical shape was 6 cases (7.5%).

.....

논문 사진 부도 설명

- Fig 1** 양측성으로 발생한 악하선 타석으로, 우측의 타석은 크기가 거대하고 불규칙한 형태인 반면, 좌측의 타석은 난원형으로 동심원적 방사선 투과도를 보인다.
- Fig 2** 악하선 hilum에 생긴 방사선불투과성의 타석으로, 도관의 확장과 함께 실질의 파괴로 말미암아 조영제의 불규칙한 축적을 보인다.
- Fig 3** 악하선 도관의 근심부와 hilum에 다발성으로 발생한 방사선불투과성의 타석으로, 타석의 원심부 도관의 확장을 보이고 있다.
- Fig 4** 악하선 도관에 발생한 방사선투과성의 타석으로, 주도관 및 이차도관의 현저한 확장을 보인다.
- Fig 5** 이하선 도관과 hilum부위에 다발성으로 나타난 방사선투과성 타석으로, 주도관의 확장 및 말단타액선 확장이 보이며, 이차도관의 분지는 보이지 않는다.

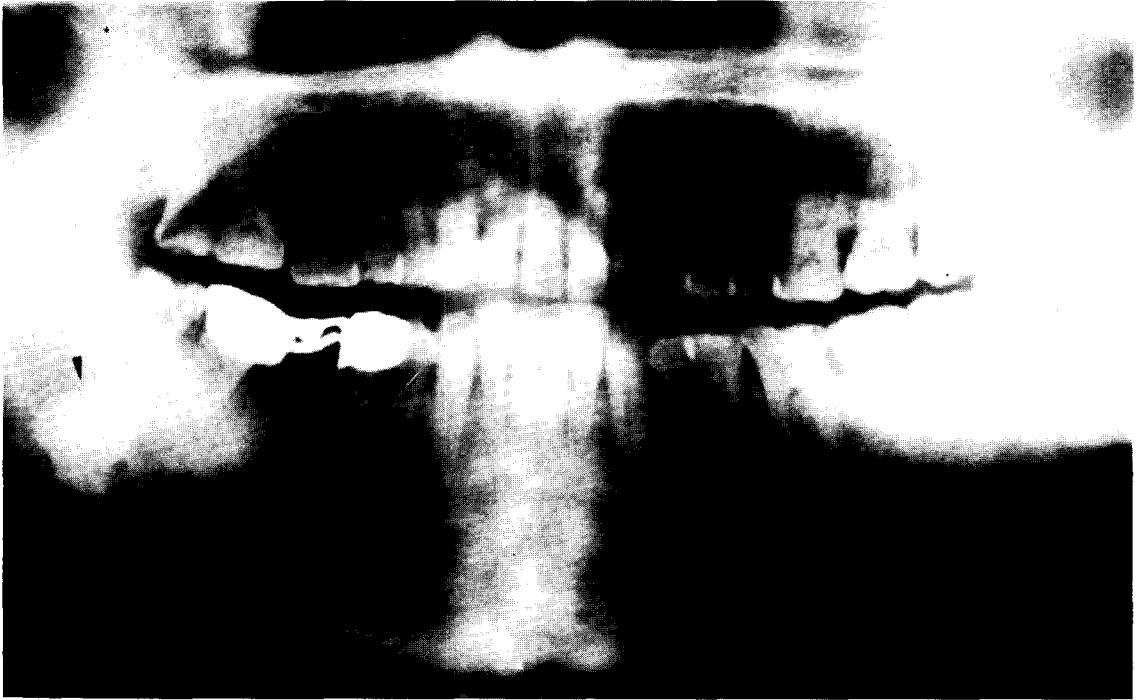

Fig. 1.

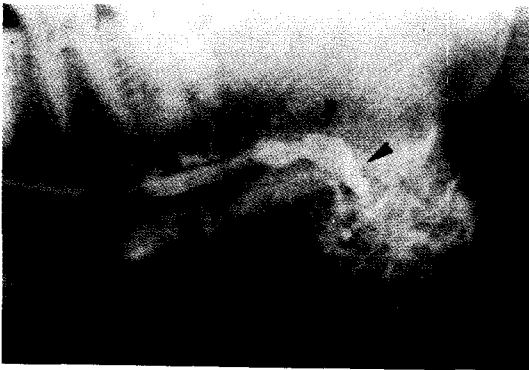

Fig. 2.

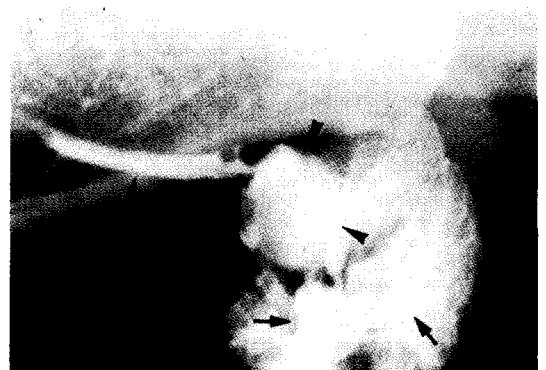

Fig. 3.

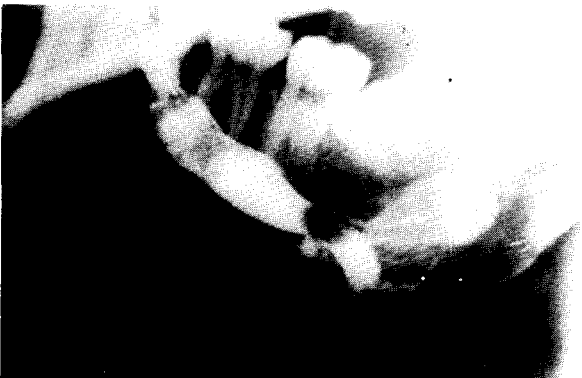

Fig. 4.

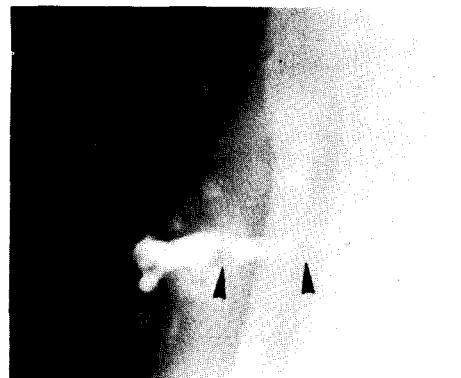


Fig. 5.