

^{99m}Tc-가열처리 적혈구에 의한 비장스캔

서울대학교 의과대학 내과학교실

최 창 운 · 박 석 건 · 정 준 기
이 명 철 · 조 보 연 · 고 창 순

경상대학교 의과대학 내과학교실

정 순 일

= Abstract =

^{99m}Tc-Heat Damaged Erythrocyte Spleen Scan

Chang-Woon Choi, M.D., Seok Gun Park, M.D., June-Key Chung, M.D., Myung Chul Lee, M.D.

Bo Youn Cho, M.D. and Chang-Soon Koh, M.D.

Department of Internal Medicine, College of Medicine, Seoul National University

Soon Il Chung, M.D.

Department of Internal Medicine, College of Medicine, Gyeongsang National University

^{99m}Tc-Heat damaged erythrocyte were used as spleen scanning agents in 12 patients from July, 1985 to April, 1986.

We used this scan to evaluate situs inversus, asplenia, accessory spleen, hypersplenism, splenic infarction, tumor staging and evaluation of therapy, especially when the ^{99m}Tc-tin colloid scans were not definite for diagnosis. The techniques applied to these scans were in vivo/in vitro-labeling method and heating-method to damage the erythrocytes. Liver-to-spleen uptake ratios were increased upto 100 : 1 and interference from the left lobe of the liver was eliminated. These scans were helpful to evaluate the spleen.

서 론

흔히 비장의 병소를 찾아내는 핵의학적 스캔 방법으로는 ^{99m}Tc Technetium colloid 가 사용되고 있으나 비장에서의 동위원소 섭취가 적어 정확한 판독을 할 수 없는 경우가 적지 않다. 선택적 비장 스캔으로는 과거부터 ⁵¹Cr-적혈구가 사용되어 왔으나 이 또한 임상적 유용성은 적은 형편이었다. 1968년 Burdine 등은 가열처리된 적혈구에 ^{99m}Tc-Technetium 을 표지시켜 쉽게 선택적 비장스캔을 시행할 수 있음을 보고하였다. 이러한 선택적 비장 스캔은 비장의 크기, 모양, 위치 관찰 비장의 외상, 출혈 또는 경색증, 비장 적출술 전·후의 비장검사, colloid 스캔에 의한 비장의 이상이 의심

될 때, 악성종양의 staging 또는 좌상복부 종괴의 감별 진단등에 이용된다^{1~3)}.

저자들은 서울대학교병원에서 1985년부터 ^{99m}Tc-Technetium-적혈구를 이용하여 선택적 비장스캔을 시행하였으며 이들의 증례 및 성적, 시행 방법을 문헌고찰과 함께 보고하는 바이다.

대상 및 검사방법

저자들은 1985년 7월부터 1986년 4월까지 12명의 환자에서 ^{99m}Tc-Technetium-적혈구에 의한 선택적 비장스캔을 시행하였다. 가열방법에 의하여 적혈구를 손상, 변형시켜 비장에 흡수를 증가시키는 방법을 사용하였고, 적혈구의 표지방법은 생체내·외법(In vivo/In

vitro labeling method)을 이용했다.

방법은 환자에 stannous pyrophosphate 0.5~1.2 mg 을 정맥주사후 20분경과시 4 ml 의 전혈을 채혈하여 Acid Citrate Dextrose(ACD) 1 ml 와 3~5 mCi 의 ^{99m}Tc-pertechnetate 을 첨가후 49.5±0.5°C 의 정온수조에서 30분간 처리하여 환자에 정맥주사후 30분~60분후 스캔을 시행하였다(Table 1).

성 적

12명에서 선택적 비장스캔을 시행하였으며 남·여 각각 6명이었고 연령군은 생후 2개월부터 51세까지였다. 환자의 임상적 소견과 선택적 비장 스캔의 소견은 Table 2와 같다.

비장 스캔의 적응증에 의한 환자의 분포는 비장의 크기, 모양, 위치 관찰이 7예, 비장의 외상 또는 경색증이 2예, 악성종양의 staging 또는 좌상복부 종괴 감별진단 2예, 치료 또는 비장 적출술 전후의 비장 검사 1예였다(Table 3).

이들중 대표적인 3가지 증례를 예시하면 다음과 같다.

증례 1

24세 남자 환자로 만성신부전 진단하게 혈액투석을 시행하고 있는 환자가 적혈구 및 혈소판 감소, 간종대의 소견이 있어 ^{99m}Tc-tin colloid 간장 스캔 및 ^{99m}Tc-적혈구 비장스캔을 시행하였다. tin-colloid 스캔의 경우 전면부 스캔시 비장/간장 흡수 비율(S/L uptake

Table 1. Technique for ^{99m}Techneium-Heat Damaged RBC Spleen Scan

1. 0.5~1.2mg of stannous pyrophosphate is injected intravenously.
2. 20 minutes later, a 4 ml-whole blood is drawn.
3. 1 ml ACD and 3~5 mCi ^{99m}Tc pertechnetate is added to the blood.
4. The mixture is heated for 30 minutes at 49.5 ±0.5°C.
5. Reinjectd and 30~60minutes later, spleen scanning is done.

ratio)이 1 : 8.2, 후면부 스캔시 1 : 4.0이었으며, 적혈구 스캔의 경우 전면부 스캔시 18.7 : 1, 후면부 스캔시 25.7 : 1로 적혈구 스캔시 현저한 비장 흡수율 증가를 보였고, tin-colloid 스캔시 가능한 간장 좌엽에 의한 간섭을 배제할 수 있었다(Fig. 1).

증례 2

27세 여자 환자가 월경과다 및 좌상성향을 주소로 입원하였다. 과거력상 1980년 특발성혈소판감소성자반증으로 비장적출술을 시행하였으며 임상적 호전이 있었으나 입원 3개월전부터 상기 증상이 악화되었다. 혈소판이 24,000/μl 로 감소된 외에 다른 혈액학적 검사는 정상 소견이었다. 복부의 X선 단층촬영에서 잔유 비장을 찾아낼 수 없었으나 ^{99m}Tc-적혈구 스캔을 시행하여 잔유비장을 찾았으며 재수술하여 좌측 신장 상부

Table 2. Cases of ^{99m}Techneium-Heat Damaged RBC Spleen Scan

Sex\Age(yr)	Clinical diagnosis	Scan results	Final diagnosis
F 9	Congenital heart disease	Situs inversus	Situs inversus
F 51	Cervix ca.	Undetermined(R/O SOL)	Cervix Ca c̄ metastasis
M 24	CRF	mild splenomegaly	CRF. R/O hypersplenism
M 10	LUQ pain c̄ mass	Splenomegaly	Splenomegaly
F 5	Congenital heart disease	normal	Congenital Heart disease
F 25	ITP(postsplenectomy)	Remnant accessory spleen	ITP c̄ accessory spleen
F 27	Splenic infarction	Splenic infarction	Splenic vein thrombosis
M 1	Congenital heart disease	Asplenia	Asplenia syndrome
M 30	L.C c̄ suspected splenic infarction	huge spleen s̄ SOL	L.C c̄ splenomegaly
M 2Mo	Congenital heart disease	Situs inversus	Situs inversus
F 50	ITP preop. evaluation	normal	ITP
M 34	SBE, R/O splenic infarction	normal	VSD, SBE

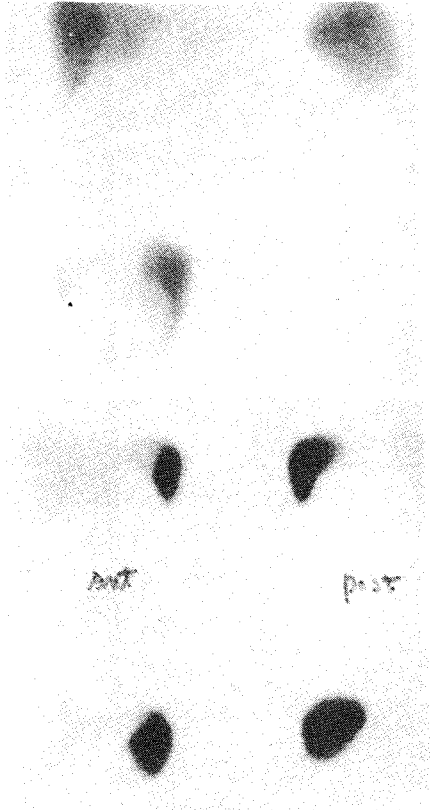


Fig. 1. Comparison of ^{99m}Tc -tin colloid scan (upper) and ^{99m}Tc -heat damaged RBC scan(lower).
 Upper: S/L Ratio: Anterior view 1 : 8.2,
 Posterior view 1 : 4.0
 Lower: S/L Ratio: Anterior view 18.7 : 1,
 Posterior 25.7 : 1

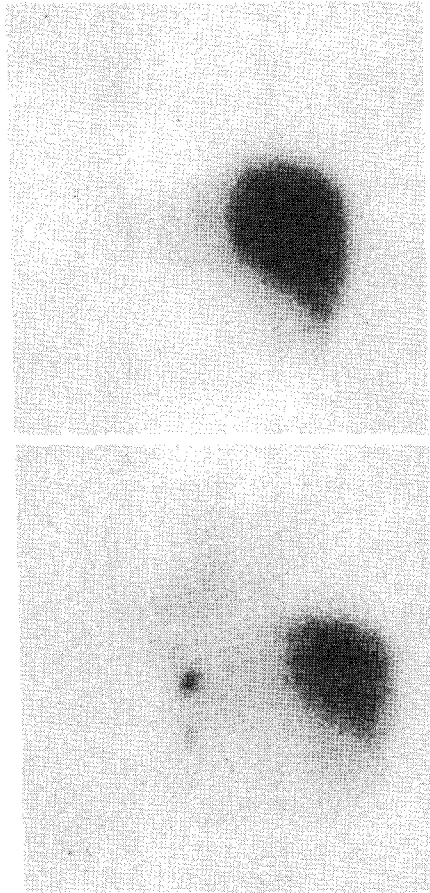


Fig. 2. Remnant accessory spleen(splenectomy state).
 Left: ^{99m}Tc -tin colloid scan
 Right: ^{99m}Tc -heat damaged RBC scan (both posterior view.)




Fig. 3. Splenic vein thrombosis(left lateral view).

Table 3. Distribution of ^{99m}Tc-Heat Damaged RBC Spleen Scanning Cases

1) Size, Number, Location	7
situs inversus	3
asplenia	1
accessory spleen	1
hypersplenism	2
2) Trauma or Infarction of spleen	2
3) Staging of malignant tumor of differential diagnosis of mass	2
4) Evaluation of therapy	1
Total	12

에 있는 2×2 cm 의 비장을 제거하였다.

증례 3

27세 여자 환자가 토혈을 주소로 입원하였다. 이학적 소견상 비장종대 및 식도내시경상 정맥류가 있었으나 간기능은 정상이었다. ^{99m}Tc-적혈구 스캔상 비장에 국소적으로 흡수가 감소된 부위가 관찰되어 경색증이 의심되었고 혈관조영술을 시행하여 비장정맥혈전증을 확진할 수 있었다(Fig. 3).

고 안

선택적 비장 스캔은 손상되거나 감소된 적혈구에 동위원소를 표지하여 비장에 선택적으로 흡수시켜 촬영하는 방법이다. 이 스캔방법은 적혈구에 동위원소를 표지시키는 과정과 적혈구를 비장에 흡수율을 높이기 위한 처리과정 및 스캔하는 과정이 있다.

Technetium 은 그 반감기, 방출되는 에너지, 제조 등에서 다른 동위원소에 비해 장점이 많아 스캔 약품으로 이용하려는 연구가 일찍부터 진행되어왔다. 1960년대 후반부터 적혈구에 Technetium 을 표지하려는 시도 및 이를 이용한 비장 스캔이 연구되었으며^{4,6} 생체내(In vivo) 또는 생체외(In vitro)에서 표지하는 방법 및 이 두가지를 절충한 생체내·외표지법(In vivo/In vitro labeling)이 연구되었다^{6,7}. 생체내 표지법은 표지의 성적이 다양한 결과를 보여주며^{8,9} 비장의 영상을 보기 위해서는 적혈구에 대한 특별한 처리가 필요하므로 이 방법은 저자들의 비장 스캔의 Technetium 표지방법으로는 제외되었다. 생체외 표지법은 생체내 표지법에 비해 혈장 분리 불필요, 원심분리 불필요, 균일한 표지효과, 소량의 stannous ion 이용등의

장점이 있으며⁶ 상품화된 kit¹⁰까지 개발되어 있다. 그러나, 저자들은 kit 의 이용에 어려움이 있고 생체내·외 표지법과 생체외 표지법은 거의 같은 표지율을 보여 생체내·외 표지법을 이용하였다. 이때 사용된 stannous ion(Sn²⁺)은 pertechnetate 를 환원시켜 적혈구의 표지를 용이하게 하며^{8,11}, 농도는 전혈 3ml 당 0.5~1.0 μg¹⁰ 또는 10~20 μg/kg. 체중⁶가 적당량으로 보고되어 있으며 항응고제는 ACD(Acid Citrate Dextrose)가 헤파린에 비해 더 높은 Technetium 흡수효과를 보여¹² 이를 사용하였다.

적혈구에 손상을 주는 방법은 선택적 비장 스캔에서 가장 중요한 과정이다. 손상이 적으면 비장에 흡수율이 감소되며 또한 비장 흡수에 오랜시간이 걸린다. 반면에 손상이 많게 되면 혈관내 용혈이 일어나고 간에 흡수율이 증가하게 된다¹³.

적혈구의 처리방법은 화학적인 방법과 가열 처리방법등의 방법이 있으며 가열처리 방법에 비하여 화학적 처리방법이 더 좋은 결과를 보이고 있지 않으며¹⁴ 인체에 적용하기 어려운 점이 있어 저자들은 가열 처리 방법을 이용했다.

가열 처리방법은 49.5±0.5°C 의 균일한 온도의 유지와 가온 처리 시간이 중요하며 또한 이 두가지 조건은 서로 상관관계를 가지고 있다^{2,14}. 특히 균일한 온도의 유지가 가장 중요하며 48~51°C 정도의 범위에서 경미한 온도의 변화에 의해 비장의 흡수율은 현저히 저하되며, 온도의 상승시 가온 처리 시간은 단축된다. 이외에 항응고제, stannous ion, 적혈구 및 시약의 처리등에 의해 흡수율은 변한다^{11,12,15,16}. 그러나 균일한 온도의 유지외의 다른 요소들은 선택적 비장스캔시 일정한 protocol 하에 시행하면 스캔의 영상에는 큰 영향을 미치지 않고 재현성을 높일 수 있다.

결 론

저자들은 ^{99m}Tc-Technetium 을 적혈구에 표지시켜 12예에서 선택적 비장 스캔을 시행하였다. 방법은 생체내·외 표지법(In vivo/In vitro labeling method)으로 적혈구에 Technetium 을 표지시켰고 정온 가열방법에 의하여 적혈구를 가열처리하였다.

선택적 비장 스캔은 일반적으로 ^{99m}Tc-Technetium colloid 에 의한 스캔에 비하여 비장/간장 흡수율이 100배정도 증가되어 간장 좌엽에 의한 간섭도 배제될 수 있었다.

전체 12예중에서 자궁경부암의 비장 전이 여부를 진

단하기 위해 시행했던 1예를 제외한 11예에서 만족할 만한 결과를 얻어 임상적으로 비장 영상분석에 유용함을 알 수 있었다.

REFERENCES

- 1) 이문호 : 임상핵의학. 제 1판 여문각 1982
- 2) Armas R: *Clinical studies with spleen-Specific radiolabeled agents. Seminars Nucl Med* 15:260, 1985
- 3) Ramchandran T, Margouleff D, Atkins H: *Spleen scanning in humans with Tc-99m-labeled erythrocytes: concise communication. J Nucl Med* 21:13, 1980
- 4) Fischer J, Wolf R, Leon A: *Technetium-99m as a label for erythrocytes. J Nucl Med* 8:229, 1967
- 5) Burdice J, Legeay R *Spleen scan with ^{99m}Tc -labeled heated erythrocytes. Radiol* 91:162, 1968
- 6) Srivastava S, Shervu L: *Radionuclide labeled red blood cells: Current status and future prospects. Seminars Nucl Med* 14:68, 1984
- 7) Front D, Israel O, Groshar D, Weininger J: *^{99m}Tc labeled red blood cell imaging: Seminars Nucl Med* 14:226, 1984
- 8) Pavel DG, Zimmer AM, Patterson VN: *In vivo labeling of red blood cells with ^{99m}Tc : A new approach to blood pool visualization J Nucl Med* 18:305, 1977
- 9) Callahan RJ, Froelich JW, Mckusick KA, Leppo J, Strauss HW: *A modified method for the in vivo labeling of red blood cells with Tc-99m: concise communication. J Nucl Med* 23:315, 1982
- 10) Smith TD, Richard P: *A simple kit for the preparation of ^{99m}Tc -labeled red blood cells. J Nucl Med* 17:126, 1976
- 11) Schwartz KD, Krüger M: *Improvement in labeling erythrocytes with ^{99m}Tc -pertechnetate. J Nucl Med* 12:323, 1971
- 12) Porter WC, Dees SM, Freitas JE, Dworkin HJ: *Acid Citrate Dextrose compared with heparin in the preparation of in vivo/in vitro technetium-99m red blood cells: J Nucl Med* 24:383, 1983
- 13) Freeman LM, Johnson PM: *Scintillation scanning: New York, Harper & Row* 1969
- 14) Hamilton RG, Alderson PO, Harwig JF and Siegel BA: *Splenic imaging with ^{99m}Tc -labeled erythrocytes, A comparative study of cell damaging method J Nucl Med* 17:1038, 1976
- 15) Valk PE, Guille J: *Measurement of splenic function with heat-damaged RBCs: Effects of heating condition. J Nucl Med* 25:965, 1984
- 16) Karle H: *Significance of red cell age to red cell destruction during experimental pyrexia. Br J Haematol* 15:221, 1968