

## 乳牛의 膣辨閉鎖例

田重培\* · 南治州\*\*

### 緒 論

乳牛의 陰唇과 膣 등의 生殖器系의 先天的 異常은 흔하지 않다. 膣의 發生上의 결합은 膣辨(hymen)이 부분적으로 남아 있거나, 無孔(imperforated hymen)이 그 대부분이며 또 膣後半部の 결손도 있고, 膣前半부에 肉柱가 있어 重腹膣을 일으킬 때도 있다.<sup>1)</sup> 膣前庭과 膣의 境界부에 보이는 구멍이 있는 얇은 膣辨이나 혹은 膣의 上壁에서 下壁으로 연결된 肉柱는 末經産牛에서는 일반적으로 관찰되며, 交配時, 용이하게 파열된다. 그러나 膣辨이 無孔이며, 肥厚되어 있을 때에는 즉 膣辨閉鎖에서는 自然交配나 人工受精으로 受胎를 시킬 수 없다.

膣辨閉鎖는 다른 生殖器系의 發育異常이 동시에 있는 경우도 있고, 다른 생식기계는 정상인 경우도 있다.<sup>2)</sup>

本例는 直腸檢査 結果 다른 生殖器系에는 이상을 발견할 수 없었고, 정상적인 發精週期를 갖고 있었다. 그리하여 膣辨切除術을 실시하였던 바 좋은 결과를 얻었으므로 보고하는 바이다.

### 症 例

本 症例의 乳牛는 암컷의 홀스타인종으로서 연령은 13개월, 체중은 약 320kg로서 다른 목장에서 출산한 송아지로 구입하여 사육하고 있는

것이였다.

일반 건강상태는 양호하였으며 생후 13개월이 지나면서 發精症候를 보여 수정사에게 수정을 의뢰하였으나 수정을 시킬 수 없었다.

初診時 체온은 39.2°C, 맥박수는 78회/분, 호흡수는 24회/분이었으며 임상적으로 건강한 것으로 인정되었다.

外陰部는 視診上으로는 이상이 발견되지 아니하였고, 膣鏡을 삽입하여 膣部를 검사하였던 바 陰唇에서 9.8cm 거리에 障壁 즉 두꺼운 膣辨이 있었다. 直腸檢査에서는 다른 生殖器系에 異常은 발견할 수 없었다.

### 膣辨切除術

1. 保定: 牛舍內 스탠치온에 기대어 起立保定하였다.

2. 麻酔: 鎮靜目的으로 2% Xylazine Hcl (Rompun, 한국바이엘 화학주식회사)을 1ml 筋內注射하고 약 10분후에 2% Lidocaine Hcl (lidocaine inj., 광명약품) 4ml로서 尾椎硬膜外麻酔를 실시하였다.

3. 消毒: 會陰部 주위 털을 깎은 다음 깨끗한 물로서 비누질을 하여 씻어내고 마른 수건으로 닦은 다음 術野를 알콜과 옥도정기로서 소독하였다.

4. 術式: 폐쇄된 膣辨을 보다 용이하게 외부

\* 평일 動物病院 \*\* 서울 大學校 獸醫科大學

로 노출시키기 위해 약 5cm 會陰側切開를 실시하고, 外陰唇 위아래 양쪽 네곳에 假縫合(stay suture)을 하여 開張시켰다. 그 다음 尿道外口로 尿道카테터를 삽입하여 術中 尿道의 損傷을 피할 수 있도록 하였다.

陰辨의 중앙에 투관침을 刺入하고 內針을 발거하였다. 점조한 암적색의 액체가 흘러 나왔다. 투관침을 빼어내고 刺入口로 外科刀를 넣어서 小切開하였다. 보다 많은 암적색의 저류액이 흘러 나왔다. 小切開創속으로 손가락을 넣어 開鎖陰辨內를 검사하였던 바 陰腔은 이상이 없었다. 그 다음 陰腔속에 넣은 손가락으로 陰壁과 陰辨의 경계부를 확인하면서 그림 1에서 보는 바와 같이 腸糸로서 그 경계부를 環狀으로 臥褥縫合(mattress suture)하고 약 0.5cm 떨어져서 外科刀로 陰辨을 切除하였다. 出血은 거의 없었다.

그후 抗生劑 生理食鹽水液으로 陰腔을 세척하고 會陰側切開部를 봉합함으로써 수술을 완료하였다. 術後 5일간 抗生劑를 주사하고 10일후에 발사하였다.

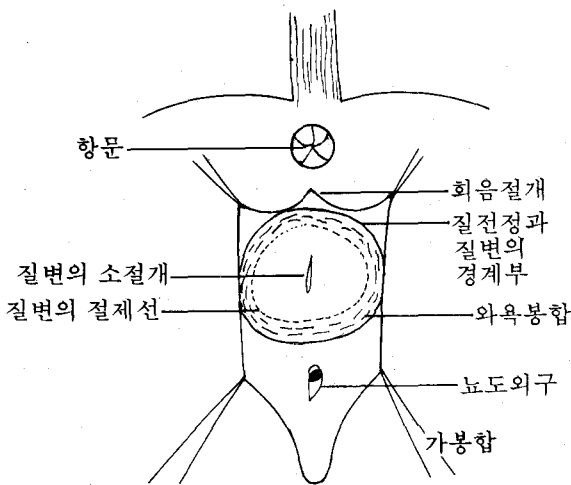


그림1. 질변 절제술의 모형도

### 考 察

陰辨閉鎖 등 陰의 發生上 欠陷은 선천적이기도 하나 대부분이 遺傳的이다. 無孔인 陰辨閉鎖

에서는 性成熟과 더불어 發情이 시작되면 발정 후 혈액과 陰腔內 저류하게 된다. 이와같이 액체가 저류하면 陰壁을 압박하게 되어 간헐적으로 怒責이 일어나게 된다. 그러나 陰辨에 작은 구멍이 있는 경우에는 액체가 다소 저류되기도 하지만 밖으로 배출된다. 陰辨閉鎖가 다른 生殖器系의 異常과 같이 존재하면 도태되어야 한다.

閉鎖한 陰辨의 최대 팽윤점을 切開하여 粘液을 배출하고 그 切開創을 직각으로 4方向으로 넓게하는 방법이 있으나 이는 크게 성공적이지 아니었다고 하였다.<sup>1)</sup>

한편 高桑<sup>4)</sup>는 陰前庭과 陰의 경계연을 완전히 원형으로 切除하고 創緣을 腸糸로 봉합하는 방법을 주장하였다.

著者 등은 會陰側切開를 하고 假縫合으로 開張한 다음 陰辨의 중앙에 小切開를 하여 손가락을 넣어서 陰前庭과 陰의 경계연을 확인하면서 원형으로 臥褥結紮縫合한 뒤에 陰辨을 切取하였다.

高桑<sup>4)</sup>의 방법으로는 閉鎖陰辨의 노출이 어려울 뿐 아니라 陰前庭과 陰의 경계부를 원형으로 切取한 후에 다시 陰壁의 創緣을 봉합하여야 하는데 상당한 어려움이 따른다. 그러나 本例에서는 會陰側切開를 함으로써 폐쇄된 陰辨을 쉽게 노출할 수 있었으며 陰前庭과 陰의 경계연을 腸糸로서 臥褥結紮縫合 함으로써 陰辨切取行後 創緣을 봉합할 필요가 없었으며 뿐만 아니라 出血도 거의 없었다.

本例는 手術後 發情이 와서 人工受精시켜 현재 妊娠中에 있다.

### 結 論

乳牛의 陰辨閉鎖例에 대해 會陰側切開와 陰前庭과 陰과의 경계연을 원형으로 臥褥結紮縫合한 후 陰辨을 切除하는 陰辨切除術을 실시하여 좋은 결과를 얻었다.

### 參 考 文 獻

1. Amstutz, H. E. : *Bovine medicine and surgery*. 2nd ed., American Veterinary Publications, Inc., Drawer K K, Santa Barbara, California. (1980) p. 966.
2. Jubb, K. V. F. and Kennedy, P. C. : *Pathology of do-*

mestic animals. Academic press, New York. (1970) p. 492.

3. 趙忠鎭 : 獸醫學產科學. 英才教育院, 서울, (1983) p. 660.
4. 高桑一雄 : 牛の腫閉鎖の1症例. 臨床獸醫. (1984) 2: 79

### 1984년도 11월분 가축전염병발생상황

\* ( ) : Cases

Period : November, 1~30, 1984

Species 시·도명 Cities Provinces	병명 Diseases	탄 Anthrax	기 Blackleg	우 Bovine Tuberculosis	부 Brucellosis	주 Hog Cholera	신 Swine Erysipelas	간 Transmissible Gas-troenteritis	광 Rabies	뉴 Newcastle Disease	염 Infectious Laryngo-tracheitis	파 Piroplasmosis
	병명 Diseases	탄 Anthrax	기 Blackleg	우 Bovine Tuberculosis	부 Brucellosis	주 Hog Cholera	신 Swine Erysipelas	간 Transmissible Gas-troenteritis	광 Rabies	뉴 Newcastle Disease	염 Infectious Laryngo-tracheitis	파 Piroplasmosis
시·도명 Cities Provinces		02	02	02	02	10	10	10	04	01	01	02
1. 서울 Seoul		-	-	-	-	-	-	-	-	-	-	-
2. 부산 Pusan		-	-	1 (1)	-	-	-	-	-	-	-	-
3. 대구 Dae gu		-	-	-	2 (1)	-	-	-	-	-	-	-
4. 인천 In cheon		-	-	2 (2)	-	-	-	-	-	-	-	-
5. 경기 Gyeonggi-do		-	-	7 (7)	-	11 (1)	-	-	-	-	100 (1)	-
6. 강원 Gangwon-do		-	-	-	-	-	-	-	-	2,500 (1)	-	-
7. 충북 Chungcheongbug-do		-	-	-	-	-	-	-	-	-	-	-
8. 충남 Chungcheongnam-do		-	-	-	-	20 (1)	-	-	-	-	-	4 (1)
9. 전북 Jeonlabug-do		-	-	-	-	30 (1)	-	-	-	-	-	-
10. 전남 Jeonnam-do		-	-	-	1 (1)	55 (1)	-	-	-	-	-	-
11. 경북 Gyeongsangbug-do		-	-	-	-	-	-	-	-	-	-	-
12. 경남 Gyeongsangnam-do		-	-	1 (1)	-	-	-	-	-	-	-	-
13. 제주 Jeju-do		-	-	-	-	-	-	-	-	-	-	-
계 Total		-	-	11 (11)	3 (2)	116 (4)	-	-	-	2,500 (1)	100 (1)	4 (1)
누 Total in this year		-	1 (1)	78 (62)	127 (84)	1,853 (41)	75 (12)	3,183 (21)	1 (1)	44,400 (12)	53,630 (14)	23 (5)
전 Total in last year		-	1 (1)	27 (23)	14 (13)	3,436 (138)	169 (13)	205 (5)	-	35,405 (8)	33,050 (8)	13 (8)

Note : The following notifiable diseases do not exist in Korea ; Foot and Mouth Disease, Rinderpest, Contagious Bovine Pleuropneumonia, Vesicular Stomatitis, African Horse Sickness, Glanders, Swine Vesicular Disease, African Swine Fever.