

# 肘頭骨 骨折治療에 있어 Tension Band Wiring의 효과

영남대학교 의과대학 정형외과학교실

인주철 · 안종철 · 김세동 · 안면환

경북대학교 의과대학 정형외과학교실

## 서 재 성

### 서 론

주두골 골절치료에 있어 강선이 이용된 것은 19세기 후반부터인데, 그 후 차츰 개량 발전되어 근래에는 AO 학파가 주창하는 tension band wiring 이 주로 이용되고 있다.<sup>1)</sup> Tension band의 원리는 골절면에 골축과 동일한 방향으로 압력을 가할 수 있는 내고정물을 삽입하여 내고정물이 긴장력을 흡수하고 골절면은 압력을 받도록 하여 견고한 내고정이 가능하도록 한다는 것이다.<sup>2)</sup> 특히 주두골, 슬개골 및 족관절과의 관절내골절의 치료에 있어 tension band를 이용함으로써 관절운동제한, 퇴행성 관절염 및 관절통 등을 미연에 방지하여 좋은 치료결과를 얻을 수 있다.<sup>3), 4)</sup>

저자들은 17예의 주두골골절을 tension band wiring으로 치료하여 우수한 결과를 얻었기에 보고하는 바이다.

### 재료 및 방법

총 17예의 환자중 남자가 10예, 여자 7예였으며, 연령별 분포는 10대 4예, 20대 3예, 30대 4예, 40대 2예, 60대 2예, 70대 2예였다. (Table 1).

원인별로는 스포츠나 일상활동중 넘어진 예가 8예로 가장 많았고, 추락이 3예, 교통사고 5예, 기계사고가 1예였다 (Table 2).

골절형태에 따라 분류하면 견인골절 5예, 횡골절과 사상골절 6예, 분쇄골절 4예, 골절탈구 2예였다 (Table 3).

5예의 환자에서 동반손상이 있었는데 그중 1

Table 1. Distribution of age and sex

Age	Male	Female	Total
13 - 20	3	1	4
21 - 30	3	0	3
31 - 40	3	1	4
41 - 50	0	2	2
51 - 60	0	0	0
61 - 70	1	1	2
71 - 80	0	2	2
Total	10	7	17

Table 2. Causes of Fracture

No. Fracture	No. of Case
1. Tumble	8
2. Fall	3
3. Traffic accident	5
4. Machinery injury	1
Total	17

Table 3. Distribution of fracture type.

Fracture type	No. of Case
Avulsion fracture	5
Oblique and transverse fracture	6
Comminuted fracture	4
Fracture-Dislocation	2
Total	17

예는 동측의 요골두골절, 1예는 동측의 상박골 외과골절이었다. 나머지 3예는 타부위의 손상으로, 경추손상 1예, 다발성 골절 1예, 비골간부 골절 및 늑골골절 1예였다.

수술방법은 주두골 직상부 피부에 종축으로 약 10cm 절개하여 골절부를 드러내어 관절면을 보면서 정확한 해부학적 정복을 하고 2개의 K 강선을 척골의 종축과 가능한 한 평행으로 삽입하여 일차적인 내고정을 한다. 그 후 골절부의 원위 척골피질골에 횡으로 구멍을 내어 그 구멍을 통해 직경 1.2mm내지 1.5mm의 강선을 넣어 골절부에서 서로 교차되게 지나 이미 삽입되어 있는 K강선 돌출부를 감아 돌게한 뒤 적당한 압력을 가하면서 강선을 돌리면서 조인다. (Fig. 1~3).

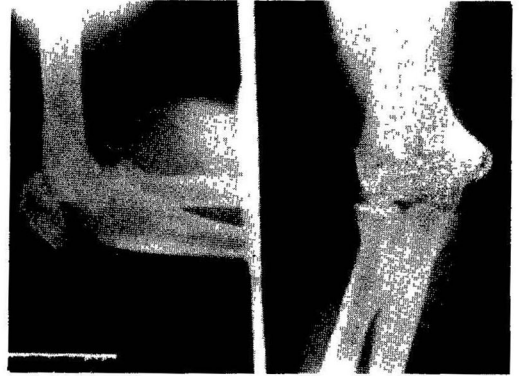


Fig. 4. Preop. State of Olecranon Fracture.

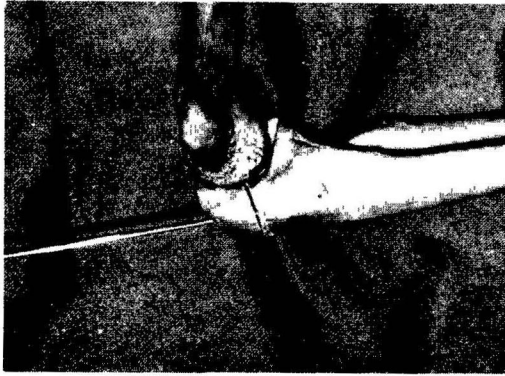


Fig. 1. K-wire Fixation of Olecranon Fracture.

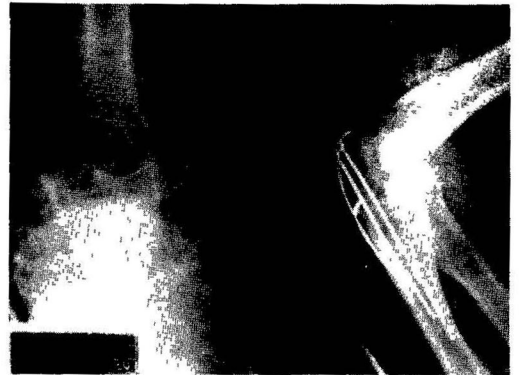

Fig. 5. Postop. X-ray.

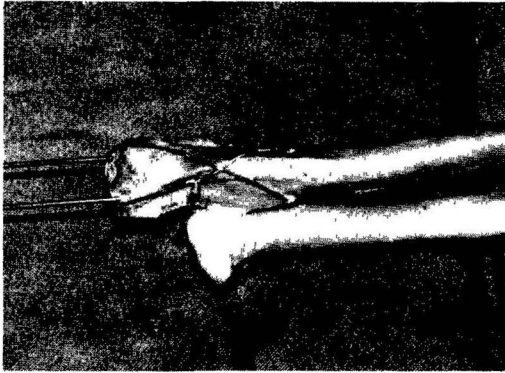


Fig. 2. Tension Band Wiring.

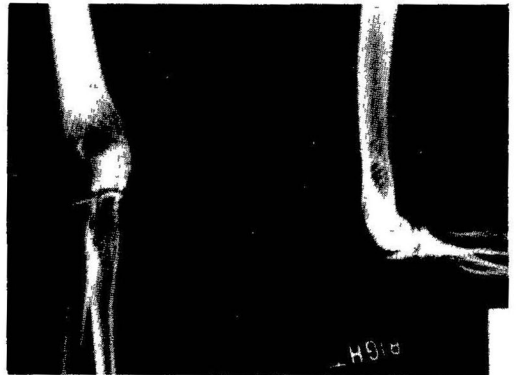

Fig. 6. Healed-up State of Olecranon Fracture.

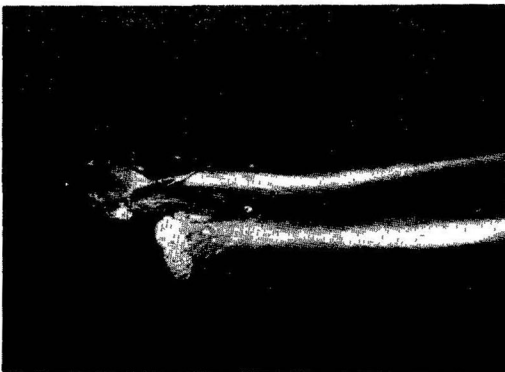


Fig. 3. After Cut-off of K-wire.

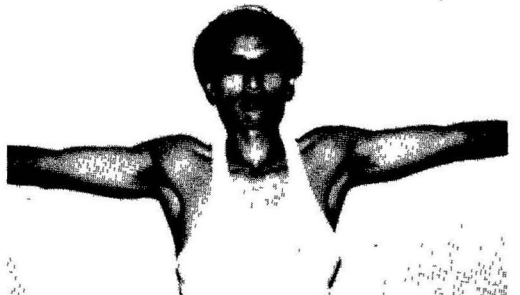

Fig. 7. Full Extension of the Elbow.

고정이 끝난 뒤 들출된 K강선 끝을 구부러 짧게 절단한 다음 삼두박근건에 완전히 들어가도록 밀어 넣는다. 이렇게 함으로써 조기 운동시에 생길 수 있는 강선의 이완을 방지할 수 있다. 수술 후에는 전박부를 중립위로 하여 long arm cast 혹은 long arm splint를 쓴다. 운동은 환자에 따라 다소 차이가 있으나 환부에 이상이 없으면 가능한 한 수술후 3일이나 5일만에 조기운동을 시키도록 하고 night splint를 사용하고 환부가 치유되면 보다 능동적인 운동을 시작한다 (Fig. 4 - 7).

### 치 료 성 적

주관절 운동범위의 상실 정도와 통증의 유무를 기준으로 치료결과를 분석하여 excellent 9예 (5.3%), good 5예 (30%), fair 3예 (17%)의 성적을 얻었다 (Table 4).

Fair 3예 중, 1예는 심한 분쇄골절이었고, 나머지 2예는 동측 주관절부 골절이 동반한 경우였다

### 고 찰

전위된 주두골골절의 치료는 근위골편제거술과 관절적 정복 및 내고정술로 대별할 수 있다<sup>5,6,7)</sup>

근위골편제거술은 관절면의 불일치와 그로 인한 골관절염의 가능성을 없애고 조기운동 및 주관절의 안정성을 유지할 수 있으며 내고정에 따르는 실패의 위험이 없고 내고정물의 제거가 불필요한 것으로 알려져 있다<sup>9,10)</sup>

MacAusland 등<sup>10)</sup>은 근위골편제거술로 좋은 치료 성적을 얻었고, 골절정복이 정확한 경우에는 wood screw로 고정하는 것이 좋다고 보고하였다.

Gartsman 등<sup>9)</sup>은 골편제거술을 시행한 예와 관절적 정복 및 내고정한 예의 치료결과를 비교하여, 생역학적으로 주관절의 신전력의 차이는 거의 없는 것으로 보고 하였다

그러나 Weseley 등<sup>8)</sup>은 주두골 골편의 제거는 주관절 신전력을 감소시킬 뿐만 아니라 주관절의 안정성에도 영향을 줄 수 있기 때문에 활동적이고 건강한 성인에서는 적용하기 어렵다고 하였다.

저자들의 의견으로는 심한 분쇄골절이나 노인의 주두골절 등 제한된 경우에 골편제거술을 시행할 수 있겠으나 가능하면 제거하는 것보다 골유합을 시도하는 것이 좋을 것 같다

관절적 정복 및 내고정술은 해부학적 정복, 견고한 내고정, 조기운동, 주관절의 안정성 및 신전력의 유지 등이 장점이다<sup>8,9)</sup> 관절적 정복후의 내고정물로는 많은 종류가 알려져 있으나<sup>8,10,11,12)</sup> tension band wiring은 수기의 조작이 간편하고 비교적 쉽게 골절면에 압력을 가할 수 있으므로 다른 금속내고정법보다 편리하며 내고정의 강도도 충분하다

Fyfe 등<sup>13)</sup>은 실험적으로 주두골골절을 만들어 각 내고정물의 강도를 측정하여 tension band wiring의 강도가 수술후 즉시 주관절의 능동적인 운동을 시작할 수 있을 정도로 강함을 증명하였다.

Matthewson 등<sup>4)</sup>은 42세의 주두골절을 tension band wiring으로 치료하여 대부분 좋은 결과를 얻었으며 소수의 나쁜 결과는 잘못된 수술수기때문이었다고 보고 하였다

저자들의 경우에서도 양호한 치료성적을 얻었으며, 이는 주두골골절의 치료에 있어 tension band wiring이 매우 효과적인 치료방법임을 나타내 주는 것이라 하겠다

Table 4 Results. of treatment

Grade	cases (%)
Excellent *loss of less than 5 degrees of extension or flexion *no loss of pronation-supination *no pain	9 (53%)
Good *loss of less than 20 degrees of extension or flexion *no or minimum loss of pronation-supination *no pain	5 (30%)
Fair *loss of more than 20 degrees of extension or flexion *minnum or moderate loss of pronation-supination *no pain	3 (17%)

## 요 약

저자들은 tension band wiring을 이용하여 주두골골절을 치료하여 그 결과를 분석하여 tension band wiring이 주두골골절의 치료에 매우 효과적 이란 결론을 얻었기에 보고하는 바이다.

## 참 고 문 헌

1. Rockwood, C. A. and Green, D. P. : Fractures. J. B. Lippincott, 1984. P. 618-627.
2. Müller, M. E. ; Allgöwer, M. ; and Willenegger, H. : Manual of Internal Fixation, 2nd ed. New York, Springer-Verlag, 1970. P. 42-43.
3. 구정희, 안진환, 유명철 : 주두골, 슬개골, 족관절과 골절 치료에 있어 K-wire를 이용한 Encircling wire (Tension band) 고정법에 대한 임상적 고찰 대한정형외과학회 잡지, 10(4);410-417. 1975.
4. Mathewson, M. H. and McCreath, S. W. : Tension Band Wiring in the Treatment of Olecranon Fractures. J. Bone Joint Surg., 57B:399, 1975.
5. Orthopaedic Knowledge Update-1. A. A. O. S. Chicago, Illinois. 1984. pp. 144.
6. Bryan, R. S. : Fractures about the Elbow in Adults. A. A. O. S. Instructional Course Lectures, 30:200-203, 1981.
7. Crenshaw, A. H. : Campbell's operative orthopedics, 6th ed. St. Louis, C. V. Mosby, 1980. P. 684-688.
8. Weseley, M. S. Barenfeld, P. A., and Eisenstein, A. L. : The Use of Zuelzer Hook Plate in Fixation of Olecranon Fractures. J. Bone Joint Surg., 58A:859-863, 1976.
9. Gartsman, G. M., Sculco, T. P., and Otis, J. C. : Operative Treatment of Olecranon Fractures. Excision or Open Reduction with Internal Fixation. J. Bone Joint Surg., 63A:718-721, 1981.
10. MacAusland, W. R. and Wyman, E. T. : Fractures of the Adult Elbow. A. A. O. S. Instructional Course Lectures, 24:169-181, 1975.
11. Wadsworth, T. G. : Screw Fixation of the Olecranon after Fracture or Osteotomy. Clin. Orthop., 119:197-201, 1976.
12. Coughlin, M. J. Slabaugh, P. B. and Smith, T. K. : Experience with the McAtee Olecranon Device in Olecranon Fractures. J. Bone Joint Surg., 61A,(3):385-388, 1979.
13. Fyfe, I. S., Mossad, M. M., and B. J. Holdsworth. : Methods of Fixation of Olecranon Fractures. An Experimental Mechanical Study. J. Bone Joint Surg., 67B:367-372, 1985.

— Abstract —

**The Effect of Tension Band Wiring in the Treatment of  
the Olecranon Fracture**

**Joo Chul Ihn, Jong Chul Ahn, Sae Dong Kim, and Myun Whan Ahn**

*Department of Orthopaedic Surgery  
College of Medicine, Yeungnam University  
Taegu, Korea*

**Jae Sung Seo**

*Department of Orthopaedic Surgery  
College of Medicine, Kyungpook National University  
Taegu, Korea*

Treatment of olecranon fractures by prolonged immobilization often results in limited elbow motion. With the use of tension band wiring, anatomical reduction was obtainable, and only a short period of immobilization was needed.

We reviewed the cases of 17 patients who underwent surgical treatment of the olecranon fracture. All patients were treated by tension band wiring.

In the over-all series, we were able to obtain 53 per cent excellent, 30 per cent good, and 17 per cent fair results.