

기관지 성형술

- 5례 보고 -

김 응 중* · 김 용 진*

- Abstract -

Bronchoplasty -A report of 5 cases-

Eung Joong Kim, M.D.*, Yong Jin Kim, M.D.*

Bronchoplastic techniques represent the ideal surgical therapy for benign endobronchial tumors as well as tumors of low-grade malignant potential, such as bronchial adenomas, and for repair of traumatic airway injuries and benign strictures. This approach is also applicable to a select group of patients with carcinoma of the lung, with long-term survival being comparable to that achieved by standard pneumonectomy.

Five bronchoplastic procedures were performed at Department of Thoracic and Cardiovascular Surgery, Seoul National University Hospital during 7 months periods from Dec. 1984 to Jun. 1985.

Of the 5 patients, 3 patients were male and 2 patients were female and ages ranged from 8 years to 55 years old.

The final diagnoses of 5 patients were as followed; traumatic bronchostenosis, endobronchial tuberculoma, carcinoid tumor, tuberculous bronchostenosis and traumatic bronchial fracture.

Operative procedures of 5 patients were as followed; resection and end-to-end anastomosis of right main bronchus, left lower lobectomy and wedge resection of bronchus, left upper sleeve lobectomy, right middle and lower sleeve lobectomy and resection and end-to-end anastomosis of left main bronchus. And 2 lungs and 3 lobes could be preserved by these bronchoplastic procedures.

There was no post-operative complication or mortality and all patients are being followed up without specific problem.

I. 서 론

기관지 성형술은 1947년 Price Thomas가 우측주기관지에 생긴 기관지선종에 대해 우측폐 전적출술을 시행하지 않고 우측기관지 절제후 기관지 단단문합을 성공적으로 시행한 것이 실질적인 최초의 증례로 알려져 있으며 그 이후 1952년에 Allison이 불량한 폐기능으

로 인해 폐전적출술의 시행이 불가능했던 폐암환자에 대해 기관지성형술을 이용한 폐엽절제술을 시행한 것이 폐암환자에 대한 첫 기관지성형술의 증례로 알려져 있다¹⁾. 그 이후 기관지성형술은 외상으로 인한 기도의 손상, 결핵 등의 여러 염증으로 인한 기관지협착증, 양성 혹은 저등도의 악성 잠재력을 가진 종양 그리고 불량한 폐기능으로 인해 광범위한 폐절제술을 시행할 수 없는 일부의 폐암환자에 대해 적절한 수술방법으로 많이 시행되고 있다.

이에 서울대학교병원 흉부외과에서는 1984년 12월부터 1985년 6월까지 모두 5례의 기관지성형술을 시행

* 서울대학교병원 흉부외과학교실

* Department of Thoracic and Cardiovascular Surgery, Seoul National University Hospital

Table 1. Summary of 5 patients

	Sex/Age	Diagnosis	FEV ₁ /FVC	Operation	Preserved lung
I	M/8	Traumatic Bronchostenosis	0.62/0.69	Resection and end-to-end anastomosis of right main bronchus	Right lung
II	F/51	Endobronchial tuberculoma	1.53/2.29	Left lower lobectomy and wedge resection of bronchus	Left upper lobe
III	M/55	Carcinoid tumor	2.49/3.16	Left upper sleeve lobectomy	Left lower lobe
IV	F/25	Tuberculous bronchostenosis	0.80/0.83	Right middle and lower sleeve lobectomy	Right upper lobe
V	M/28	Traumatic bronchial fracture		Resection and end-to-end anastomosis of left main bronchus	Left lung

하여 만족할 만한 결과를 얻었기에 여러 문헌고찰과 더 붙어 보고하는 바이다.

II. 증례 분석

기관지성형술을 시행한 5례를 개괄적으로 살펴보면 남자가 3명, 여자가 2명이었으며 나이는 8세에서 55세까지 분포되어 있었다. 이들의 최종진단명은 외상성 기관지협착증, 기관지내 결핵종, carcinoid, 결핵성 기관지협착증 그리고 외상성 기관지파열후 폐쇄등을 이루고 있으며(표 1) 기관지성형술에 의해 이들 5명의 환자에서 2개의 일측전폐와 3개의 폐엽이 절제되지 않고 보존될 수 있었다.

<증례 1>

8세된 남자로 입원 1개월 전에 교통사고로 인한 흉부외상을 받고 나서 서서히 생기기 시작한 운동시 호흡곤란과 흉통을 주소로 입원하였다. 이학적 소견상 우측 흉부의 호기시 확장과 호흡음이 감소되어 있었으며 단순흉부 X-선 소견상 우측폐의 완전허탈을 보이고 있었다(그림 1). 기관지내시경 검사상 기관분기부 직하부의 우측주기관지가 좁아져 있는 것을 관찰할 수 있었다.

외상성 기관지폐쇄라는 진단하에 우측 개흉술을 실시한 결과 우측 주기관지가 염후부에 생기는 섬유화에 의해 약 1 cm 정도 완전폐쇄된 것을 관찰할 수 있었으며

그 원기부의 폐는 완전히 무기폐가 되어 있었다. 수술조작은 폐쇄되어 있는 우측 주기관지를 약 2 cm 가량 절제하고 단단문합술을 시행하였다(그림 2).

환자는 수술후 우측폐가 완전히 확장되었으며(그림 1) 아무 후유증 없이 퇴원할 수 있었다.

<증례 2>

51세된 여자로 입원 4개월 전부터 시작된 소량의 각혈을 주소로 입원하였다. 이학적 소견상 특이사항은 없었으며 단순흉부 X-선 소견상 우측폐상엽의 결핵병변과 더불어 좌측폐하엽이 허탈되어 있는 것이 관찰되어 기관지내부의 병리에 의한 병변이라는 것을 추측할 수가 있었다. 기관지내시경 소견상 좌측폐하엽기관지가 기관지내의 부드러운 종양에 의하여 완전폐쇄되어 있는 것을 관찰할 수 있었으나 조직검사에 의해 확진을 내릴 수는 없었다.

이상의 소견으로 폐암 혹은 기관지내 결핵이라는 술전진단하에 좌측개흉술을 실시하였다. 수술소견상 좌측폐하엽이 완전히 허탈되어 있었으며 좌측폐하엽기관지의 입구부위가 기관지내 종양에 의해 완전히 폐쇄되어 있는 것을 관찰하고 그림 3과 같은 방법에 의해 좌측폐하엽 절제술과 좌측폐하엽기관지의 기시부위를 쇄기상절제하는 기관지성형술을 실시하였다.

수술후 병리조직검사는 결핵종으로 나왔으며 환자는 아무 합병증없이 퇴원할 수 있었다.





Fig. 1. A) Pre-Op. Chest PA of case 1, showing total collapse of right lung.
B) Post-Op. Chest PA of case 1, showing full expansion of right lung.

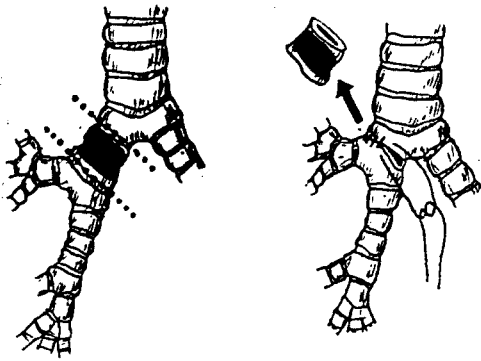


Fig. 2. Resection and end-to-end anastomosis of right main bronchus (case 1.)

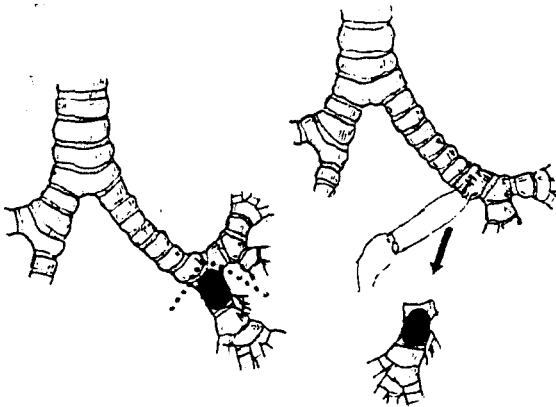


Fig. 3. Left lower lobectomy and wedge resection of bronchus (case 2.)

<증례 3>

54세된 남자로 입원 10여일전부터 시작된 각혈과 흉통을 주소로 입원하였으며 이학적 소견상 좌측 하부 폐야에서 수포음을 들을 수가 있었다. 단순흉부 X-선상 좌측폐 설상엽의 허탈의 소견을 관찰할 수 있었으며 기관지조영술상 기관지내 물질에 의해 좌측폐 설상엽이 완전폐쇄가 되어 있는 것을 관찰할 수가 있었다(그림 4). 기관지내시경 검사상 좌측설상엽의 입구가 쉽게 출혈하고 쉽게 부서지며 피사조직을 많이 함유하는 기관지내종양에 의해 완전폐쇄가 되어 있는 것을 발견하였으나 조직검사에 의해서는 만성염증 외의 특이한 소견은 발견하지 못하였다.

이상의 소견으로 양성 기관지내 종양 혹은 폐암이라는 술전진단하에 좌측개흉술을 시행하였다. 수술소견상 설상엽이 완전히탈되어 있었으며 설상엽의 기관지 기시부가 단단한 기관지내 물질에 의해 완전폐쇄되어 있는 것을 관찰할 수 있었다. 그리하여 수술은 좌측폐상엽기관지 기시부의 상하를 절단한 후에 문합하는 좌측폐상엽의 Sleeve Resection을 시행하였다(그림 5).

병리조직검사결과는 carcinoid로 판명되었으며 환자는 수술후 폐실질로부터 유출되는 것으로 생각되는 약간의 공기누출이 있었으나 흉막유착술 등의 보존적 요법으로 제어될 수 있었으며 그후 현재까지 아무 합병증 없이 외래 추적관찰중이다.

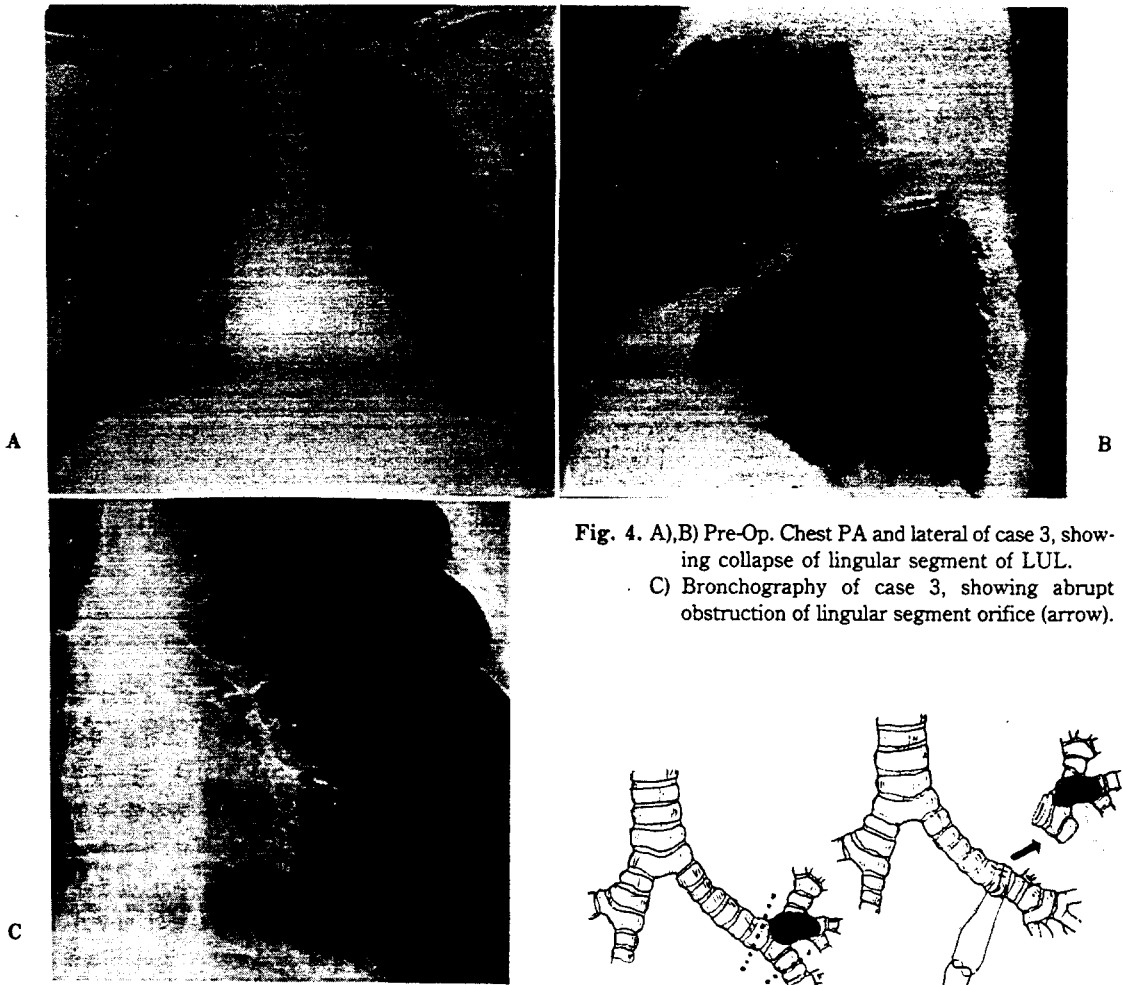


Fig. 4. A),B) Pre-Op. Chest PA and lateral of case 3, showing collapse of lingular segment of LUL.
 C) Bronchography of case 3, showing abrupt obstruction of lingular segment orifice (arrow).

〈증례 4〉

26세된 여자로 1년전부터 간헐적으로 생기는 발열, 호흡곤란, 흉통 등으로 인해 항결핵제를 복용하고 있었는데 입원 수일전에 호흡곤란과 흉통이 시작되어 흉부 X-선 촬영결과 기흉이 발견되어 흉관삽입술을 시행하였으나 폐가 완전히 확장되지 않아 폐의 완전허탈이 있는 것을 알 수 있었다(그림 6). 기관지경 검사상 기관의 가장 원위부위부터 상흔조직에 의한 협착이 시작되며 우측기관지는 완전히 막혀있는 것을 관찰할 수 있었다.

결핵성 기관지협착이라는 진단하에 우측개흉술을 실시하였다. 수술소견상 우측폐가 완전허탈되어 있었으며 우측주기관지와 중간기관지가 단단한 상흔조직에 의하여 완전폐쇄가 되어 있었다. 수술조작은 그림 7과 같이 증명과 하엽을 주기관지 및 중간기관지와 같이 절제하

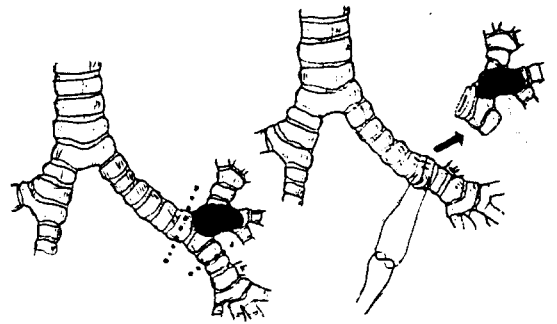


Fig. 5. Left upper sleeve lobectomy (case 3).

고 우측폐 상엽을 기관의 측부에 문합하는 우측폐 증명 및 하엽의 Sleeve Resection을 시행하였다.

병리조직검사는 결핵으로 나왔으며 수술후 환자는 별 문제없이 완쾌되어 퇴원하였고 현재까지 항결핵제를 복용하며 외래 추적관찰중이다.

〈증례 5〉

28세된 남자로 입원 일주일전에 좌측 흉부의상을 받은 후에 생긴 좌측 혈흉으로 인해 흉관삽입술을 시행하여 흉강내의 혈액을 완전히 배출시켰으나 좌측폐가 여전히 썩지 않고 남아있어 기관지내의 병변을 의심하게 하였다. 그리하여 기관지내시경 검사를 시행한 결과




Fig. 6. A) Pre-OP. Chest PA of case 4, showing persistent haziness in spite of C-tube insertion indicating total lung collapse.
 B) Post-Op. Chest PA of case 4, showing expansion of remaining upper lobe.

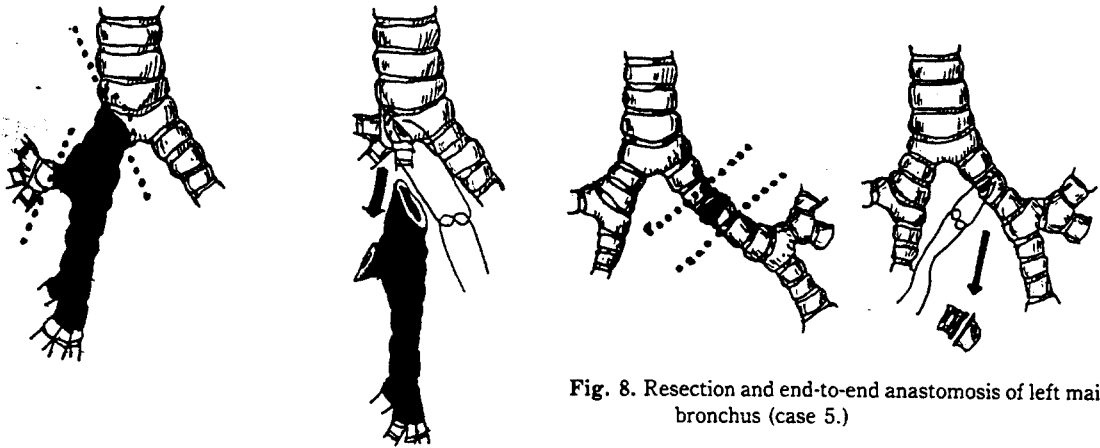


Fig. 7. Right middle and lower sleeve lobectomy (case 4.)

Fig. 8. Resection and end-to-end anastomosis of left main bronchus (case 5.)

좌측 주기관지가 완전히 막혀있는 것을 관찰할 수가 있었다.

이상의 소견으로 좌측개흉술을 시행하였다. 수술소견 상 폐는 완전히 허탈되어 있었으며 기관분기부 3 cm 하방의 좌측 주기관지가 완전히 절단되어 있었고 절단 부위는 육아조직에 의해 완전히 덮혀 있었다. 그리하여 수술은 절단된 좌측주기관지를 약 3 cm 정도 잘라내고 단단문합술을 시행하는 기관지성형술을 시행하였다(그림 8).

환자는 수술후 아무 합병증 없이 퇴원하였으며 현재

외래 추적관찰중이다.

이상 5례의 환자에서 모두 기관지문합술시의 봉합사는 보통의 기관지 절단부위를 봉합할 때와 같은 종류의 4-0 Ethibond나 Tevdek 과 같은 합성봉합사를 사용하였으며 문합수기는 봉합사의 매듭이 기관지 바깥부위에서 행해지도록 하면서 단속봉합을 실시하였다. 그리고 문합술시행후에 문합부위에는 늑막절편을 덮어줌으로써 폐동맥등의 주위 조직과의 직접접촉을 방지해 주었다.

수술후 모든 환자에서 분비물을 제거하기 위한 기관지내시경이나 인공호흡기 등의 보조를 필요로 하지 않았으며 기관지성형술과 관련된 합병증은 한건도 발생하

지 않았다.

III. 고 안

기관지성형술의 근간을 이루는 기관지에 대한 수술조작의 첫번째 시도는 1932년 Bigger가 좌측주기관지에 있는 종양을 제거하기 위해 기관지절개를 시행한 것으로 이야기될 수 있다. 그러나 이 환자는 조직검사결과 암으로 판명되어 곧 폐전적출술을 시행하였으나 수술후 사망하였다.²⁾ 그후 1939년 Eloesser가 좌측폐 하엽 기시부에 발생한 선종을 기관지절개를 시행하여 제거에 성공하였다.³⁾ 그후 1940년 Taffel 등은 개를 이용한 실험에서 기관과 기관지의 결손부위를 자유근막이식술로 메꾸어서 성공하였고⁴⁾ 1947년 Daniel 등은 기관지결손부위를 자유근막이식 혹은 이물질로 된 경관을 이용하여 충분한 기간동안 폐기능을 발휘할 수 있다는 것을 실험적으로 증명하였다.⁵⁾ 이러한 실험을 토대로 하여 1949년 Gebauer 등은 결핵성 기관지협착증환자에 대해 진피이식을 이용한 기관지의 성형재건술을 시행하여 좋은 결과를 얻었다.⁶⁾ 그러나 이들은 그후에 피부이식을 이용한 기관지의 성형재건보다는 기관지를 절제하고 단단문합술을 시행하는 것이 해부학적인 견고성을 유지하고 기능상도 더 좋으므로 가능하다면 기관지절제후 단단문합술을 시행하는 것이 더 좋은 방법이라고 주장하고 있다.⁷⁾

한편 현재 많이 시행되는 방법의 기관지성형술은 1947년 Price Thomas가 우측 주기관지에 생긴 기관지선종에 대해 우측폐 전적출술을 시행하지 않고 우측기관지절제후 기관지단단문합술을 성공적으로 시행한 것이 최초의 증례로 알려져 있으며⁸⁾ 그후 D'Abreu 등이 1949년 기관지선종에 대하여 비슷한 수술을⁹⁾ 그리고 1951년 Gebauer 등이 결핵성 기관지협착증에 대하여 기관지의 Sleeve Resection을 시행하여 성공을 거두었다.⁷⁾ 또한 1952년 Allison 등은 불량한 폐기능으로 인해 폐전적출술이 불가능한 폐암환자에 대해 기관지성형술을 이용한 폐엽절제술을 시행하여 폐암환자에 대한 첫번째 기관지성형술을 성공시켰다.¹⁾

1955년 Paulson 등은 18명의 외상, 결핵, 선종, 암 등의 환자에 대한 기관지성형술의 결과를 발표하면서 기관지성형술의 적응증, 기술적인 측면, 수술후 환자관리, 수술의 결과 등을 자세히 기술하여 본격적인 기관지성형술의 시대를 열어놓았다.^{9,10)} 그리고 1959년 Johnston 등이 98명의 암환자에 대한 기관지성형술의

추적관찰결과를 발표하여 이 방법이 일반적인 폐엽절제술이나 폐전적출술과 비슷한 결과를 얻는다고 보고한 이후¹¹⁾ 많은 수의 저자들에 의해 적응증만 잘 잡으면 일반적인 폐엽절제술이나 폐전적출술에 못지 않은 장기추적관찰결과를 얻으며 또한 동시에 폐기능을 보존할 수 있다고 보고되고 있다.^{16,17,18,19)}

기관지성형술에 의해서는 폐기능이 보존될 수 있으므로 기관지선종과 같은 저등도의 악성잠재력을 가진 종양이나 양성종양의 치료법으로는 기관지성형술이 아주 좋은 치료법으로 선정될 수 있다. 이러한 사실은 Price Thomas의 첫번째 기관지성형술에서 입증되었고 그밖에 Paulson^{9,10)}, Boyd¹²⁾, Jensik¹³⁾, Okike¹⁴⁾, Lowe¹⁵⁾ 등의 저자에 의하여 뒷받침되고 있는데 Jensik 등은 33례의 기관지선종 환자중에서 70%에 해당하는 23명이 기관지성형술에 의해 치유될 수 있었으며 88%의 5년 생존률과 기관지성형술과 관련된 합병증이 발생하지 않았음을 보고하고 있으며¹³⁾ Okike 등은 16명의 carcinoma 환자에게 기관지성형술을 실시하여 전환자에서 수술후 사망 및 재발이 없음을 보고하고 있다.¹⁴⁾ 그럼에도 불구하고 기관지선종에 대해 기관지성형술의 시행이 많지 않은 이유에 대해 Boyd 등은 외과의사들이 기관분기부위의 노출등과 같은 기관지성형술의 수기에 익숙해져 있지 않고 또 이 시술의 안전성에 대해 인식을 충분히 하지 못하기 때문이라고 지적을 하고 있다.¹¹⁾

이러한 양성종양 외에 기관지성형술은 외상에 의한 기관지손상이나 결핵등의 염증에 의한 기관지협착증의 치료에 폐실질의 손상이 없이 좋은 효과를 기대할 수 있다.^{7,9,10,15)}

폐암환자에 있어서의 기관지성형술의 적용은 세심한 주의를 필요로 한다. 폐암환자에서의 기관지성형술의 가장 으뜸되는 적응증은 폐기능불량으로 인해 폐전적출술을 견디지 못할 것으로 생각되는 환자에서 폐절제율을 높이기 위해 폐엽과 더불어 기관지의 Sleeve Resection을 시행하는 것으로 이것은 아무 이견없이 받아들여지고 있다.¹⁵⁻²⁰⁾ 이외에도 암의 해부학적인 위치가 Sleeve Resection을 가능하게 하기 때문에 기관지성형술을 이용한 폐절제술을 시행하기도 한다. 이 적응증에는 어느정도 이견이 존재하기도 하지만 환자선택이 잘된 보고에서는 폐전적출 및 폐엽절제술에 의한 환자들과 비교해서 그에 못지않은 생존률을 보고하고 있다.^{15-18, 21)} 또한 기관하부나 기관분기부 혹은 반대쪽 주기관지를 포함하는 암에 대하여 절제율을 높이기 위하여 폐엽절제술 혹은 폐전적출술과 더불어 기관하부, 기관분기

부 그리고 반대쪽 주기관까지 같이 절제하는 기관성형술을 실시하기도 한다.^{22,23)} 이러한 적응증으로 생각할 때 기관지성형술의 적응증이 되는 환자는 전 폐암환자의 5~8%가 되는 것으로 추정되고 있다¹⁶⁾.

Paulson 등은 54명의 암환자에게서 기관지성형술을 시행하여 40%의 5년 생존률을 보고하고 있으며 또한 그들은 암을 국한시키고 임파선의 전이를 없애기 위해 술전방사선요법을 시행함으로써 폐절제율을 높이는 데 공헌을 했다고 보고하고 있다²⁰⁾. Bernet 등은 80명의 암환자에 대한 기관지성형술의 결과 34%의 5년 생존률과 더불어 5년이상 생존자의 26%가 폐가 보존됨으로써 가능했던 대수술을 받게 되었으므로 가능한 한 폐기능을 보존하는 수술방법을 선택해야 한다고 주장하고 있다¹⁹⁾.

Weisel 등은 140명의 폐암환자를 불량한 폐기능으로 인해 Sleeve Lobectomy를 시행한 군(제1군), 폐기능은 양호하지만 암의 해부학적인 위치로 인해 Sleeve Lobectomy를 시행한 군(제2군) 그리고 폐전적출술을 시행한 군(제3군)으로 나누어 그들의 수술후 사망률, 합병증, 재발률, 장기생존률 그리고 수술후 폐기능에 관한 관찰을 한 결과 제2군과 제3군 사이에서는 모든 것이 비슷하며 제2군에서 제3군에 비해 수술이 폐기능이 훨씬 좋은 것을 관찰하여 가능한 한 폐기능을 유지하는 수술을 시행하는 것이 더 좋다고 주장하고 있다¹⁸⁾.

한편 Deslauriers 등은 기관하부를 침범하는 우측폐상엽의 암환자 16명에게서 기관분기부까지 절제하는 Sleeve Pneumonectomy를 시행하여 5명의 사망을 기록하며 제3기 병변에 대한 절제율을 증가시킬 수가 있었다²²⁾. 그외에 Ishihara²³⁾, Theman²⁴⁾ 등도 기관분기부를 절제하는 기관성형술을 실시하여 폐암환자의 절제율을 높이는 데 공헌하였다.

수술을 시행하는데 있어서는 Paulson이나¹⁰⁾ Bennet 등¹⁰⁾은 폐문부의 보다 좋은 노출과 마취상의 편의 그리고 기도의 유지등을 위해 복외위를 취하고 있지만 대부분의 경우에는 축외위를 통한 후측방부 개흉술을 시행하고 있다^{17,18,21)}. 수술도중의 마취는 보통의 기관내관을 이용하며 기관지를 연 후에는 수술반대쪽의 폐로 관을 전진시켜 일측폐 마취를 시행하든지^{17,21)} Car-lens tube와 같은 이중구경관을 사용하든지 한다^{14,18)}. 그러나 기관분기부절제 등과 같은 술식이 필요할 경우에는 이와같은 방법으로는 수술시야의 노출에 문제가 있으므로 수술시야내에서 기관지절제를 시행한 원위부의 폐

에 새로이 삽관하여 다른 마취기에 연결하여 이중으로 마취를 시행하든지^{23,24)} 혹은 100% 산소를 이용한 주파환기방법을 사용할 수도 있다^{22,25,26)}.

폐암환자에 대한 수술시 가장 중요한 것은 임파선의 상태를 관찰하는 것으로 폐문부 혹은 종격동의 임파선에 전이가 있는 것은 일반적으로 기관지성형술의 비적응증이 된다²⁰⁾.

수술수기중 가장 중요한 것은 문합부위에 긴장이 가해지지 않도록 주위의 조직을 충분히 박리해야 하며 문합부위의 봉합사는 일부의 저자들이 catgut이나 silk 혹은 stainless steel wire를 사용하기도 하나 대부분에서 비흡수성 합성봉합사를 사용하며 봉합의 매듭이 기관지 바깥으로 나오게끔 해야 하며 단속봉합이 원칙이다^{14,17,19,21)}. 그리고 문합부위에는 기관지혈관루 등의 치명적인 합병증을 예방하기 위해 늑막절편 등으로 감싸주는 것이 좋다^{17,21)}.

암으로 인하여 기관지성형술을 받은 환자의 많은 수가 폐기능이 심히 좋지 않으므로 이러한 환자들은 수술후 폐기능을 충분히 유지하기 위한 수술후 관리가 상당히 중요하게 된다. 대부분의 환자가 기침이나 심호흡으로 충분하지만 경우에 따라서는 잦은 기관내흡입이나 기관지경을 통하여 배출되지 못한 분비물을 배출시키기도 해야 한다^{17,18)}. 심한 경우에는 기관절개술을 필요로 하기도 한다¹⁹⁾.

수술후 생길 수 있는 가장 많은 합병증은 저하된 폐기능으로 인해 폐의 분비물을 충분히 배출하지 못함으로 인해 생기는 무기폐나 폐렴등이며^{15,18)} 그 외에도 문합부위의 육아종형성 및 그로 인한 문합부위의 협착, 기관지혈관루, 기관지늑막루, 농흉 그리고 국소적인 종양의 재발을 들 수 있는데^{15,18~21)} 무기폐나 폐렴 등은 불량한 폐기능을 가진 환자에서 많이 발생하므로 집중적인 수술후 환자관리를 통해 빈도를 줄일 수 있고 생겼을 경우에는 기관내흡입이나 기관지경을 통해 폐내에 축적된 분비물의 제거등이 필요하게 된다. 또한 문합부위의 육아종 형성이나 그로 인한 기관지협착은 봉합사의 선택이나 문합수기의 발전으로 인해 빈도가 많이 줄었으나 이러한 것이 생겼을 경우에는 기관지경을 이용하여 육아종을 제거하거나 경우에 따라서는 협착부위 원위부의 폐를 제거해야 할 경우가 생기기도 한다. 또한 아주 치명적인 기관지혈관루는 봉합사의 매듭이 폐동맥을 손상시키면서 발생하므로 문합부위를 늑막 혹은 심낭절편 등을 이용하여 감싸줌으로써 예방할 수 있다.

Sleeve Lobectomy를 하고 난 후의 폐기능에 대해

서는 일반적인 폐엽절제술과 비교하여 커다란 차이가 없는 것으로 알려져 있다. Rees 등은 그들의 비교에서 Sleeve Lobectomy가 단순한 폐엽절제술에 비해 특별히 폐기능의 저하를 보이지 않는다고 보고하고 있으나²⁷⁾ Andrews 등은 개에서의 실험을 통해 산소교환의 일시적인 장애를 일으킨다고 보고하고 있다²⁸⁾. 또한 Wood 등은 개에서의 실험을 통해 Sleeve Lobectomy를 시행한 경우에는 수술직후에 산소의 섭취와 폐순환에 장애가 오며 이러한 현상으로 인해 전제적인 폐기능의 저하가 오는데 이러한 폐기능저하는 수술후 4주가 되어야 정상으로 돌아온다고 보고하고 있다²⁹⁾. 이러한 현상의 원인에 대해 저자들은 아마도 기관지동맥, 임파선 그리고 부교감신경의 차단으로 인한 것이라고 생각하고 있으며 이러한 폐기능저하현상은 수술후 합병증이 제일 생기기 쉬운 기간에 일어나므로 이러한 환자들은 수술후 특별한 관리가 필요하다고 주장하고 있다²⁹⁾. 물론 Sleeve Lobectomy가 폐전적출술의 경우와 비교하면 수술후 폐기능이 좋다는 것은 Weisel 등¹⁸⁾의 보고에서 보는 바와 같이 명백하다.

이와같이 기관지성형술은 양성 종양이나 저등도의 악성잠재력을 가진 종양, 외상으로 인한 기도의 손상, 염증으로 인한 기관지협착 그리고 불량한 폐기능으로 인해 폐전적출술을 견딜 수 없는 환자나 비교적 중양에 위치한 초기단계의 암 혹은 기관분기부까지 침범한 일부의 폐암환자에서 낮은 합병증발생률과 더불어 폐기능을 보존하며 수술절제율을 높일 수 있는 좋은 수술방법이다.

IV. 결 론

서울대학교병원 흉부외과에서는 1984년 12월부터 1985년 6월까지 모두 5례의 기관지성형술을 시행하여 다음과 같은 결과를 얻었다.

1. 5례는 남자가 3명, 여자가 2명이었으며 연령은 8세에서 55세까지 분포되어 있었다.

2. 환자들의 최종진단명은 외상성 기관지협착, 기관지내 결핵종, carcinoid, 결핵성 기관지협착 그리고 외상성 기관지폐절이었다.

3. 5례의 수술명은 주기관지 절제후 단단문합술이 2례 그리고 좌측폐하엽절제 및 기관지쇄기상절제술, 좌측폐상엽절제 및 기관지절제술 그리고 우측폐중엽 및 하엽절제 및 기관지절제술이 각각 1례였으며 이들 수술에 의해 2개의 일측전폐와 3개의 폐엽이 보존될 수

있었다.

4. 5례의 환자 모두에서 아무 합병증없이 완쾌될 수 있었으며 현재 별 문제없이 외래 추적관찰중이다.

REFERENCES

1. Price Thomas C: *Conservative resection of the bronchial tree.* J R Coll Surg Edin 1-2:169, 1955.
2. Bigger IA: *The diagnosis and treatment of primary carcinoma of the lung.* South Surg 4:401, 1935.
3. Eloesser L: *Transthoracic bronchotomy for removal of benign tumors of the bronchi.* Ann Surg 112:1067, 1940.
4. Taffel M, Haeven N: *The repair of tracheal and bronchial defects with free fascia grafts.* Surgery 8:56, 1940.
5. Daniel RA Jr: *The regeneration of defects of the trachea and bronchi. An experimental study.* J Thorac Surg 17:335, 1948.
6. Gebauer PW: *Plastic reconstruction of tuberculous bronchostenosis with dermal grafts.* J Thorac Surg 19:604, 1950.
7. Gebauer PW: *Reconstructive surgery of the trachea and bronchi: Late results with dermal grafts.* J Thorac Surg 22:568, 1951.
8. D'Abreu AL, MacHale SJ: *Bronchial adenoma treated by local resection and reconstruction of the left main bronchus.* Br J Surg 39:355, 1951.
9. Paulson DL, Shaw RR: *Bronchial anastomosis and bronchoplastic procedures in the interest of preservation of lung tissue.* J Thorac Surg 29:238, 1955.
10. Paulson DL, Shaw RR: *Preservation of lung tissue by means of bronchoplastic procedures.* Am J Surg 80:347, 1955.
11. Johnston JB, Jones PH: *The treatment of bronchial carcinoma by lobectomy and sleeve resection of the main bronchus.* Thorax 14:48, 1959.
12. Boyd AD, Spencer FC, Lind A: *Why bronchial resection and anastomosis been reported infrequently for treatment of bronchial adenoma?* J Thorac Cardiovasc Surg 59:359, 1970.
13. Jensek RJ, Faber LP, Brown CM, Kittle CF: *Bronchoplastic and conservative resectional procedures for bronchial adenoma.* J Thorac Cardiovasc Surg 68:556, 1974.
14. Okike N, Bernatz PE, Payene WS, Woolner LB, Leonard BF: *Bronchoplastic procedures in the treatment of carcinoid tumors of the tracheobronchial tree.* J Thorac Cardiovasc Surg 76:281, 1978.
15. Lowe JE, Bridgman AH, Sabiston DC Jr: *The role of bronchoplastic procedures in the surgical management of benign and malignant pulmonary lesions.* J Thorac Car-

- diovasc Surg 83:227, 1982.
16. Paulson DL, Shaw RR: Results of bronchoplastic procedures for bronchogenic carcinoma. *Ann Surg* 151:729, 1960.
 17. Jensik RJ, Faber LP, Milloy FJ, Amato JJ: Sleeve lobectomy for carcinoma: A ten-year experience. *J Thorac Cardiovasc Surg* 64:400, 1972.
 18. Weisel RD, Cooper JD, Delarue NC, Theman TE, Todd Tr, Pearson FG: Sleeve lobectomy for carcinoma of the lung. *J Thorac Cardiovasc Surg* 78:839, 1979
 19. Bennett WF, Smith RA: A twenty-year analysis of the results of sleeve resection for primary bronchogenic carcinoma. *J Thorac Cardiovasc Surg* 76:840, 1978.
 20. Paulson DL, Urschel HC Jr, McNamara JJ, Shaw RR: Bronchoplastic procedures for bronchogenic carcinoma. *J Thorac Cardiovasc Surg* 59:38, 1970.
 21. Naruke T, Yoneyama T, Ogata T, Suemasu K: Bronchoplastic procedures for lung cancer. *J Thorac Cardiovasc Surg* 73:927, 1977
 22. Deslauriers J, Beaulieu M, Benazera A, McClish A: Sleeve pneumonectomy for bronchogenic carcinoma. *Ann Thorac Surg* 28:465, 1979
 23. Ishihara T, Ikeda T, Inoue H, Fukai S: Resection of cancer of lung and carina. *J Thorac Cardiovasc Surg* 73:936, 1977
 24. Theman TE, Kerr JH, Nelems JM, Pearson FG: Carinal resection: A report of two cases and a description of the anesthetic technique. *J thorac Cardiovasc Surg* 71:314, 1976
 25. El-Baz N, Jensik R, Faber LP, Faro RS: One-lung high-frequency ventilation for tracheoplasty and bronchoplasty: A new technique. *Ann Thorac Surg* 34:564, 1982.
 26. Seki S, Fukushima Y, Goto K, Kondo T, Konishi H, Kosaka F: Facilitation of intrathoracic operation by means of high-frequency ventilation. *J Thorac Cardiovasc Surg* 86:388, 1983
 27. Rees GM, Paneth M: Lobectomy with sleeve resection in the treatment of bronchial tumors. *Thorax* 25:160, 1970
 28. Andrews MJ, Pearson FG: The relation of the bronchial arterial circulation and other factors to the transient defect in oxygen uptake following autotransplantation of the canine lung. *Can J Surg* 16:1, 1973.
 29. Wood PB, Gilday D, Ilves R, Rae S, Pearson FG: A comparison of gas exchange after simple lobectomy and lobectomy with sleeve resection in dogs. *J Thorac Cardiovasc Surg* 68:646, 1974.