

원숭이의 肝臟細胞에서 細胞質內 封入體의 觀察

林秉武*

서 론

Rhesus monkey를 비롯한 여러종류의 원숭이 비뇨 기관의 이행상피 세포에서 봉입체가 광학현미경을 통해 관찰 보고되어왔다.^{2,7)} 이들 봉입체는 무작위로 조사한 rhesus monkey 중 5 - 9%가 가지고 있었다고 알려졌는데 봉입체가 발견되는 것과 원숭이의 질병상태 혹은 실험조건 등과의 상관관계가 전혀 없다고 보고 되었다.

한편 건강한 상태에 있는 원숭이의 간장상피세포 등 다른 상피조직에서는 봉입체의 발견 보고가 없었기에, 간장상피세포를 포함하는 각종 상피조직에 대하여 봉입체의 유무를 확인하기 위하여 광학현미경적 관찰을 하여 그 결과를 보고하는 바이다.

재료 및 방법

실험동물은 심한 교상이나 창상을 당해 안락사 시킨 6두의 rhesus monkey (Macaca mulatta)를 사용하였다. 안락사 시킨 직후 신체 각 부위의 상피조직편을 절취하여 10% 중성 formalin에 고정한 후 상법에 의해 paraffin 포 매후 Hematoxylin-Eosin 염색을 하여 광학현미경으로 관찰하면서 특징적인 소견을 봉입체를 함유하는 부위별로 현미경 촬영을 하였다.

결과 및 고찰

본실험에 공여했던 6두의 원숭이를 각 상피조직별로 관찰하였던바 원숭이 3두의 간장상피세포에서 봉입체를 발견하였다. 이들 세포질내 봉입체가 발견된 원숭이의 간장상피세포는 조직학적으로 혼

탁 증창되었거나, 크고 작은 세포질내 액포를 함유하고 있었다. 세포질내 봉입체는 세포질내에 단일 개씩 발견되었는데 균등질성의 산호성 소체로써 세포질과 봉입체 사이에는 윤상의 명대가 있어서 봉입체의 명확한 윤곽의 관찰되었는데 어느 봉입체는 핵 주위에 존재하는 대형 액포속에 들어있는 상태였다.

각양크기의 원형 혹은 난원형의 봉입체는 그 직경이 2 - 7 μ 정도의 크기였다. (Fig. 1, 2).

간장실질세포와 kupffer 세포들은 다소간에 hemosiderin을 함유하고 있었으나, 간세포 실질내 봉입체와 관련된 다른 세포성 변화나 간의 구조적 이상상태는 발견되지 않았다. 다른 1두의 원숭이의 과립막성 황체 세포에서는 크기가 12 μ 까지 달하는 무구조한 각양크기의 세포질내 봉입체가 발견되었다. 이 원숭이 황체의 어떤 부위에서는 다수의 봉입체가 집단적으로 상피세포 내에 존재하는 것으로 관찰되었다. (Fig. 3). 이들 원숭이의 다른 상피조직내에서는 봉입체가 전혀 발견되지 않았다.

이상과 같은 세포질내 봉입체가 일반적으로 건강한 상태에 있는 원숭이나 다른 어느 동물종류의 간장상피세포와 과립막성 황체세포에서 발견되고 있다는 보고는 현재까지 찾아볼 수 없는 실정이다.

본 실험관찰에서 특징적으로 발견되었던 원숭이 간장내 상피세포성 봉입체는 병리해부학적으로 특수질병 상태와는 전혀 무관한 것으로 생각되며 특별히 동물의 비뇨 생식기계의 상피세포에서 발견되는 봉입체와도 상관 관계를 발견하지 못하였다.

그러므로 원숭이에 뚜렷한 임상증세나 병리학적 소견을 보이지 않는 상태에서 이와같은 세포질내 봉입체가 나타나는 사실이 개의 디스토퍼나 동물의

* 全北大学校 農科大学 獸医学科

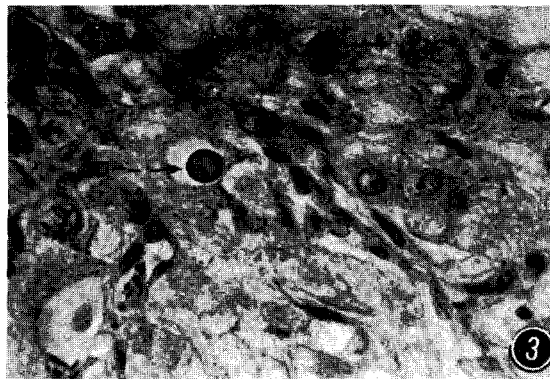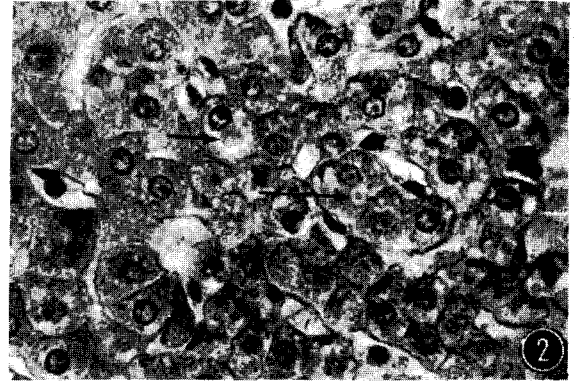
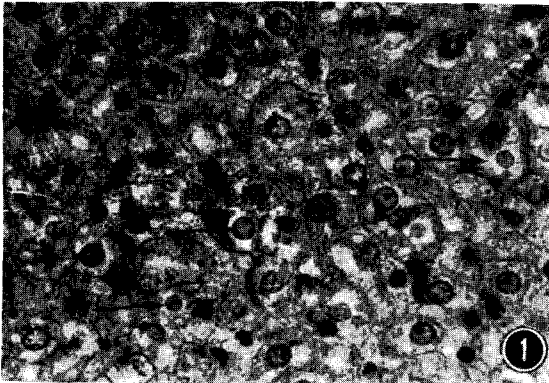
이와 유사한 virus성 전염병을 일으키는 바이러스가 잠복감염상태를 일으킨 결과인지 또는 전염성 간염 A, B형을 일으키는 바이러스나 이와 유사한 동물성 바이러스가 불현성 감염 보균상태로 남아 있는 것인지를 더욱 면밀한 면역학적 연구가 이루어져야 할 것으로 생각된다^{1, 5, 6, 8, 9}.

원숭이 종류의 비뇨기관 상피세포내에서 발견되

는 세포질내 봉입체에 대한 전자현미경적 미세구조는 연구보고 되었지만^{4, 10} 본 실험에서의 봉입체에 대한 성상과 미세구조적 특징은 전혀 밝히지 못한 상태이므로 본 세포질내 봉입체의 진원인과 생물학적 특성을 구명하기 위해서는 더욱 면밀한 바이러스의 배양실험과 봉입체의 미세구조에 대한 전자현미경적 관찰 연구가 필요한 것으로 사려된다.

Legends for Figures

- Fig. 1.** Inclusion bodies (arrows) are present in the ballooning hepatocytes of a monkey. H&E stain x400.
- Fig. 2.** Oval inclusion bodies (arrows) are surrounded by a slight halo or demarcated in the hepatocytes of a monkey. H&E stain x400.
- Fig. 3.** Various-sized inclusions (arrows) are present in the granulosa lutein cells of a monkey. H&E stain x400.



参 考 文 献

1. Abe, K. and Shikata, T.: Fulminant type A viral hepatitis in a chimpanzee. *Acta pathol. Jpn.* (1982) 32:143.
2. Burek, J., Van Zwieten, M. and Stookey, J.: Cytoplasmic in urinary bladder epithelium of the rhesus monkey. *Vet. Pathol.* (1972) 9:212.
3. Dagle, G. E., Zwicker, G. M., Adey, R. R. and Park, J. F.: Cytoplasmic inclusions in urinary bladder epithelium of dogs. *Vet. pathol.* (1979) 16:258.
4. Fussell, E. N. and Roberts, J. A.: Cytoplasmic inclusion bodies in the monkey ureter. *Vet. Pathol.* (1979) 16:127.
5. Keenan, C. M., Lemon, S. M., *et al*: Pathology of hepatitis A infection in owl monkey. *Am. J. Pathol.* (1984) 115(1) : 1.
6. Lemon, S. M., LeDuc, J. W. *et al*: Transmission of hepatitis A virus among recently captured panamanian owl monkeys. *J. Med. Virol.* (1982) 10 : 25.
7. Lucas, J., Moser, J. and Scharden, J.: Inclusion bodies of the epithelium of the urinary bladder in the rhesus monkey. *Anat. Res.* (1972) 172 : 651.
8. Provost, P. J., Villarejos V. M. and Hilleman, M. R.: Suitability of the rufiventer marmoset as a host animal for human hepatitis A virus. *proc. Soc. Exp.* (1977) 155 : 283.
9. Robbins, S. L. and Cotran, R. S.: *The liver and biliary tract: Pathologic basis of disease*, W. B. Saunders. (1982) p.1009.
10. Weckerling, A. B. and Mackenzie, W. F.: Keratin inclusion bodies in the transitional epithelium of *M. fascicularis* monkeys.

Cytoplasmic Inclusion Bodies in the Monkey Hepatic Cell

Byung Moo Rim, D.V.M., M.S., Ph. D.

Department of Veterinary Medicine, Jeonbug National University

Summary

Cytoplasmic inclusion bodies are observed by light microscopy in the epithelial cells of three livers and one corpus luteum from among the six rhesus monkeys available for this study. The various-sized inclusions are homogeneous, acidophilic, round to oval bodies. The nature and the causes of the inclusion bodies remain obscure in the absence of known clinical symptom.
