

중독성 표피피사용해증 1예

영남대학교 의과대학 피부과학교실

최 종 수

서 론

중독성 표피피사용해증(Toxic epidermal necrolysis; 이하 TEN)은 피부가 뜨거운 물에 화상을 입은 것 같은 모양을 특징으로 하는 반응성 홍반증으로 피부와 점막을 침범하고 급성 경과를 취하는 비교적 드문 질환이며¹⁻⁴⁾, 국내에서도 이미 10예 이상 보고되었다.⁵⁻¹³⁾

1956년 Lyell¹⁴⁾이 처음 보고한 이후 Staphylococcal scalded skin syndrome(이하 SSSS)은 별개의 질환으로 취급되거나, 최근 심한 다형홍반(Stevens-Johnson disease)과의 연관성은 논란이 많다.

본 저자는 이해적으로 심한 점막병변을 보인 TEN 1예를 경험하여 문헌고찰과 함께 보고한다.

증 례

환 자 : 김○○, 15세, 여자

초진일 : 1983년 12월 2일

주 소 : 발열 및 피부 발진

과거력 : 특기사항 없음

가족력 : 특기사항 없음

현병력 : 1983년 11월 29일 미열, 전신의 근육통, 콧물 등의 가벼운 감기 증세가 발생하여 다음날 계피가 포함된 환약과 Baralgin을 복용하였다. 12월 1일 눈에 이물감과 충혈이 생겨 안약을 점안하였으나 증세의 호전이 없었으며 고열, 오한, 체간과 안면의 작은 홍반 등이 발생하였다. 12월 2일 전신의 피부에 동통이 있고 홍반이 빠른 속도로 넓어지며, 구강 점막에 수포 및 미란이 생겨 본인에 내원하였다.

전신증상 : 생리기간 중이었고, 근육통, 사지의 무력감, 오한 및 발열이 있었다.

이학적 소견 : 체온 40.7°C로 매우 위중해 보였으며 양쪽 결막의 충혈, 구강궤양의 홍반성 내진(en-

anthem), 소수포 및 미란이 관찰되었다.

피부 소견 : 여러가지 크기의 홍반이 안면, 경부, 구강, 사지의 근위부 등에 있었다. 홍반 부위에서 수포, 피사 및 Nikolski 징후가 관찰되었다(Fig. 1, 2).

임상검사 소견 : 일반 혈액 검사상 백혈구 6,200/mm³(분열핵 과립구 13%, 간상핵 과립구 53%, 후돌수구 13%, 임파구 19%, 호산구 2%), 혈소판 145,000/mm³, 혈색소 13.3g%로 미분화 백혈구가 증가된 이외에는 정상범위였다. 소변에 소량의 잠혈, 소변에 소량의 albumin이 검출되었다. 간기억 검사상 LDH 2082(150~550) IU/L, SGOT 286(10~33) IU/L, SGPT 149(0~40) IU/L로 증가되어 있었다(팔도 안은 정상범위). 혈청 검사상 CRP양성, ASO 음성, ANA 음성이었고 혈청 C₃, C₄는 정상

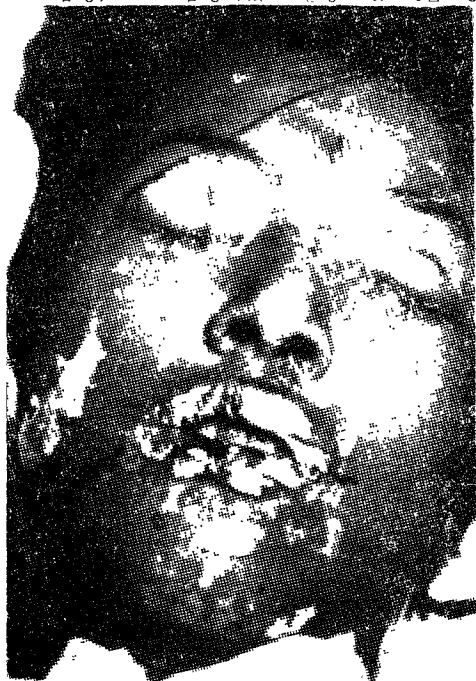

Fig. 1. Erythematous patches and scalded features of the face, nasal mucosae, and lips. The Nikolski sign is present on the upper eye lids.

범위였다. 흉부 X-선 검사 및 심전도는 이상소견이 없었으며 혈액 및 수포에서 세균이 배양되지 않았다.

피부병리 소견 : 어깨의 수포에 인접한 홍반부위에서 피부생검을 실시하여 H-E 염색하였다. 표피 전층에 걸쳐 'eosinophilic necrosis'가 보였고, 진피표피 경계부의 균열 및 상부 진피 혈관 주위에 소량의 임파구와 조적구 침윤이 관찰되었다(Fig. 3).

치료 및 경과 : Methylprednisolone(200mg/일), cefamezin을 매일 전신투여하였다. 수분, 전해질 및 산염기를 정상범위로 유지시켰다. 피부 접착은 vaseline, zine oxide, 항생제 연고, KMnO₄ 괴석액, betadine 등으로 처치하였다.

피부접착의 병변은 빠른 속도로 퍼져갔으며, 입원 제2일 인두와 후두의 침범으로 연하곤란, 씹 목

소리, 호흡곤란 등의 증세를 보여 기관지 절개수술을 시행하였다. 입원 제3일 대사성 산증, 하혈, 결핵성 설사 등의 증세가 나타났고, 피부의 약 60%가 침범되었다. 입원 제5일 새로운 피부병변은 발생하지 않았으나 기관 및 기관지에 출혈, 괴사, 가피 등이 보였고 입원 제6일 호흡마비로 사망하였다. 사망원인은 기관지 접착의 괴사로 인한 질식으로 추정된다.

고 찰

Ritter von Ritterstain(1897)의 신생아에 나타난 'Dermatitis exfoliativa neonatorum'¹⁴⁾, Ruskin(1948)의 mesantoin에 의한 'Fulminating derma

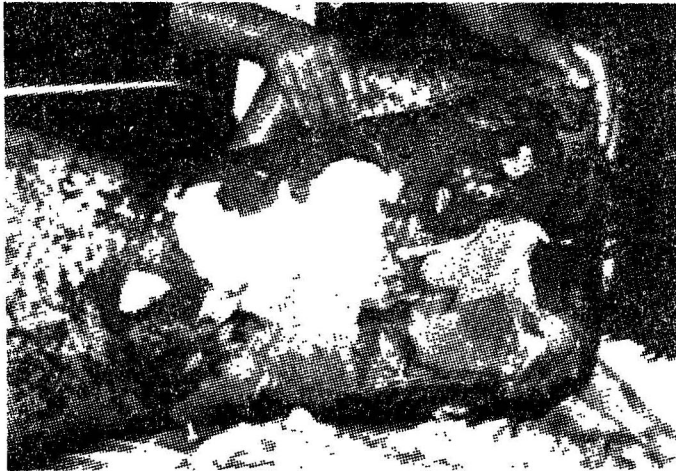


Fig. 2. Exfoliation occurs in large sheets simulating scalded skin in area of confluent erythema.




Fig. 3. The majority of the epidermis show necrosis and is separated at dermoepidermal junction. The dermal change is minimal (H-E stain×100).

titis bullosa medicamentosa'¹⁵⁾, Lyell (1956)의 TEN¹⁶⁾ 등은 모두 유사한 임상증상을 나타내는 병명들로 혼동되어 사용되었다. 그후 포도상구균의 외독소에 의한 SSSS(Ritter병, 포도상구균성 TEN)을 비포도상구균성 TEN(Lyell병, TEN)과 구별하였고¹⁶⁾, 현재는 후자만을 TEN이라 한다¹⁷⁾.

TEN의 원인은 확실하지 않으나 약물이 가장 많으며 그외에 여러 감염, 약성종양, Graft-versus-host병(이하 GVH) 등 다양하고 원인을 알 수 없는 경우도 많다(Table 1)¹⁸⁾. 본 증례에서도 여러 약물을 복용하였으나 선행된 감기증상이 TEN의 전구증세일 수 있으며, 이를 확인할 방법은 없다.

TEN의 발생기전은 아직 밝혀져 있지 않다. 그러나 GVH¹⁹⁾, 표피세포 사이에 항체 및 보체의 침착²⁰⁾, 항 표피세포 항체의 혈청내 존재²¹⁾ 등의 일부 보고는 면역학적 기전을 시사해 준다.

임상증상은 발열, 림프감, 피부의 통증, 결막자극 등의 전구증상이 1~2일간 있는 후 안면과 사지에 홍반이 나타나 전신으로 급속히 과급된다. 혼란 부위에 수포, Nikolski진후가 관찰되며 특히 압박을 받는 부위에 마커 2도 화상처럼 넓은 디부카티가 나타난다. 피부병변과 함께 결막, 구순, 구강, 항문, 비뇨 생식기 등의 점막에 수포 및 괴사를 보이며 드물게는 기관염과 기관지염, 또는 위장관 침범에 의한 위장관 출혈을 일으킬 수 있다^{2,3,18,22)}. 또한 신장에 사구체²³⁾이나 급성 세뇨관 괴사를 나타내기도 한다²³⁾. 본 증례에서도 전경적인 임상증상

을 보였고 특히 심한 점막침범이 있었으나 신장침범은 없었다.

수일간의 급성기가 지난후 약 10~28일에 걸쳐 서서히 회복된다²²⁾. 사망률은 약 25~50%에 이르며, 제혈증, 위장관 출혈, 수분· 전해질의 불균형 등이 주요 사망원인이다^{2,3,18,22)}. 그러나 본 증례에서 처럼 상기도 침범에 의한 질식사 흔하지 않다.

기부병리 소견은 초기에 기저세포와 하부 유극층에 공포화 및 괴사가 나타난 후 곧 표피전층에 걸쳐 'eosinophilic necrosis'와 표피하 수포 및 표피 탈락을 보인다. 반면에 진피에서는 약간의 염증반응 이외에 이상소견은 없다¹⁷⁾. 본 증례에서도 동일한 소견을 보였다.

치료는 의심되는 약물이나 원인을 제거하고 대증요법, 유지요법(supportive care), 화상에 준한 처치를 하며 세균감염시 항생제를 투여한다. 부신피질 호르몬의 효과에 대하여 상반된 의견이 많으나 첫 2~3일 동안 대량(prednisolone 100~200mg/일) 투여하는 것이 이론적으로 부작용을 극소화시킬 수 있다¹⁸⁾. 본 증례에서 피부병변의 확산이 발병 5일 이내에 정지된 것이 부신피질 호르몬에 의한 것인지 확실하지 않다.

진단에 도움이 되는 특이한 임상병리검사 방법은 아직 알려져 있지 않으나 임상 증상, 경과, 피부병리소견 등으로 쉽게 진단할 수 있다. 그러나 당면 위한 피부병변과 전신 증상이 유사한 질환들과의 감별진단이 필요한 경우도 있다.

Table 1. Suggested causes of TEN

DRUGS	INFECTIONS	OTHER
Butazones	Viral :	Lympholiferative disease:
Sulfonamides	Measles	Lymphomas
	Varicella-zoster virus	Leukemias
Barbiturates	Bacterial:	Fumigants
	E. coli septicemia	CO poisoning
Hydantoins		Graft-versus-host disease
Sulfones	Fungal:	Radiotherapy
	Pulmonary aspergillosis	
Phenolphthalein		Idiopathic
Allopurinol	Immunizations:	
	Small pox	
Pentazocine	Measles	
Alka Seltzer	Poliomyelitis	
Mithramycin	Tetanus	
Isoniazid	Diphtheria	
Ethambutol		
Streptomycin		
Penicillin		

화학약품이나 뜨거운 물에 의한 화상은 문진 및 병변의 분포가 쉽게 감별되며, Glucagonoma 증후군에서는 환상 및 우곡상 홍반, 포피내 수포 등을 보인다²⁴⁾.

Tampon을 사용하는 젊은 여성에 빈발하는 toxic shock syndrome은 저혈압, 여러 장기의 침범을 나타내며 피부괴사나 수포는 없다²⁵⁾.

Kawasaki병에서는 호발연령 및 경과가 다르고 역시 피부괴사와 수포는 발견되지 않는다.

SSSS는 주로 영·유아에 호발하고 포도상구균의 감염이 있으며¹⁶⁾ 과립층에 수포를 형성하므로 Tzanck검사나 수포의 동결결편을 관찰하여 신속한 감별을 할 수 있다²⁶⁾.

TEN에 비해 심한 다형홍반(Stevens-Johnson병)은 단순포진 바이러스나 mycoplasma에 의해 발생되며 hydantoin이나 GVH에 의해서는 발생하지 않는다. 또한 Nikolski 징후, 피부의 동통 등은 관찰되지 않는 반면에 특징적인 'target lesion'이 나타나고 점막의 침범이 더 심하다¹⁸⁾.

그러나 두 질환의 원인, 임상증상, 피부병리 소견 등의 유사성 및 병발한 예로 미루어 TEN은 아주 심한 다형군반으로 보는 견해가 지배적이다^{2,3,17,18,24,27)}.

본 증례에서 피부소견 및 임상증상은 TEN과 동일하지만, 결막, 구강, 상기도, 위장관, 비노 생식기, 항문 등의 점막에 심한 병변이 나타난 것은 다형홍반과 유사하였다. 따라서 본 증례는 두 질환의 중간 형태이거나 또는 두 질환이 동일함을 시사해 준다.

요 약

심한 점막병변을 보인 TEN 1예를 경험하여 문헌 고찰과 함께 보고한다.

참고문헌

1. Koblenzer, P.J.: Acute epidermal necrolysis (Ritter von Rittershian-Lyell). A clinico-pathologic study. Arch. Dermatol. 95: 608, 1967.
2. Lyell, A.: A review of toxic epidermal necrolysis in Britain. Br. J. Dermatol. 79: 662, 1967.
3. Lyell, A.: Toxic epidermal necrolysis (the

- scalded skin syndrome): A reappraisal. Br. J. Dermatol. 100: 69, 1979.
4. Lyell, A.: Toxic epidermal necrolysis: An eruption resembling scalding of the skin. Br. J. Dermatol. 68: 355, 1956.
5. 전인기·김영표: Toxic epidermal necrolysis 1증례. 대한피지, 8: 69, 1970.
6. 정태안·박창효: Toxic epidermal necrolysis 2예. 대한피지, 9: 19, 1971.
7. 홍경자·국홍일: Toxic epidermal necrolysis 1예. 대한피지, 12: 175, 1974.
8. 채수관·김진규·박장규: Toxic epidermal necrolysis의 1예, 대한피지, 17: 469, 1979.
9. 박관성·이성낙: Toxic epidermal necrolysis 1예. 대한피지, 14: 153, 1976.
10. 이병호·김중호·김수남: Sulfa제에 의한 toxic epidermal necrolysis 1예. 대한피지, 16: 73, 1978.
11. 안중규·김광중·김원석, 이유신: 제조소에 의하여 발생하였다고 생각되는 중독성 표피괴사증 1예. 대한피지, 18: 233, 1980.
12. 권오진·서정희·송준영: 중독성 표피괴사증의 1예. 대한피지, 18: 465, 1980.
13. 경현·유동욱·김홍직·김용환: DDS에 의한 중독성 표피괴사증의 1예. 순천향 의대논문집, 5: 167, 1982.
14. Elias, P.M. and Fritsch, P.O.: Staphylococcal scalded skin syndrome. In Dermatology in General Medicine. Fitzpatrick, T.B., Eisen, A.Z., Wolff, K., Freeberg, I.M., and Austen, K.F. (eds) 2nd ed., McGraw-Hill Book Co., New York, 1979, pp.306-310.
15. Ruskin, D.B.: Fulminating dermatitis bullosa medicamentosa due to mesantoin. JAMA 137: 1031, 1948.
16. Elias, P.M., Eritsch, P.O., and Epstein, E.H.: Staphylococcal scalded-skin syndrome; clinical form, pathogenesis and recent microbiological and biochemical development. Arch. Dermatol. 113: 207, 1977.
17. Lever, W.F., Schaumburg-Lever, G.: Histopathology of the skin. 6th ed., J.B. Lippincott Co., Philadelphia, 1983, pp.122-125.
18. Snyder, R. and Eliss PM: TEN and SSSS. Dermatol. Clin. 1: 235, 1983.
19. Billingham, R.E., and Streilein, J.W.:

- Toxic epidermal necrolysis and homologous disease in hamsters. *Arch. Dermatol.* 95 : 528, 1968.
20. Stein, K.M., Schlappner, O.L.A., Henton, C.L., et al.: Demonstration of basal cell immunofluorescence in drug-induced toxic epidermal necrolysis. *Br. J. Dermatol.* 86 : 246, 1972.
21. Hensen, E.J., Clark, F.H., and Vermeer, B.J.: Drug dependent binding of circulating antibodies in drug-induced toxic epidermal necrolysis. *Lancet* 2 : 1151, 1981.
22. Rasmussen, J.: Toxic epidermal necrolysis. *Med. Clinic. N. Am.* 64 : 901, 1980.
23. Krumlowsky, F.A., DelGreco, F., Herdson, P.B., et al.: Renal disease associated with toxic epidermal necrolysis (Lyell's Disease). *Am. J. Med.*, 57 : 817, 1974.
24. White, J.W.: Toxic epidermal necrolysis. In *Dermatology*. Moschella, S.L. and Hurley, H.J. (eds) 2nd ed, W.B. Saunders Co., Philadelphia, 1985, pp.471-473.
25. Hurwitz, R.M., Rivera, H.P., Gooch, M.H., et al.: Toxic shock syndrome or toxic epidermal necrolysis? *J. Am. Acad. Dermatol.* 7 : 246, 1982.
26. Amon, R.I., and Dimond, R.L.: Toxic epidermal necrolysis. *Arch. Dermatol.* 111 : 1433, 1975.
27. Ackerman, A.B.: *Histologic Diagnosis of inflammatory skin diseases*. Philadelphia, Lea and Febiger, 1978, p.191.

—Abstract—

A Case of Toxic Epidermal Necrolysis

Jong Soo Choi

*Department of Dermatology
College of Medicine, Yeungnam University
Taegu, Korea*

Toxic epidermal necrolysis is a reactive erythema of nonstaphylococcal origin characterized by a scalded appearance of the skin.

The TEN is widely regarded as a variant of severe erythema multiforme because of its acute course, its frequent common cause, its frequent overlap with Stevens-Johnson disease, and its histologic identity.

I present a case of TEN with severe mucosal involvement resembled Stevens-Johnson disease.