

송과체세포종

영남대학교 의과대학 신경외과학교실

문홍배 · 최병연 · 조수호

서 론

원발성 송과체부위 종양은 구미통계에 의하면 단 지 전 두개강내 뇌종양의 0.4 내지 1%의 희귀한 것으로¹⁾, 개개인의 임상경험이 제한되어 있고 또 종양의 위치와 그 주위 심부 정맥 혈관계와의 관계상 수술적 접근이 용이치 않다.

초기 적달수술법에 의한 결과가 좋지 않았기에²⁾ 근래까지 이들 부위 종양에 대한 치료접근법은 일반적으로 두개강 내압하강을 위한 단락술후 방사선 동위원소 치료를 하는 것으로 되어 왔다.

그러나 1970년대 이래 수술현미경 사용과 수술적 접근법의 발전으로 이들 종양에 대한 적달수술적 접근이 새로이 강조되고 있다^{3,4,5,6,7)}.

또 배아세포종 이외의 송과체부위종양의 방사선치료의 결과는 일반적으로 좋지 않을 뿐 아니라^{8,9)} 방사선치료 후에 필요에 의해 수술이 시행될 때는 심한 유착때문에 수술이 매우 어렵고 위험하다고 한다¹⁰⁾.

따라서 최근은 임상적, 생화학적 및 방사선학적 조사를 기초로 하여 방사선 치료에 민감한 배아세포종을 이 부위의 다른 양성종양이나 방사선 치료에 저항하는 악성 종양들과 구분해 내는 시도를 하므로써 그 치료방침을 정함에 도움을 받고 있다¹¹⁾.

본 교실에서는 송과체종양 중에서도 매우 드문 송과체세포종을 상기 최근동향에 준해 치험하고 문헌 고찰과 함께 보고하는 바이다.

증 례

환자: 김○○, 26세 여자.

주소: 두통 및 구토

과거력 및 가족력: 특이사항 없음.

현병력: 평소 건강한 임신부로 입원 약 3~4개월 전부터 후두부 두통을 호소했고 입원 약 3주 전에 정상분만을 했으며, 분만후 두통이 점점 더 심해졌고, 입원 1주일부터는 두통이 매우 심하고 가끔 구

토를 동반해 개인병원에 들렀다가 본원에 내원하였다.

이학적 및 신경학적 소견: 신체발육은 양호하였으며 의식도 명료하였고 유두부종이나 안구운동 장애 등 신경학적 이상소견은 없었다.

임상병리학적 소견: 혈액, 뇨, 혈청전해질, 간기능검사나 심전도검사 소견이 모두 정상범위였으며, 혈청 β -HCG, 발암태생항원(CEA) 및 알파 태생단백(AFP)검사는 모두 음성이었다.

후일 측뇌실 천자에 의한 뇌척수액검사 소견상 특이사항 없고, 세포분석에서도 암세포는 없었다.

방사선학적 소견: 흉부 및 두개골 단순촬영에서 정상소견이었고 송과체주위 석회화음영은 없었다.

뇌전산 단층촬영상 양 측뇌실 및 제3뇌실의 확장이 있고 비교적 동등밀도의 종양이 제3뇌실 후방에서 약간 좌측으로 치우쳐서 뇌실벽을 조금 누르고 있으며 크기는 약 $1.3 \times 1 \times 0.8$ cm 정도였고 조영제 주입후의 사진상 아주 미미한 정도의 대조강화를 보였으며 균질의 양상으로 보였다(Fig. 1, 2, 3).

좌측 경동맥 및 추골동맥조영술 촬영상 측뇌실 및 제3뇌실 확장소견이 보였고, 측면사진상 후시상부에 아주 약한 정도의 혈관의 종양착색현상이 보였다.

수술소견 및 경과: 비교적 작은 크기의 송과체부위종양이 폐쇄성 수두증과 함께 있으며 상기한 환자의 나이, 성별, 병리검사 소견 및 뇌전산단층촬영 등 방사선학적 소견을 종합분석한 결과 이 부위종양 중에 가장 많은 비율을 차지하는 배아세포종이나 기형종이 아니라는 판단을 했으며, 따라서 방사선 치료를 먼저 하지 않고 뇌실복강도관 삽입과 함께 바로 조기수술을 시행했다.

수술은 종양의 크기와 위치 등을 고려하여 전신 마취하에 앉은 자세를 취해놓고 수술현미경을 이용하여 천막하 소뇌상정근법을 택했다.

미리 천자한 우측 측뇌실내 도관을 통해 뇌척수액을 배액한 후 후두하부에 개두술을 시행했고, 경막절개 후 소뇌교정맥들을 응고절제하였으며 소뇌를 아주 가볍게 하방으로 견착고정하고 천막을 상

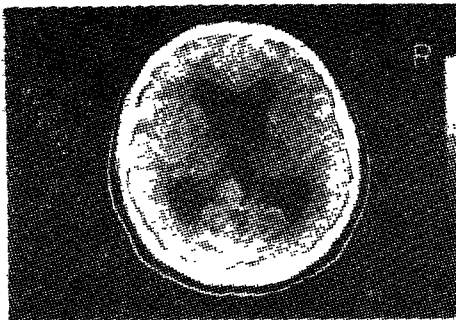


Fig. 1. Precontrast C.T. brain scan.

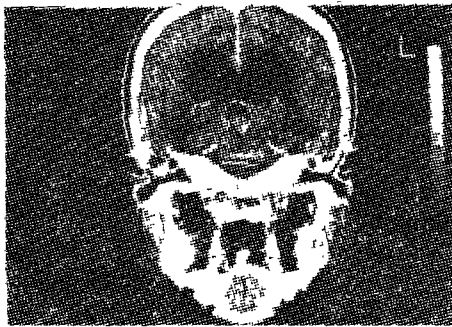


Fig. 2. Coronal section of pre contrast film.

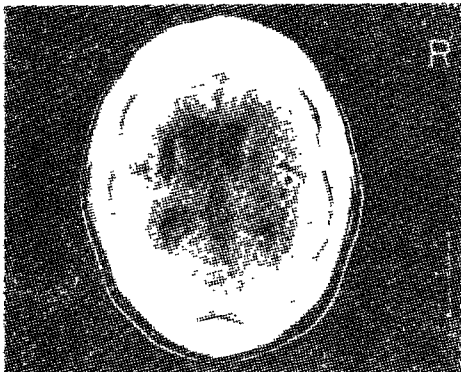


Fig. 3. Post contrast C.T. brain scan.

Fig. 1-3.: Computerized tomographic brain scans show an isodense mass in posterior aspect of 3rd. ventricle with smooth extrinsic compression effect along ventricular margin. and dilatation of both side lateral and 3rd. ventricles.

On contrast scan, questionable minimal contrast enhancement is seen.

부로 전축한 후 현미경 수술법으로 병소부위에 접근했다.

Galen씨 정맥으로 들어가는 양측 전중심소뇌정맥과 Rosenthal의 기지정맥 등이 부위 일대의 심부정맥계 혈관들이 회백색으로 변한 뇌지주막과 매우

심하게 유착되어 있었으며 병소위치와 방향을 정확히 측정하여 유착된 뇌지주막 및 정맥들을 손상없이 좌측에서 박리해 들어갔고 좌측 전중심소뇌정맥을 우측으로 가볍게 전축하므로써 비로서 비교적 교양의(gelatinoid) 구조를 띤 작은 종양을 볼 수 있

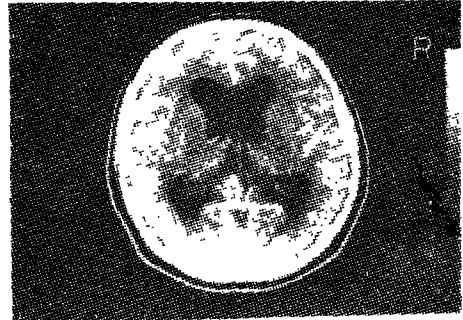

Fig. 4.: Post op. contrast enhanced C.T. brain scan showing proximal V-P shunt catheter with decreased ventricular size. and small remnant of tumor.

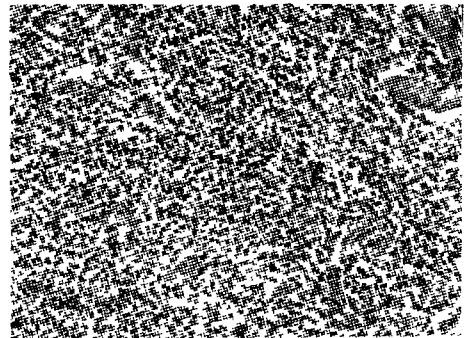


Fig. 5: (200x)

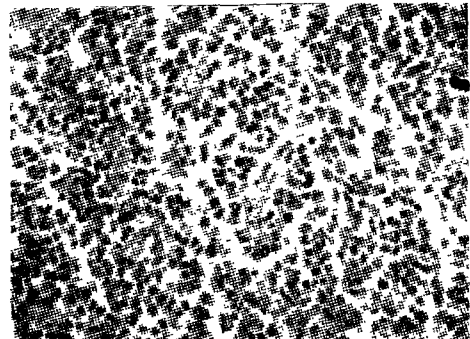


Fig. 6: (400x)

Fig. 5-6: Microscopic findings of pineocytoma which is composed of ill-defined cells with oval or round, hyperchromatic nuclei without any recognizable mitotic figure. Almost all of the cells are well differentiated and have a few argyrophilic fibers, and are oriented to vessels.

있고 종양의 경계는 뚜렷하지 않았다.

보이는 종양을 제거한 후 별 문제없이 수술을 끝마쳤고 수술에 따른 합병증 없이 잘 회복된 후 두 개강 내에 방사선 치료를 시행했으며, 현재 계속 추적 조사중에 있다(Fig. 4).

병리조직학적 소견 : 혈관이 잘 발달되어 있고, 타원형 혹은 원형의 파색소성 세포핵으로 된 경계가 명확하지 않는 세포들이 핵분열의 양상없이 구성되어 있으며 대부분 잘 분화되어 있고 얼마간의 호은성 섬유들이 보였다(Fig. 5, 6).

고 찰

승과체부위종양에 대한 최초의 기술은, Abay 등이¹²⁾ 인용한 문헌에서 보며, 1865년 Virchow에 의해서였고 1916년 Krabbe가 Pinealoma라는 이름을 썼으며 1927년 Haldeman의 보고에 의하면 대부분의 환자가 20세 미만이고 남자에서 발생빈도가 뚜렷이 더 높다고(4 : 1) 하였다.

또 1930년대에 Hosoi와 Bochner 등이 승과체부위의 기형증성 종양들의 발생을 승과체세포에서 유래된 종양과 구별하여 썼으며 1944년 Russell은 승과체실질내 세포종과 비특이성 기형증을 구별했다.

1947년 Friedman은 비특이성 기형증이 고환의 접형세포종과 같음을 강조하고 이를 seminoma 혹은 germinoma로 불렀다.

또 그는 이들 종양이 방사선 치료에 매우 예민한 성질을 가졌음을 주지했다.

거기 이 부위에 피아세포나 그 주위 조직에서 유래된 종양들의 보고가 여러 있었고^{13,14)} 1971년 Russell과 Rubinstein은 승과체부위종양들을 분류했다¹⁴⁾.

승과체부위종양의 발생빈도는 전 두개강내 종양의 0.4에서 1.0% 정도이며¹⁶⁾ Sano의 일본통제¹⁷⁾에 의하면 4%의 높은 빈도를 점하고, 소아에서는 두개강내 종양의 약 3%에서 8% 정도를 점한다고 한다¹²⁾.

병리조직학적으로는 Russell과 Rubinstein의 분류¹⁴⁾가 일반적으로 받아들여지며(Table 1) 피아세포종이 60% 정도¹⁵⁾로 제일 많고 승과체실질세포에서 유래한 종양(true pinealoma)은 매우 드물다.

Herrick과 Rubinstein이 인용한 문헌에서 보면¹⁸⁾, 1934년 Rio-Hortega 이래 승과체실질세포종은 미분화형의 승과체 아세포종과 더 많이 분화된 승과체 세포종으로 나누었고 이들 중에는 신경교나 신경원(neuronal) 쪽으로 분화하는 잠재력을 가진 것들도

Table 1. Pathological classification of mass lesions in the pineal region*.

I. Germ-cell tumors
germinoma (atypical teratoma)
teratoma & teratoid tumors(dermoid & epidermoid cysts)
chorioepithelioma
embryonal carcinoma(endodermal sinus tumor or yolk sac carcinoma)
rhabdomyosarcoma
combinations of the above
II. Pineal parenchymal cell tumors
pinealoblastoma (or pineoblastoma)
pinealocytoma (or pineocytoma)
pinealocytoma/blastoma
III. Tumors of supporting (glial stroma) or adjacent tissues, & others
gliomas(astrocytoma, spongioblastoma, ependymoma, choroid plexus papilloma)
ganglioneuroma & ganglioglioma
meningioma
hemangiopericytoma
chemodectoma
melanoma (malignant)
IV. Non-neoplastic cysts & vascular lesions
degenerative cysts
arachnoid cysts
vascular lesions:
aneurysm of vein of Galen
arteriovenous malformation
cysticercosis

*Based on Russell and Rubinstein.⁴⁾

있었다^{20,21)}.

그러므로 이들 세포적 특성을 구별해 내는 것은 그 종양의 생물학적 행동을 아는 데 있어 중요하고, 일부 세포학적 이형들과 환자의 나이와 임상경과 사이에 분명한 상관관계가 세워질 수 있으므로 하여^{19,20,21)} 중요한 임상경과와 치료계획에 대한 지식을 얻을 수 있다(Table 2)¹⁹⁾.

Table 2. Cytologic variants of pinealomas and their biological behaviour

Pineoblastomas	Malignant
With pineocytic differentiation	Malignant
With retinoblastomatous differentiation	Malignant
Pineocytomas	Malignant
With astrocytic differentiation	Malignant or benign
With neuronal differentiation	Benign
With neuronal and astrocytic differentiation	Benign
(‘ganglioglioma of pineal’)	

송과체부위종양 중 가장 많은 배아세포종은 방사선치료에 매우 예민하여^{9,16)} 이 환자들에 있어서 수술 후 방사선 치료를 한 경우와 방사선치료만 받은 경우 사이의 생존율의 비교상 특별한 차이가 없었다고 한다.

반면에 배아세포종 이외의 이 부위의 종양들에 대한 방사선치료 결과는 만족스럽지 못했고^{8,9)} 이들은 결국 수술로 제거함이 최선인데, 최근의 발달된 수술법에 의한 수술 후 사망율은 5% 미만이지만^{4,10,12)}, 방사선치료를 먼저 시행한 경우는 심한 유착 때문에 수술이 매우 힘들고 위험하다고 한다.¹⁰⁾

따라서 R. Jooma 등은¹¹⁾ 방사선 동위원소만으로 치료가 가능한 배아세포종을 다른 양성 혹은 방사선치료에 저항하는 악성 종양들과 구별하게 할 수 있는 어떤 판정기준을 세우므로써 치료방침을 개선시키려고 했다.

그 방법으로서 임상양상들의 분석, 뇌척수액 세포분석, 종양 markers의 조사 그리고 방사선학적으로 뇌전산단층촬영을 통해 특징적인 소견들을 분석하므로써 배아세포종과 다른 이 부위의 종양들을 조직학적으로 어렵지 않게 추정 진단했으며, 그래도 의심스러울 때는 소량의 방사선 동위원소에 대한 반응 정도으로써 높은 신빙성의 진단을 부칠 수 있었다.¹¹⁾

임상양상은 대부분이 폐쇄성 수두증으로 오는 두통과 유두부종이 제일 많으며^{11,12)} 특히 Parinaud씨 증후군은 배아세포종이나 기형종에서 타 종류보다 더 많다.¹¹⁾

내분비장애 역시 흔한 데, 대부분이 조발청춘기 (precocious puberty), 성기능부전 (hypogonadism), 뇨붕증 및 뇌하수체전엽부진증 등이며²³⁾ 이 중 조발청춘기는 기형종에서 보다 흔하고²⁴⁾ 뇨붕증은 아마 가장 먼저 나타나는 증세이며 배아세포종에서 보다 흔하고¹¹⁾ 전위배아세포종에서는 항상 나타난다.²⁵⁾

두개강 내의 배아세포기원의 종양들은 남자에서 훨씬 많고²⁶⁾ 10대에서 가장 흔하므로²⁷⁾ 젊은 남자에서의 송과체종양이 있을 때는 배아세포 기원이라 생각할 수 있고, 여자에서는 오히려 송과체실질세포 기원의 종양이라 생각할 수 있다.

뇌척수액 세포분석은 뇌지주막하강으로의 파종하는 경향이 있는 배아세포종에서 특히 가치있고, Ueki와 Tanaka²⁷⁾, 또 Inoue 등²⁸⁾은 반복조사에서 배아세포종의 80% 이상에서 양성이었으며 Sano²⁹⁾는 배아세포종과 송과체배아세포종에서 60%가 양성이었다.

그러나 뇌척수액 내에서 악성 암세포가 나타났다는 것이 반드시 지주막하로 파종되어 있다는 것을 가르키는 것이 아닐을 잊지말아야 하며²⁷⁾ 세포학검사에 음성일 경우에도 지주막하파종이 일어날 수 있다.³⁰⁾

종양 markers로서는 방사선 동위원소 면역분석에 의한 β -HCG, 발암태생항원 (carcinoembryonic antigen), 및 알파태생단백 (alpha-fetoprotein)을 이용하는데, 두개강내 배아세포종은 베타 HCG의 분비와 관련있고³¹⁾ 응모막안의 요소를 포함한 악성기형종 역시 베타 HCG를 분비하기도 한다.³²⁾

Takeuchi³³⁾나 Hasse³⁴⁾에 의하면 알파태생단백은 악성기형종에서 특이하게 양성으로 나타나며, 태생암 등에서도 양성으로 나타난다는 보고가 있으나³⁵⁾, 배아세포에서는 나타나지 않으며, 따라서 이것이 양성일 때는 배아세포종이 아니라고 판단할 수 있다고 한다.

방사선학적으로는 뇌전산단층 촬영소견을 분석하므로써 송과체부위종양의 조직학적 성질을 예측하려는 시도가 최근 이루어지고 있다.³⁶⁾

기형종, 유피종이나 유로피낭포들은 흔히 판단될 수 있고³⁷⁾ 송과체부위종양 중의 대부분을 차지하는 배아세포종, 기형종 및 송과체실질세포종들은 각각의 특징적인 뇌전산단층 촬영소견이 있다.¹¹⁾

(Table 3)

뇌동맥조영술은 혈관의 착색을 보아 악성정도를 진단함에 보조역할을 할 수 있다.

이상의 여러 방법을 종합하므로써 배아세포종을 가려내기에는 그리 어렵지 않아¹¹⁾ 먼저 방사선 치료를 하며, 방사선치료에 민감하지 않을 가능성이 많은 종양들, 특히 기형종과 송과체실질세포종은 처음부터 조기수술의 대상으로 삼음으로써¹¹⁾ 최소의 사망율과 이환율을 가져올 수 있다.

치료는 근래까지 대부분의 경우 수술에 따른 사망율이 30%에서 70%이고 이병율이 65% 이상이었기에 보존적 치료를 지지해 왔으나,^{4,6,38)} 최근은 두개강내압하강을 위한 단락술후 방사선치료에 반응이 없는 경우들에서만 수술을 시행했고 이 방법에 의하면 사망율이 5% 미만이고 5년 생존율이 60%에서 75%이었다.⁵⁾

1971년 Stein⁶⁾과 Jamieson³²⁾은 각각 성공적인 수술적 치료를 보고했으며 지금은 진보된 진단, 마취 및 현미경수술기술들로 인해 직접 수술에 따른 사망율을 5% 미만으로, 또 이병율을 무시할 정도의 최소한으로 줄였다.^{5,10)}

한편 막연한 방사선치료를 피하고 조직학적 진단

Table 3. Distinguishing features of pineal tumors

Features*	Germinoma	Teratoma	Pineloma
sex	male predominance	male predominance	male or female
endocrine disorders	diabetes insipidus more common	precocious puberty more common	endocrine disorders uncommon
radiographic findings			
skull radiograph	calcified pineal	calcification in tumor	calcification not marked
computerized tomography	well defined, slightly hyperdense mass with calcification in pineal but not tumor: enhancement moderate & homogeneous	variable defined mass of mixed density ± calcification. fat or cystic change: enhancement marked but patchy	well defined, hyperdense mass with no premature pineal calcification: enhancement strong & homogeneous
angiography	avasular to moderately vascular	hypervascular	moderately vascular
suprasellar metastasis	occurs	rare	rare
pathological tests			
HCG	may be positive	may be positive	negative
AFP	negative	may be positive	negative
CSF cytology	may be positive	very rarely positive	rarely positive
response to irradiation	early resolution	incomplete	variable

* Abbreviations: HCG=human chorionic gonadotropin: AFP=alpha-fetoprotein: CSF=cerebrospinal fluid.

을 하여 최신키 미세현미경수술, 화학요법 및 진보된 방사선요법 등의 다각적인 치료를 목적으로 정위천자생검법이 주로 구라파 등에서 사용되어 오고 있으나,^{27,39} 제한된 조직양과 심부정맥계 손상의 위험도 등이 문제가 된다.⁴⁰

1910년 Horsley 이래 다양한 직접수술접근법이 보고되었고, 대략 3가지 방법으로 분류할 수 있다.

즉 천막하 소뇌상접근법,^{6,7,41} 천막상접근법 및 뇌실경유접근법이 그것이다.

천막상접근법은 또 전후 천막경유접근법^{3,5} 대 뇌반구간 후두정부접근법³⁸으로 나뉜다.

천막상과 천막하접근법의 비교보고는 드문 데⁴⁵ Reid와 Clark⁵는 후두부천막경유접근법을 더 좋아했고 Stein⁷은 천막하 소뇌상접근법을 더 좋아했다.

Obrador 등은⁴ 종양이 후두와로 향해 아래로 더 신전되었을 때는 천막하 소뇌상접근법이 더 좋고, 제3뇌실 후방에서 더 앞쪽으로 신전되어 있을 때는 천막상 접근법이 더 좋다고 했다.

Page⁴¹는 천막하 소뇌상 접근 시 필요하면 건층심소뇌정맥(precentral cerebellar vein)을 희생시켜도 수술후 신경학적 장애가 없다고 한다.

수술적 제거시에 종양세포가 뇌척수액을 따라 수막과종하는 빈도가 증가될 수 있다고^{16,27} 하는 것은 실증되어 있지 않다.^{7,9,13}

수술후의 방사선치료는 악성송과체종양의 직접수술후 대부분에서 받았으며^{3,38} 최적정양은 의견이 분분하나 4,000rads를 전 뇌실체에 주고 잇달아서

종양부위에 추가로 5,000rads를 조사한다고 한다.^{7,9}

예방목적으로 하는 뇌추강내 조사에 대해서도 역시 의견이 많으며⁴² 혹자는 뇌척수액분석에 의한 암세포 발견으로 환자를 선택한다고도 하나^{9,13} Jooma 등은 뇌척수액세포분석이 수막과종의 예민한 지시제가 아니라고 했으며¹¹ 조직학적으로 배아세포종이나 송과체아세포종의 경우는 그 가능성으로 보아 두개 뇌추강내 방사선조사를 함이 타당하다고 했다.¹¹

요 약

본 교실에서는 송과체부위종양 중에서도 매우 드문 송과체세포종환자를, 그 임상적 양상, 종양markers 및 방사선학적 조사 등을 종합분석하여 그 종양의 조직학적 성질을 미리 추정진단하므로써 최신키 치료방향을 세워 시험하고 이에 문헌고찰과 함께 보고하는 바이다.

참고문헌

1. Zulch, K.J.: Brain Tumors: Their biology and their pathology. 2nd ed., Springer-Verlag, New York, 1965. p.326.
2. Horrax, G.: Treatment of tumors of the pineal body: Experience in a series of twenty-two cases. Arch. Neurol. Psychiatry, 64: 227-242, 1950.
3. Jamieson, K.G.: Excision of pineal tumors.

- J. Neurosurg. 35 : 550-553, 1971.
4. Obrador, S., Soto, M., and Gutierrez-Diaz, J.A. : Surgical management of tumors of the pineal region. *Acta. Neurochir.*, 34 : 159-171, 1976.
 5. Reid, W.S., and Clark, W.K. : Comparison of the infratentorial and transtentorial approach to the Pineal region. *Neurosurgery*, 3 : 1-8, 1978.
 6. Stein, B.M. : The infratentorial supracerebellar approach to pineal lesions. *J. Neurosurg.*, 35 : 197-202, 1971.
 7. Stein, B.M. : Supracerebellar-infratentorial approach to pineal tumors. *Surg. Neurol.*, 11 : 331-337, 1979.
 8. Arita, N., Ushio, Y., and Abekura, M., et al. : Embryonal carcinoma with teratomatous elements in the region of the the pineal gland. *Surg. Neurol.*, 9 : 198-202, 1978.
 9. Onoyama, Y., Ono, K., and Nakajima, T., et al. : Radiation therapy of pineal tumors. *Radiology*, 130 : 757-760, 1979.
 10. Stein, B.M. : Surgical treatment of pineal tumors. *Clin. Neurosurg.*, 26 : 490-510, 1979.
 11. Jooma, R., and Kendall, B.E. : Diagnosis and management of pineal tumors. *J. Neurosurg.*, 58 : 654-665, 1983.
 12. Abay, E.O. II., Laws, E.R. Jr., and Grado, G.L., et al. : pineal tumors in children and adolescents. Treatment by CSF shunting and radiotherapy. *J. Neurosurg.*, 55 : 889-895, 1981.
 13. Preissig, S.H., Smith, M.T., and Huntington, H.W. : Rhabdomyosarcoma arising in a pineal teratoma. *Cancer*, 44 : 281-284, 1978.
 14. Eberts, T.J., and Ransburg, R.C. : Primary intracranial endodermal sinus tumor. : Case report, *J. Neurosurg.*, 50 : 246-252, 1979.
 15. Russell, D.S., and Rubinstein, L.J. : Pathology of Tumours of the Nervous System. 3rd. ed., Williams and Wilkins, Baltimore; 1971; 4th. ed., 1977. pp.284-296.
 16. Waga, W., Handa, H., and Yamashita, J. : Intracranial germinomas: treatment and results. *Surg. Neurol.*, 11 : 167-172, 1979.
 17. Sano, K. : Pineal resion tumors: Problems in pathology and treatment, CNS vol.30, Baltimore, Williams and Wilkins, 1983. p.59.
 18. Jenkins, R.D.T., Simpson, W.J.K., and Keen, C.W. : Pineal and suprasellar germinomas: r Results of radiation treatment. *J. Neurosurg.*, 48 : 99-107, 1978.
 19. Herrick, oM.K., and Rubinstein, L.J. : The cytological differentiating potential of pineal parenchymal neoplasms (True pinealomas). *Brain*, 102 : 289-320, 1979.
 20. Rubinstein, L.J. : Cytogenesis and differentiation of primitive central neuroepithelial tumors. *Journal of Neuropathology and Experimental Neurology*, 31 : 7-26, 1972.
 21. Rubinstein, L.J. : Tumors the central nervous system. Washington; Armed forces institute of pathology, 1972. pp.269-284.
 22. Lazar, M.L., and Clark, K. : Direct surgical management of masses in the region of the vein of Galen. *Surg. Neurol.*, 2 : 17-21, 1974.
 23. Axelrod, L. : Endocrine dysfunction in patients with tumors of the pineal region in Schmidek HH(ed). : Pineal Tumors. Masson, New York: 1977. pp.61-77.
 24. Balagura, S., Shulman, K., and Sobel, E. H. : Precocious puberty of cerebral origin. *Surg. Neurol.* 11 : 315-326, 1979.
 25. Rubin, P., and Kramer, S. : Ectopic pinealoma: a radiocurable neuroendocrinologic entity. *Radiology*, 85 : 512-523, 1965.
 26. Russell, D.S., and Rubinstein, L.J. : Pathology of Tumours of the Nervous System. Edward Arnold, London, 1977. pp.283-298.
 27. Ueki, K., and Tanaka, R. : Treatments and prognosis of pineal tumors-Experience of 110 cases. *Neurol. Med. Chir.*, 20 : 1-26, 1980.
 28. Inoue, Y., Takeuch, T., and Tamaki, M., et al. : Sequential CT observations of irradiated intracranial germinomas. *AJR.*, 132 : 361-365, 1979.
 29. Sano, K. : Pinealoma in children. *Childs Brain*, 2 : 67-72, 1976.
 30. Balhuizen, J.C., Bots, G.T.A.M., and Schaberg, A., et al. : Value of cerebrospinal fluid cytology for the diagnosis of malignancies

- in the central nervous system. *J. Neurosurg.*, 78 : 447-753, 1978.
31. Cecil, G.C., and Naoli, K., et al. : Pineal tumors. : Clinical diagnosis with special emphasis on the significance of pineal calcification. *Neurosurgery*, 656-668, 1981.
 32. Allen, J.C., Nisselbaum, J., and Epstein, F., et al: Alphafetoprotein and human chorionic gonadotropin determinations in cerebrospinal fluid. An aid to the diagnosis and management of intracranial germ-cell tumors. *J. Neurosurg.*, 51 : 368-374, 1979.
 33. Takeuchi, J., Handa., H., and Oda, Y., et al. : Alpha-fetoprotein in intracranial malignant teratoma. *Surg. Neurol.*, 12:400-404, 1979.
 34. Hacse, J., and Nielson, K. Value of tumor markers in the treatment of endodermal sinus tumors and choriocarcinomas in the pineal region. *Neurosurgery*, 5 : 485-488, 1979.
 35. Lee, S.H., Sundaresan, N., and Jereb, B., et al. : Endodermal sinus tumor of the pineal region. : Case report. *Neurosurgery.*, 3 : 407-411, 1978.
 36. Futrell, N.N., Osborn, A.G., and Cheson, B.D. : Pineal region tumors. : Computed tomographic-pathologic spectrum. *AJR*, 137 : 951-956, 1981.
 37. Till, K. : Computerised axial tomography and paediatric neurosurgery, in du Boulay GH. Moseley IF(eds): *The First European Seminar on Computerised Axial Tomography in Clinical Practice*. Berlin; Springer-verlag, 1977, pp.161-167.
 38. Suzuki, J., and Iwabuchi, T. : Surgical removal of pineal tumors (pinealomas and teratomas). : Experience in a series of 19 cases, *J. Neurosurg.*, 23 : 565-571, 1965.
 39. Pecker, J., Scarabin, J.M., Vallee, B., and Brucher, J.M. : Treatment of tumours of the pineal region: Value of stereotaxic biopsy. *Surg. Neurol.*, 12 : 341-348, 1979.
 40. Neuwelt. E.A. : Surgical treatment of malignant pineal region tumors. *Diagnosis and treatment of pineal region tumors*. Baltimore, Williams and wilkins, 1984. p.284.
 41. Page, L.K. : The infratentorial-supracerebellar exposure of tumors in the pineal area. *Neurosurgery.*, 1 : 36-40, 1977.
 42. Wara, W.M., Jenkin, D.T., and Evans, A., et al. : Tumors of the pineal and suprasellar region. *Childrens Cancer Study Group treatment results. 1960-1975*. *Cancer*, 43 : 698-701, 1979.

—Abstract—

Pineocytoma

Choong Bae Moon, Byung Yearn Choi, and Soo Ho Cho

*Department of Neurosurgery
College of Medicine, Yeungnam University
Taegu, Korea*

The management of pineal region tumors remains controversial. This paper reports a case of pineocytoma which was attempted to improve treatment planning by the use of clinical features, computerized tomography, and markers for germ-cell tumors.

A presumptive diagnosis could be made and this tumor less likely to respond to radiotherapy was subjected to primary surgery.