

# The Mandibular Infected Buccal Cyst

— Molar area —

서울대학교 치과대학 치과방사선학교실  
최 순 철

## A CASE REPORT OF THE MANDIBULAR INFECTED BUCCAL CYST

Soon-Chul Choi, D.D.S., M.S.D.

*Dept. of Radiology, College of Dentistry, Seoul Nation University*

..... > Abstract < .....

The author observed a cystic lesion which had new radiographic entities in the 6 years old male patient and obtained the following features.

1. The main clinical feature is the swelling.
2. The lesion is situated on the buccal surface of a erupting mandibular first molar.
3. The affected molar is tilted, so that the apices are adjacent to the lingual plate of the mandible.
4. The affected molar is of normal morphology, caries-free and vital.
5. The radiographic feature is the cystic radiolucency which is extended over the buccal surface of the roots of the affected molar and slightly inferior to the root apices.
6. The dental papilla of the affected molar shows the lamina dura of relatively normal density and definition.
7. The buccal surface shows the laminated new bone formation.
8. The inferior concave border of the lesion is delineated by a thick and calcified layer of cortical bone.
9. The lesion causes displacement of the developing second molar of which anterior cortex is partially destroyed.

.....

— 목 차 —

- I. 서 론
- II. 증 례
- III. 방사선상 소견
- IV. 고 찰
- 5. 결 론
- 참고문헌

I. 서 론

악안면 영역에 발생하는 낭종은 임상적인 특징, 조직학적 양상, 발생학적 개념 또는 근원이 되는 조직을 기준으로 여러 방법으로 분류되어 왔다. 1983년 Stoneman은 20여년간 인지되어 왔던 한 낭종성 병소에 대해 충분한 예증을 들며 하나의 새로운 병소로서 소개하였다.

이에 저자는 서울대병원에 내원한 6세남자 환자를 관찰한 결과 Stoneman이 소개하였던 병소의 특징과 일치하였으므로 이에 보고하는 바이다.

II. 증 례

환자: 유 X X, 6세, 남자  
 초진년월일: 1984. 8. 29  
 주소: 좌측뺨 하단 부위의 종창  
 병력: 1주일전 종창이 시작되어 지금은 단단해짐.

구강내 소견: 하악 좌측 제 1, 2유구치에 S. P. 관을 2개월전에 장착함. 붕출중인 제 1대구치들을 제외하면 영구치는 전혀없는 완전한 유치열을 보여준다. 침범된 하악 좌측 제 1대구치의 협측으로 종창을 인정할 수 있었으며 치수 반응에 정상적인 반응을 보였다.

III. 방사선상 소견

환자의 구내 치근단 필름, occlusal film, ortho-pantomograph, skull P-A를 관찰하여 다음과 같은 소견을 얻었다. (사진 1, 2, 3)

- 1) 하악 좌측 제 1대구치 치근의 협측면에 전 치근을 둘러싸며 치근 하부까지 연장된 낭종성

방사선투과상을 보였다.

- 2) 병소의 하부 변연은 약간 두텁고 석회화한 치밀골로 형성되어 있었으며 상부 변연은 뚜렷하게 인정할 수 없었다.
- 3) Dental papilla가 있는 치근단의 lamina dura는 정상적인 density와 definition을 갖는 연속된 상을 보여주었다.

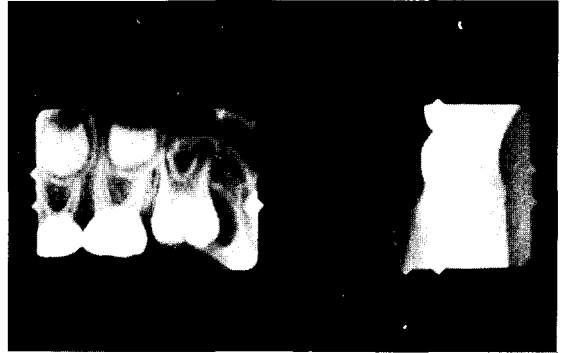


사진 1.

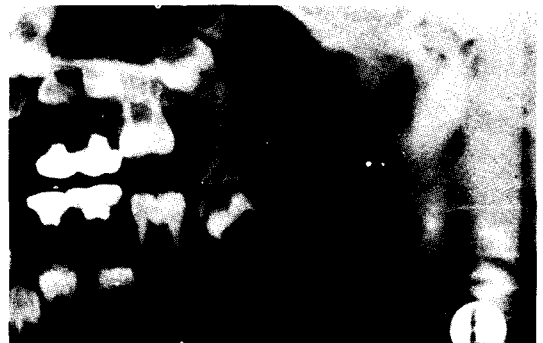

사진 2.

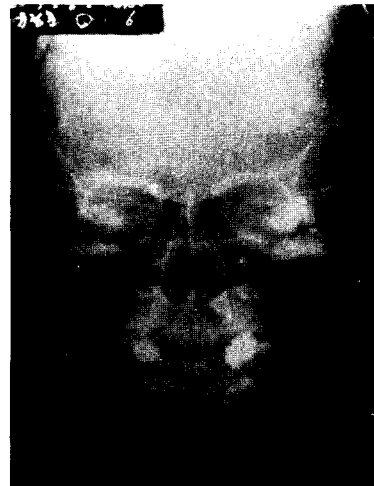


사진 3.

- 4) occlusal film상에서 협측면으로 새로운 골이 판상으로 형성되어 있는 것을 볼 수 있었다.
- 5) 침범된 제 1 대구치는 병소에 의해 전위되어 치근단이 실측으로 경사되어 있었다
- 6) 병소는 발육중인 제 2 대구치를 후방으로 전위시켰으며 그 치아의 crypt의 전방 cortical bone을 부분적으로 파괴하였다.

#### IV. 고 찰

1945년 Robinson이 낭종을 분류한 이래 Thoma-Robinson-Bernier분류를 비롯 Fruger, Seward, Lucas, Gorlin, Main등 많은 학자들이 낭종을 분류해 왔으며, 1971년 WHO분류도 발표되었다. 그러나 본 보고서에서 보고하고자 한 본 낭종은 이러한 여러 분류에서 제시된 낭종에 만족스럽게 포함시킬 수 없는 몇몇 뚜렷한 양태를 보이고 있다.

본 낭종의 진단에 있어서 방사선학적 검사는 매우 중요하며 구내치근단 필름, occlusal 필름, panoramic film등이 필요하나 본 염증이 협측 부위에 위치하기 때문에 occlusal film이 특히 중요하다.

본 낭종의 방사선학적 양상은 근본적으로는 타낭종과 유사한 방사선투과상이며 대부분 완전히 봉출된 구치부의 협측면에 위치하며 그 범위는 다양하다. 골이 파괴된 부위에 노출된 치질은 더 분명한 상을 나타내며 변연은 대체로 분명하다. 특히 골과 껍질이 치근 부위를 넘어서까지 진행되면 치질과 겹치지 않기 때문에 변연은 더욱 뚜렷해진다. 상부변연은 convex하며 병소의 크기에 따라 치근 분지부위를 침해한다. 하부 변연은 concave하며 불분명하고 다소 파립성인 치질골층에 의해 싸여 있다. 이러한 점은 대부분의 화농이 되지 않은 치성 낭종의 분명한 변연과 대별된다. 낭종의 크기는 약 1cm 직경에서 침해한 구치의 전 치근을 포함한 정도이거나 더 크다. 드물게 하악의 하부변연까지 평대되거나 하악골 변연의 외측 변형을 초래하지는 않는다. 일반적으로 골막도 침해하며 그 결과로 다양한 양상으로 신생골이 침착된다. 그러나 낭종의 하악골 하부 변연은 골막의 침해를 받지 않는 데 이 부위는 치아질환과 관련된 감염, submandibular lymphnode의 adenitis등의 질환에 의해 prinostitis가 발생하는 일반적인 곳으로 알려져 있다.

임상적으로 본 낭종을 증상이 거의 없으나 내원하는 주 이유는 종창이며 동통, 화농등을 수반할

수도 있다. 전반적으로 완전한 양성이며 외과적 절제술로 완전히 제거할 수 있으며 이 때는 침해된 구치를 대부분 발거하게 된다. 또한 어린 연령층에 다발하여 항상 하악 구치부가 부분적으로나 완전하게 봉출한 후에 협측면에 발생하며 제 2 대구치인 경우도 있으나 제 1 대구치가 가장 일반적인 발생부위이며 제 3 대구치를 침해하는 경우도 있다.

본 낭종의 병인은 아직 불확실하나 염증성 자극과 함께 상피 조직이 낭종을 발달시키는 것으로 보인다. Ten Cate은 치아에 대한 치은 부착은 구강 내 표피중에서 일반적으로 취약한 곳으로 침투할수 없는 장벽으로는 생각되지 않는다고 지적했다. 봉출하는 치아가 구강 상피를 뚫을 때 부착상피밑에 국소적인 염증 부위가 나타날 수 있다. 구치부의근심 협측 교두가 최초로 구강상피를 뚫고나와 구강 환경에 최초로 노출된다는 사실은 본 질환이 봉출 시기에 즈음하여 협측면에 발생한다는 것을 설명해 줄 수 있다. 자극받은 상피는 이론적으로 dental lamina의 잔재인 Serres의 cell rests, Malassez의 cell rests, 혹은 CEJ깊이 백아질을 덮기 위해 근단부로 이동한 epithelial cuff로 부터 기원될 수 있다. 그러나 제 1 대구치가 가장 빈번히 발생하는 원인은 아직 규명되지 않고 있다.

또 다른 제안은 reduced enamel epithelium에서유래되는 상피를 기원으로 하며 봉출후에도 계속 존속하는 lateral dentigerous cyst에서 유래한다는 것이다. 실제로 Shear는 lateral periodontal cyst의 근원을 이 제안에 의해 설명하고 있으며 이때의 낭종 상피는 reduced enamel epithelium과 유사하다고 말하고 있다. 몇몇 학자들은 본 낭종이 lateral periodontal cyst의 하나의 변종이상의 것이 아니라고 주장해 왔다. 그러나 lateral periodontal cyst는 거의 대부분 전치 및 소구치 부위에 발생하며 증상이 없으며 20세 이전에는 거의 발생하지 않는다.

이렇게 여러 낭종들과 비교해도 본 낭종은 독립된 이유로 인정하는 것이 정당할 정도의 충분한 특징적인 양상을 나타낸다. 앞으로 그 본질을 더욱 규명하기 위해 계속적인 노력이 있어야 할 것이다.<sup>1, 2)</sup>

#### V. 결 론

좌측 안면 하단 부위의 종창으로 서울대 병원에 내원한 6세 남자 환자를 관찰한 결과 다음과 같은

결론을 얻었다.

1. 임상적 주증상은 종창이었으며 침해된 구치는 치아우식증도 없었으며 활성치였다.
2. 본 낭종은 붕출중인 제 1 대구치 협측에 발생하였으며 제 1 대구치는 설측으로 경사되었다.
3. 방사선학적으로 타낭종과 유사한 방사선투과상을 보였으나 하부 변연은 비교적 두텁고 파립성 치밀골에 둘러싸여 있었다.
4. 제 1 대구치 치근단의 lamina dura는 정상적인 소견을 보였으며 특징적으로 occlusal film 상에서 신생골이 생성되었음을 관찰할 수 있었다.
5. 발육중인 제 2 대구치를 후상방으로 약간 전위시켰으며 그 crypt의 전면부 cortical bone 을 파괴시켰다.

## REFERENCES

1. Stoneman, D.W.: The Mandibular Infected Buccal Cyst-Molar Area. Dent. Radio. and Proto. 56:1-14, 1983.
2. Killely, H.C., Kay, L.W., and Seward G.R.: Benign Cystic Lesions of the Jaws, their Diagnosis and Treatment, 1-8, 3rd ed. Churchill livingstone, 1977