

# 放射線治療 후 全身의 症勢의 發現을 나타낸 Midline Malignant Reticulosis 患者群에 對한 再考

延世大學校 醫科大學 放射線科 延世癌센터

金貴彦 · 徐昌玉 · 金炳洙 · 洪元杓\*

= Abstract =

## Reevaluation of Midline Malignant Reticulosis with Systemic Manifestation after Irradiation

G.E. Kim, M.D., C.O. Suh, M.D. B.S. Kim, M.D. W.P. Hong, M.D.\*

Dept. of Radiology, Yonsei University, Yonsei Cancer Center

During a 10 year periods, 42 patients with well-documented Midline Malignant Reticulosis were treated with local irradiation and followed for extended periods of time.

13 cases with systemic manifestation after irradiation illustrate the protean features of this disease. Although it commonly presents in upper airway tracts such as nasal cavity and/or septum, soft palate and palatine tonsil, the lesion may be localized as well as diffuse. 2 cases among them showed systemic relapse on lung, pancreas and scrotum probably from either a multifocal or metastatic deposits. Another 3 cases were associated with systemic diseases such as stomach carcinoma, typhoid enteritis and CNI of fat tissue. Remained cases were diagnosed by clinical or radiological examination. Possibility of close relation to lymphoma with Midline Malignant Reticulosis are also suggested in 1 case.

In Midline Malignant Reticulosis, the best results of treatment are obtained in localized lesion of the upper airway treated early with irradiation: A poorer outcome is associated with multifocal systemic involvement, which necessitates a systemic therapy.

### 緒 論

惡性 中央線 細網症(Midline Malignant Reticulosis 이하 MMR 로 略)이 局所的인 病變으로 發病했을 때, 放射線治療에 대한 効果는 一般적으로 상당히 敏感한 反應을 나타내는 것으로 알려져 있고, 또 臨床의 理由도 이와 같은 刮目할 만한 治療結果를 자주 經驗하고 있다. 그러나 適切한 治療計劃 및 適切線量에도 불구하고 著者の 中間報告에서 보듯 放射線治療 이후 追跡 調査에 의한 生存率은 豫想보다 훨씬 低調한 편이다<sup>1)</sup>.

물론 이와같은 疾患이 진정한 lymphorticular cell의 惡性腫瘍인지, 또는 淋巴腫으로 이행되는 中間形態(transitional form)인지의 원칙적인 病因의 구명이 보다 아쉬운 것이 사실이나, 外國에 비해 國內에서 비교적 發生頻도가 많은 것으로 추정되는 이 疾患의 natural history를 파악하기 위해서 이 病을 가진 환자의 放射線治療이후의 經過에 대해서 著者は 특별한 관심을 갖고 그 추이를 주목하게 되었다.

우선 局所的인 MMR로 진단받은 환자에서 生存率을 향상시키기 위한 方便으로 철저한 基礎檢査를 토대로, 보다 정밀한 放射線治療計劃 하에 原發病巢의 完全寛解率을 증가시키는 것이 가장 필요하고도 중요한

\* 연세대학교 의과대학 이비인후과

본 논문은 연세암센터 보조에 의해 이루어진 것임

조치임은 거론의 여지가 없겠으나, 局所病巢가 殘存하는 경우, 이러한 患者의 死亡要因이 Walton(1959)등이 지적했던 腦膜炎이나 심한 出血, 敗血症, 그리고 營養不良등이라기 보다는<sup>2)</sup> 오히려 放射線治療 過程이나 治療 후 비교적 短期間내에 全身疾患으로 진행되어 死亡하는 경우가 적지 않음을 보아왔다. 또한 放射線治療로서 原發病巢의 完全寛解를 보였던 患者群에서도, 때로 局所病巢의 再發도 문제이지만, 이와 같은 全身症勢의 發現이 治療失敗의 主要要因중의 하나임을 지금도 자주 經驗하고 있다. 이에 著者は 治療途中이나 治療 以後 追跡期間중 全身疾患으로 進行된 患者들의 波及樣狀을 後向性再調査를 통해서나마 다시금 再考해 봄으로써 向後 보다 성공적인 治療計劃을 위한 하나의 指針을 마련하고자 症例分析을 통해 얻은 經驗을 문헌고찰과 함께 報告하고자 한다.

### 對象患者 및 治療方法

1974년부터 延世의료원 연세암센터 放射線治療室로 放射線治療를 위해 의뢰된 病理적으로 診斷받은 MMR 환자, 총 42예를 대상으로 放射線治療 후 追跡調査를 통해 患者의 경과를 관찰하였다. 對象患者는 男子 26例와 女子 16例로서 男女對比는 約 2:1로 나타났고, 年齡分布는 最低 19세부터 76세까지 全年齡層에서 비교적 고른 분포를 보였다.

이들 患者의 上氣道(upper air way)病巢중, 추정되는 由來 病巢部位(Origin site)는 Table 1에서 보는 바 같이 鼻腔, 軟口蓋, 扁桃腺등의 順이었고 이러한 原發病巢의 결정을 위해 多發性인 경우에는 腫塊의 vector가 더 많은 部位, 또 生檢이 시행됐던 部位를 고려하

Table 1. Primary Site of Involvement

Primary Location	No. of Cases(%)
Nasal cavity and/or septum	19(45.2)
Soft Palate	6(14.3)
Palatine Tonsil	6(14.3)
External Nose	3( 7.1)
Nasopharynx	3( 7.1)
Hard Palate	2( 4.8)
Lower Gum	1( 2.4)
Base of Tongue	1( 2.4)
Larynx, Arytenoid	1( 2.4)
Total	42

였으므로 상당히 主觀的 要素가 개재되었다.

환자에서 시행된 基礎檢査는 治療가 施行된 時期에 따라 다소간의 차이가 있었으나, 病理診斷이 가능할때까지 反復의인 生檢이외에, 흉부 X線檢査, 尿檢査, CBC와 ESR 등이 모든 환자에서 정규적으로 실시되었고 散發的으로는 I.V.P나 blood smear 및 culture, RA factor 그리고 최근에는 病巢部位에 따라 部位에 따른 CT scan이 예외없이 시행되어 病巢의 波及範圍를 診斷하였다.

放射線治療는 原發部位에 따라 각기 適切한 照射野를 선택하였고 原發病巢에 4,000~5,000 rads/4~5 weeks의 腫瘍線量을 照射하는 것을 治療原則으로 하여 Co-60 및 8~10 MeV의 電子線을 利用하였고 局所病巢 制御가 되지않은 경우는 1~2週의 휴식기간 후에 1,000~1,500 rads/1~1½ weeks의 追加照射를 實施하여 총 대상환자에서 照射된 腫瘍線量의 分布는 3,000~6,500 rad/3~8 weeks 사이였다. 이밖에 12例의 환자에서는 steroid medication이 放射線治療 前에 選別的으로 併用되었다.

### 治療成績 및 追跡調査

#### 1. 無病生存率

總 42例의 放射線治療 결과 life table method에 의해 分析된 1年 生存率 및 1년 無病生存率은 각각 55.6%, 42.9%였으나 5年 生存率 및 5年の 無病生存率은 34.6%와 15.2%로서 상당히 不良한 豫後를 나타냈다 (Fig. 1)..

#### 2. 放射線治療 후 原發病巢의 寛解有無에 따른 生存率(Fig. 2)

放射線治療 1個月 後에 評價한 最初反應에 있어 完

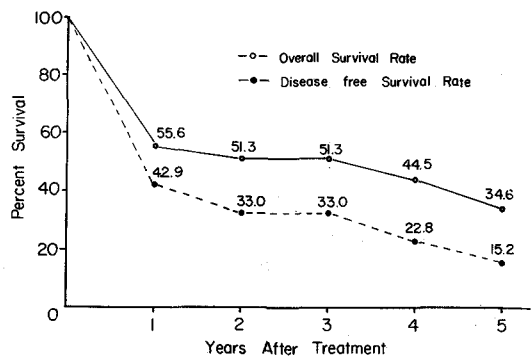


Fig. 1. Overall and disease free survival rate (N=42)

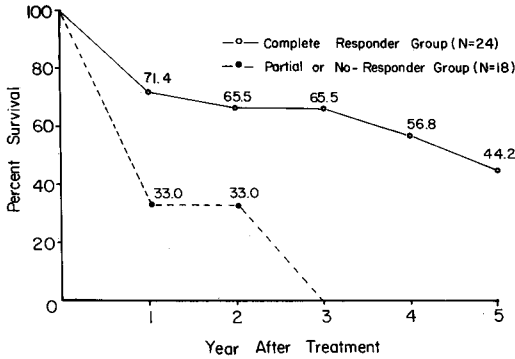


Fig. 2. Comparison of survivals by radiation response.

全寛解(Complete Response)로 판정된 경우가 24例(57%)였고 life-table method에 의한 이들의 5년 生存率은 44.2%로서 전체 生存率 34.6%보다 높게 分析되었다. 完全寛解群 24例중 無病生存者는 8例에 不過하고, 나머지 16例의 경과를 보면 追跡이 안되었던 경우(3例) 외에 局所病巢의 再發(5例), 全身疾患으로의 進行(4例), 또 局所再發 및 全身疾患(2例)등으로 死亡한 경우였다. 나머지 死亡例중 1例는 原發病巢가 完全寛解되었던 55세 女性患者로 治療 후 7個月에 原發病巢나 全身症勢의 再現없이 糖尿病에 의한 合併症으로 사망하였으며, 또 軟口蓋의 MMR로 역시 完全寛解를 보인 72세 患者 1例는 본적지초회로 1년 2개월만에 死亡을 확인할 수 있었으나 死亡原因을 규명할 수 없었던 例였다. 그러나 放射線治療로 部分寛解 또는 殘存病巢가 확인되었던 18例의 경우에선 3年 이상 生存者는 1예도 없었으며 2년생존율은 33.0%로 分析되었고 死亡전에 全身疾患의 發現을 확인할 수 있었던 경우가 7/18에 (38%)로서 完全寛解群의 6/24(25%)보다 더 높은 비율로 나타났다(Table 2).

### 3. 全身症勢發現을 나타낸 患者(Table 3).

放射線에 의한 原發病巢의 寛解有無에 관계없이 이와같은 全身症勢發現은 전예에서 모두 治療후 1년 이내에 發生하였고 또 病巢再現이 確認된 후 追跡관찰이 되지않은 2例를 제외하고 대부분 死亡하였다. 이중 症例 1, 3, 4, 8, 9, 10는 再現部位의 生檢없이 臨床 및 X線檢査에 의해 確認되었던 例가 되었고, 나머지는 모두 手術이나 生檢등에 의해 病巢再現部位의 病理的確診이 가능했던 경우였다.

再現部位의 病理診斷이 原發病巢와 同一했던 例중,

Table 2. Incidences of Systemic Manifestation According to Initial Radiation Response

	No. of cases	Disseminated CASES
Complete Responders	2	46(25%)
Partial or No-Responders	18	7(38%)
Total	42	13(31%)

扁桃腺의 MMR(症例 5)는 放射線治療(4,400 rads/4<sup>1</sup>/<sub>2</sub> week)로 原發病巢는 完全寛解를 보였지만 5개월후 左側肺門部에 4 cm 直徑의 腫塊가 發見되어 氣管支鏡檢査에 의한 生檢결과 原發病巢와 同一所見의 MMR로 확인되었다. 곧이어 肺腫塊 및 縱隔洞에 4,000 rads/4 weeks의 放射線治療가 試圖되어 部分的寛解를 관찰할 수 있었지만 1個月후 肝臟病巢가 초음파검사로 확인되어 cytoxan 化學療法도중 死亡하였다. 軟口蓋의 原發病巢가 6,000 rads/6 week 에도 部分寛解만 가능했던 症例 2의 경우도 역시 3個月후 전립선 및 高환의 腫塊가 觸知되어 組織生檢결과 同一疾患의 再現으로 診斷되어 全骨盤腔에 4,000 rads/4week의 放射線治療法이 完施되었지만 11개월에 死亡했다.

手術이나 生檢에 의해 再現部位의 진단이 原發病巢와 相異했던 경우도 3예에서 확인되었다. 3個月후 再現된 胃의 病巢가 adenocarcinoma로 규명된 下部齒齦의 MMR 환자(증례 6)도 放射線治療로 完全寛解이후 死亡전까지 原發病巢의 再發증거는 없었으며, 廣範圍한 咽頭壁의 MMR 환자(증례 12)도 5,000 rads/5week의 방사선치료로 원발병소는 完全寛解되었지만 치료 3개월 후, 高환이 팽대되고 皮膚 전체에 斑點이 誘發되어, 生檢결과 지방조직의 Chronic non-specific Inflammation으로 診斷되었고, 化學療法(COP)이 시행되던 중, 原因을 알수 없는 不明勢와 함께 8個月만에 死亡하였다.

症例 13도 原發病巢의 部分寛解 후 심한 腸出血을 일으켜 hemicolectomy가 시행됐는데 手術標本의 病理診斷은 "typhoid enteritis"로 규명된 예였다.

또 原發病巢인 軟口蓋 및 咽頭後面壁의 MMR로 진단됐던 症例 7은 5,000 rads/5 weeks로 完全寛解되고 6 cycle의 maintenance chemotherapy(BACOP)가 併用되었는데 치료 12個月 후에 大腿部 軟組織 및 皮膚에 多發性的 結節들이 觸知되어 이러한 皮膚結節들의 生檢결과는 최초의 MMR이 아닌 lymphocytic lymphoma, diffuse type으로 證明되었다. 역시 局所的인 放射線治療와 化學療法으로 多發性結節은 消失되었지만 二次放射線治療 종료와 함께 testicular enlargement

Table 3. Summary of Midline Malignant Reticulosis cases with Systemic Manifestation

Case	Sex/Age	Origin site	Steroid (mg)	XRT dose response	Relapse duration	Relapse site	Salvage treatment	Remarks
1	F/19	Nasal Cavity	—	4,000 PD	5 Mo	Brain	—	7 Mo, Dead
2	M/31	Soft Palate	—	6,000 PR	3 Mo	Prostate, Scrotum	XRT	11 Mo, Dead
3	F/41	Tonsil	—	4,000 CR	3 Mo	Axillary LN	—	Follow-up Lost
4	M/59	Soft Palate	420	4,000 PD	1 Mo	Femur	Chemo Rx	2 Mo, Dead
5	M/51	Tonsil	200	4,400 CR	5 Mo	Lung, Pancreas	XRT+ChemoRx	7 Mo, Dead
6	M/59	Lower gum	—	6,000 CR	3 Mo	Stomach Cancer	Surgery	1 Mo, Dead
7	M/54	Soft Palate Pharynx	BACOP	5,000 CR	12 Mo	Skin, Orbit, Testicle	XRT+ChemoRx	26 Mo, Dead septicemia
8	M/53	Maxillary	150	3,000 stop	1 Mo	Ascites, Liver, SOL	—	1 Mo, Dead
9	F/48	Nasal Cavity	—	5,000 PR	2 Mo	Liver SOL	—	Follow-up Lost
10	M/67	Nasopharynx	—	2,600 stop	1 Mo	Axillary LN	ChemoRx	5 Mo, Dead
11	M/33	Nasal Cavity Nasopharynx	—	5,000 PR	3 Mo	Lung, Liver, Kidney	—	3 Mo, Dead
12	M/35	Oropharynx	—	5,000 CR	3 Mo	Skin, Testis	Chemo Rx	8 Mo, Dead
13	F/23	Tonsil	—	5,000 CR	7 Mo	Ileum	Surgery	8 Mo, Alive

**Table 4.** Comparison of Survival Rate and Incidence of Systemic Manifestations Between Radiation Alone and Steroid Combined Group

	No. of cases	No. of systemic manifestation	5 year survival
Irradiation alone	30	9	33.8%
Steroid+Irradiation	12	4	35.6%

(z=0.904)

와 眼球浮腫이 發見되었고 다시 眼球의 局所放射線治療가 시도되던중에 骨髓機能低下로 E. Coli 敗血症이 誘發되어 26個月만에 사망하였다.

이밖에 病理적으로 確認되지는 않았지만 腦, 大腿骨, 肝, 肺등이 全身發見部位로 나타났고, 이와 같은 病巢의 再現은 實質臟器 뿐만이 아니라 axilla의 淋巴節(症例 3, 10)에서도 관찰할 수 있었다.

#### 4. 放射線單獨 및 steroid 併合療法群간의 全身發現의 頻度와 生存率의 比較

12例의 患者에서 放射線治療전에 無作爲로 60~420 mg의 steroid가 併用되었는데 이와같은 steroid 併合療法群의 5년 生存率 35.6%는 放射線單獨治療群의 33.8%보다 약간 良好했으나 統計的 意味는 없었다. 또 두 治療群간에 全身症勢 發見頻度는 大同小異하게 나타났다(Table 4).

#### 考 按

Midline Malignant Reticulosis(MMR, Kassel-1969)는 過去 Lethal Midline Granuloma(LMG, Stewart-1933)로부터 Polymorphic Reticulosis(PMP, Eichel-1966), 그리고 最近에는 肺와 같은 下氣道에서 흔히 發見되어 dissemination이 가능한 Lymphomatoid Granulomatosis(Liebow-1972)와도 同一疾患일 가능성이 많다는 등, 用語에서부터 심지어 그 定義, 分類 그리고 病理所見에 이르기까지 지금까지도 論議의 對象이 되어 혼미가 거듭된 疾患중의 하나이다<sup>3,4,5,6</sup>.

Edgerton(1956)은 LMG를 정의하면서 腫瘍이면서도 一般 腫瘍과는 다른 腫瘍이요, 炎症이면서도 一般의 炎症과는 差異가 많은, 免疫機轉의 결함때문에 發生하는 여전히 해결할 수 없는 의문의 疾患이라 했고<sup>7</sup>, Johns Hopkins의 Spear(1956)등은 Reed-Stenberg 세포와 비슷한 細胞를 비롯하여 淋巴球, 形質細胞, 單核細胞, 大食細胞등이 혼합된 있기는 하나 病理的所見은 比特異性 慢性炎症임을 確身한다고 主張하였다<sup>8</sup>.

그러나 Fechner(1972)등은 이 疾患이 炎症性이 아닌, lymphoreticular cell의 分명한 惡性腫瘍으로서, 淋巴腫이 病理적으로 진단되듯이 이 疾患 역시 特徵的인 病理的 所見에 따라 診斷되어야 한다고 규정한 바 있고, 組織學的所見의 特徵으로는 염증세포의 침윤, 피사소견보다는 개개 腫瘍細胞의 polymorphism이 가장 결정적인 所見이며 炎症細胞 浸潤같은 이차적인 所見도 淋巴腫과의 鑑別診斷에서 도움을 줄 수 있다고 하였다<sup>9</sup>. 原因을 알 수 없는 어떤 抗體에 대한 일종의 過敏反應때문에 由來된다고 추측되는 Wegener씨 肉芽腫病(WG, Wegener-1936)과도, 廣範圍한 壞死 및 炎症細胞의 浸潤등의 類似한 病理的 所見때문에, 한때는 病的 出現時期, 波及範圍에 差異가 있을 뿐 같은 本體의 疾患일거라는 일부의 主張도 있었으나<sup>6,11</sup>, 현재는 두 疾患이 전혀 相異한 別個의 疾患이라는 點에 대해서는 이미 많은 著者들이 意見을 같이하고 있다<sup>3,9,11</sup>.

일찍이 Walton(1959)도 顔面部에서 治癒가 잘 되지 않은 肉芽腫(non-healing granuloma)에는

- ① Wegeners granulomatosis
- ② Classic malignant granuloma(LMG)
- ③ reticulum cell sarcoma가 있고,

Wegeners 肉芽腫症의 특징으로서

a) 처음 鼻나 肺의 慢性炎症시기 후에, 全身으로 疾患이 波及되는 시기가 뒤따르는, 病的 進行過程을 두 時期로 區分할 수 있다.

b) 上氣道の 病巢는 顔面の 皮膚로 擴大되지 않고 通常적으로 superficial하다.

c) 臨床經過가 급격하여 平均 5個月이내에 사망한다.

d) 病理所見은 呼吸器중 어느 部位에서나 病發할 수 있는 肉芽性계양으로 巨大細胞의 침윤, 小血管의 피사를 나타낸다.

는 등 그 特徵을 4가지로 要略했고, LMG는 全身의 波及없이 顔面部에 局限되어 이와같은 局所疾患의 惡化가 곧 死亡原因이 된다하였으며, 淋巴腫도 이 分類에 포함시킨 바 있다. 그러나 최근 Edward(1982)는 새로운 分類法을 提示하였다. 즉 鼻, 口蓋 및 副鼻洞 등의 構造에서 閉鎖 및 破壞의 病巢를 나타내는 non-infectious midfacial erosion을 먼저 Wegener病과 non-Wegener病으로 大別하고 non-Wegener病의 subtype으로는 다음과 같이 區分하였다.

a) Wegener's Disease

b) Non-Wegener's Disease

1. Idiopathic midline granuloma

Table 5. Clinicopathologic Criteria that distinguish Midline Granuloma from Wegener's Granulomatosis\*

Midline granuloma	Wegener's granulomatosis
Destructive upper airway lesions with characteristic extension through palate	Inflammatory upper airway disease predominantly of sinuses and nasal mucosa. Rarely, if ever, erodes through palate and face
Lungs not involved	Characteristic pulmonary infiltrates. Histopathology shows necrotizing granulomatous vasculitis
Kidneys not involved	Characteristic early focal glomerulitis, progressing to fulminant glomerulonephritis
Disseminated vasculitis very rarely, if ever, occurs	Characteristic disseminated small vessel vasculitis.

2. Extranodal lymphoma

3. Polymorphic reticulosis/Lymphomatoid granulomatosis

즉 지금까지도 論難이 되고 있는 PMR 과 lymphomatoid granulomatosis 를 同一疾患으로 간주하고 있다.

특히 Fauci(1976)등도 Table 5에서 보는 바와 같이 midline granuloma 와 Wegener 씨 肉芽腫症을 鑑別할 수 있는 "clinicopathologic criteria"를 제시하여 上氣道에 국한된 midline granuloma 는 放射線治療가 가장 效果의인 治療手段이며, 全身症勢의 發現이 문제 가 되는 Wegener 씨 肉芽腫症에선 全身의인 治療方法이 필요하다고 강조한 바가 있다<sup>11)</sup>. 물론 Wegener 씨 肉芽腫症환자일지라도 腎臟侵潤을 보이지 않고 呼吸器管에만 病巢가 局限될 수 있는 localized type 이 있을 수 있겠으나 이런 限局型일지라도 대부분의 환자에서 subclinical glomerulonephritis 를 同伴하는 경우가 적지 않고, 또 病巢의 remission 이 되지않으면 중국에

는 腎臟疾患이 發現되는 것이 이 疾患의 특징인 반면에 midline granuloma 는 源泉的으로 dissemination 없이 上氣道에만 局限되는 疾患으로서 全身症勢를 보이는 患者일지라도 이것이 "multifocal involvement"에 의한 것이지 결코 破壞의인 壞死性炎症過程 그 自體가 generalized 되는 것은 아니라고 하였고, 극단적으로는 最初의 診斷이 midline granuloma 였던 患者가 全身的인 dissemination 을 나타내면 "true midline granuloma"로 생각해서는 안된다고 까지 시사하였다<sup>11)</sup>. 그러나 McDonald(1976)등은 PMR 과 WG 가 病理的으로 鑑別이 어렵지 않은, 확연히 相異한 疾患이라는 點에 대해서는 전적으로 同意하고 있지만, 上氣道에만 局限되는 것이 아니고 "potential systemic disease"로 생각된다고 하여 Fauci 와는 다른 見解를 피력했다<sup>14)</sup>. 즉 PMR 이 鼻, 鼻咽腔등의 上氣道에서 호발하는 것은 사실이지만, 上氣道內에서도 病變이 多發性으로 오는 경우가 적지 않고, 또 上氣道病變이 肺, 腎臟은 물론

Table 6. Summary of Reported MMR Cases with Dissemination

Authors	Sex/Age	Clinical Site of Involvement	Radiation Dose(rads)	Outcome	Disseminated Site
Kassel	M/43	nasal cavity & septum hard palate nasopharynx	1,000+1,000	PR 12 Mo, Dead	Lung Pericolic fat Meninges
Hamilton	M/26	palate, pharynx gingiva, PNS, tongue	4,000	PR 6 Mo, Dead	Ileum & Cecum Esophagus Pituitary
Hultberg	F/42	nose & face, PNS palate, epiglottis hypopharynx	700	PR 5 Mo, Dead	Cervical & Mediastinal LN, Kidney, Liver, Adrenal, Uterus
Spear	M/43	palate, nasal cavity PNS, mouth, orbit mid-face	300+300	SD 4 Mo, Dead	Lung, Trachea, Skin, Iliac node
Walton	M/49	palate, nasal cavity PNS, mouth, orbit mid-face	yes	CR ReXRT for recur 16 Mo, Dead	Skin, Liver, Kidney Testis, Stomach Intestine
Edward	M/29	soft palate, PNS nasal cavity	4,500+980	PR 12 Mo, Dead	Lung, Skin

이고 皮膚나 胃, 肝 등의 消化器管의 病巢와 동시에 病發되는 수도 있으며, 때로는 上氣道는 이상소견없이 肺, 小腸, 中樞神經系 등에서 일차적으로 發生할 수도 있는 multifocal 한 疾患이기 때문에 初期病變은 放射線治療만으로 治療될 수도 있겠으나, 多發性病變에선 全身療法이 必要하며 steroid 또는 steroid+immunosuppressive agent가 사용되는 것이 바람직할 것 같다고 하였다<sup>14)</sup>.

Table 6은 여러 著者들이 經驗했던 全身症勢의 發現을 보인 MMR 환자에 있어 治療過程, 結果 그리고 全身症勢의 發現部位 등을 要略해 본 것으로서 한마디로 예측하기 쉽지 않은 다양한 여러 樣狀을 나타내고 있다<sup>9)</sup>.

MMR 환자에서 이와같은 全身症勢의 發現이 ① 原發病巢에 있는 neoplastic component의 轉移(metastasis)에 의한 것인지 ② 이 疾患 자체가 원래 multifocal tendency가 있는 neoplasia인지, 또는 ③ 어떤 免疫機轉 때문에 이와 關聯되어 他疾患들이 正常人보다 더 잘 透發되는 것인지, 현재까지는 그 어느 것도 단정적으로 얘기할 수 없다. 또 이 疾患이 全身의 發現을 보일 수 있다 또는 없다는 論爭에 앞서, Fauci의 midline granuloma와 McDonald의 PMR이 同一疾患이라는 전제하에 이루어진 논박이기 때문에 用語가 다르듯 疾患 自體가 根本적으로 差異가 있을지도 알 수 없고, 著者들의 MMR 역시, 많은 著者가 同一疾患으로 간주하지만 意思交換이 不足했음을 유감으로 생각한다. 또 不幸히도 全身症勢의 發現을 나타낸 對象患者들에서 전신상태가 不良하거나 死亡直前의 경우가 많아 몇 例에서는 發現部位의 生檢이 實施되지 못했고, 死亡 후에도 또 剖檢이 施行되지 못했기 때문에 全身적으로 發現했던 病巢들의 組織學的 糾明이 부족했음을 인정한다. 다만 全身의 發現部位의 病理診斷이 가능했던 肺(증례 5)와 前立腺 및 高환(증례 2)의 경우를 보면 이와같은 全身症勢의 發現이 multifocal origin이거나 또는 轉移에 의한 것일 가능성을 제시할 수 있을 것 같고 또 胃(증례 6), 小腸(증례 13), 皮膚(증례 12) 등으로 이루어질 때는 MMR 중의 neoplastic component가 轉移를 일으켰다가 보다는 어떤 免疫機轉과 關聯이 있을 가능성도 배제할 수 없을 것도 같다. 때문에 아직 糾明되지 않은 病因論의 徹低한 理解를 위해서는 向後 이러한 relapse site에 관한 病理的 診斷이 모든 患者에서 이루어질 수 있도록 많은 努力이 있어야 할 것으로 믿어진다.

또 著者에게 관심을 보여준 것은, 軟口蓋 및 鼻咽腔 後面壁 病巢가 최초에는 MMR로 진단되었던 환자(증

례 7)로서 放射線治療로 原發病巢의 完全寬解 후 1년 만에 다시 relapse를 보였는데 再現된 大腿部軟組織 및 周邊의 皮膚에서 나타난 多發性結節의 病理診斷 結果가 흥미롭게도 최초의 MMR이 아닌 diffuse type의 lymphocytic lymphoma로 증명되었다. 이와같은 경우는 Ardouin(1964)도 두사람의 病理學者가 LMG로 診斷했던 例가 放射線治療 후 再發病巢에선 reticulum cell sarcoma로 診斷되었음을 報告한바 있으며<sup>15)</sup> Ludman(1964) 역시 최초 診斷이 LMG였던 例가 死亡 후 剖檢결과 lymphosarcoma로 진단되어 LMG는 “presarcomatous lesion”일지도 모른다는 見解를 피력한 바 있다<sup>16)</sup>. McDonald(1976)도 PMR과 惡性淋巴瘤과의 關係에 대해 상당한 흥미를 나타냈는데, 즉 局所制御가 되지 않았던 鼻의 PMR 환자 1예와 多發性侵潤으로 死亡했던 2예의 剖檢결과가 오히려 淋巴瘤에 더 가까운 所見을 나타냈다고 하였고, 또 steroid만으로 治療하여 病巢가 더욱 惡化했던 또다른 PMR 환자의 二次組織檢査결과가 최초 病理所見과 비교해 봤을 때, 淋巴瘤으로 移行하는 경향을 나타냈다고 報告하면서, PMR이 이러한 惡性淋巴瘤으로 移行할 수도 있는 中間形態(transitional form)일 가능성을 제시한 바 있다<sup>14)</sup>. 著者들은 MMR로 정하는 基準에 있어 “mycosis fungoides cell”과 類似한 atypical reticulum cell이 보이고 여러 成熟단계의 淋巴球와 함께 polymorphism을 나타낸 경우를 pathologic criteria로 했는데, 對象患者중 12예(29%)에서 放射線治療전 原發病巢 이외에 局所淋巴瘤들이 觸知되었으며 再發 또는 再現病巢가 頸部の posterior triangle의 淋巴節(1예), axillary lymph node(2예)인 환자들을 경험하므로써, 물론 이러한 淋巴節의 病理所見을 얻지 못해 reactive hyperplasia 등의 비특이성 症候일 가능성이 많겠지만 淋巴瘤과의 關係를 暗示하는 어떤 사실인지 알 수 없다. 再現된 病巢가 lymphoma로 증명된 本症例의 경우, MMR로 診斷받고 시행했던 放射線治療, steroid를 비롯한 化學療法(BACOP)이, 再現된 皮膚結節의 病理所見에 어떤 影響을 미쳤을 것 같은 느낌도 있다. 그러나 MMR이 淋巴瘤처럼 放射線治療에 敏感한 反應을 보인다는 點, 또 淋巴瘤처럼 身體 여러部位로 波及될 수도 있다는 點등을 고려한다면 向後 더 集中的인 研究가 있어야겠지만, MMR은 淋巴瘤의 category에 포함되어야 할 疾患이 아닌가 추측되기도 한다.

한편 效果的인 放射線治療를 통해 初期의 原發病巢가 完全寬解 되었을 때 이러한 原發病巢의 完全寬解가 上記한 全身症勢發現의 頻度を 감소시킬 수 있는지

에 대해서도 역시 현재까지는 정확한 해답을 줄 수가 없다. 물론 著者の 例중 完全寛解群에선 6/24(25%), 原發病巢가 殘存했던 群 7/18(39%)로서 完全寛解群에서 全身症勢發現의 頻도가 낮았지만 症例數가 적기 때문에 統計的意味를 갖는 結論을 유도할 수는 없겠고, 다만 모든 장기生存者는 처음 放射線治療로 完全寛解를 보였던 患者에서만 가능한 것을 알 수 있었다. 또 部分寛解를 나타낸 경우, 放射線治療로서 生存期間을 연장시켰는지의 여부는 의문이나, 연장이 됐다손치더라도 다만 수개월정도였을 것으로 추측할 수 밖에 없다. 따라서 生存率을 向上시키기 위해서는 확실히 放射線治療에 의한 完全寛解率을 증가시키는 것이 必要할 것 같다. 그러나 이와같은 放射線療法으로 局所疾患의 制御를 極大化하기 위해 要求되는 適正線의 時間-線量關係(Time-Dose Relationship)에 대해서도 아직까지 확고한 正說이 없는 실정에 있다. Dickson(1960), Feder(1963)등은 初期病變일 때 低線量(2,000 rads 이하)을 사용하는 것이 效果의이라 하였고<sup>17,18)</sup>, 最近 Fechner(1972), Fauci(1976)등은 高線量(5,000 rads)를 照射했을 때 더 長期的인 병소소멸을 보인다고 主張하고 있다<sup>9,11)</sup>. 著者가 治療했던 線量範圍(4,000~5,000 rads)로는 24/42(75%)에서 完全寛解를 보였지만 完全寛解群 7/24(29%)가 追跡期間중 다시 局所再發을 보였고, 또 最初治療시에 5,000 rads/5 weeks 에도 放射線抵抗을 나타내면, 2週의 休息기간을 두고 1,000~2,000 rads 를 追加照射해 보았지만 完全寛解를 얻을 수 없는 경우가 많아, 역시 放射線量 이외에 또다른 要因이 介在할 것 같다는 인상을 받고 있다.

그러나 病이 進行되면 이러한 放射線療法보다 steroid의 單獨治療가 더 效果의이라는 일부의 主張도 있고<sup>17,18)</sup> 또 著者の 경우, steroid와 放射線의 併合治療群의 生存率(35.6%)이 放射線單獨治療群의 生存率(33.8%)에 비해 약간 良好한 것으로 分析됐지만, 放射線治療이외에 이와 같은 steroid의 併合治療가 MMR을 治療에서 반드시 必要한 部分인가에 대해 회의를 갖는 著者도 있다<sup>9)</sup>. 또 한편에선 LMG의 原因이 autoimmune일 가능성이 많기 때문에 Leden(1964)등은 5-FU나 methotrexate 같은 抗代謝性抗癌療法을, 또 全身疾患의 發現을 억제하기 위한 全身療法(cytosan+steroid)등이 추천되고는 있지만<sup>19)</sup>, 그 效果에 대해서는 아직까지 규명이 되지 않고 있다.

著者들이 경험한 放射線治療에 의한 完全寛解率(57%)은 물론 음미해 볼 가치가 있을지 모르겠지만, 原發病巢가 殘存했을 때, 또 原發病巢가 完全寛解된 환

자들중 상당수에서 결국은 systemic dissemination을 나타내고, 이러한 全身症勢의 發現이 multifocal이건, 또 associated other disease이건 간에 이것이 곧 환자의 사망요인이 된다는 점을 고려할 때 放射線療法과 같은 局所治療이외에 全身症勢를 위한 어떤 全身療法이 필요할 것 같다는 結論이 결코 무리가 아닐 것으로 思料된다. 물론 비교적 小數의 例를 통한 단편적 경험을 토대로 이와같은 全身療法 자체를 강조할 수 있는 것인지 알 수 없고 또 全身療法을 시행했을 때, 과연 生存率이 向上될 수 있을 것인지, 또 全身症勢發現의 억제에 도움이 될 것인지, 그것도 알 수 없다. 만일 全身療法으로 化學療法이 選擇된다면 어떤 藥劑를 어떤 combination으로 사용하는 것이 最善인지, 또 放射線과 併合하는 것이 좋은지 또는 單獨으로 사용하는 것이 더 效果의인지, 모든 것이 아직은 未知數이다. 더욱이 放射線治療法으로 長期生存者가 있는데 이들에게 全身療法의 附加가 어떤 意味를 가질 것인가 하는 문제도 의문이 아닐 수 없다. 結論의으로 MMR, 이 疾患은 病因論에서 부터 治療原則에 까지 상당히 많은 課題를 우리에게 提示하고 있고 이러한 問題解決을 위한 꾸준한 試圖와 研究를 기다리고 있는 수수계개의 疾患임에 틀림이 없다.

## 結 論

Midline Malignant Reticulosis는 淋巴腫과 밀접한 關係에 있는 것 같고, 放射線治療로서 刮目할 만한 反應을 보이는 疾患이지만 上氣道에만 국한되는 局所疾患이라기 보다는 potential systemic disease로 간주하고 放射線療法외에 全身療法의 必要性이 고려돼야 할 것이다.

## REFERENCES

1. Kim GE, Hong IS, Lee DH, Park CY: *The radiotherapy of midline malignant reticulosis. J Kor Cancer* 13:13, 1981.
2. Walton EW: *Non-healing granulomata of the nose. J Laryng Otol* 73:242, 1959.
3. Kassel SH, Echevarria RA, Guzzo FP: *Midline malignant Reticulosis. Cancer* 23:920, 1969.
4. Stewart JP: *Progressive lethal granulomatous ulceration of the nose. J Laryng* 48:657, 1933.



5. Eichel BS, Harrison EG Jr, DeVine KD: *Primary lymphoma of the nose including lethal midline granuloma. Amer J Surg* 112:597, 1966.
6. DeRemee RA, Weiland LH, McDonald TJ: *Polymorphic Reticulosis, Lymphomatoid granulomatosis. Mayo Clin Proc* 53:634, 1978.
7. Edgerton MT, DesPrez JD: *Lethal midline granuloma of the face. Brit J Plast Surg* 9:200, 1957.
8. Spear GS, Walker WG Jr: *Lethal midline granuloma. Bull Johns Hopkins Hosp* 99:313, 1956.
9. Fechner RE, Lamppin DW: *Midline malignant Reticulosis. Clinocopathologic entity. Arch Otolaryng* 95:467, 1972.
10. Friedmann I: *The pathology of malignant granuloma of the nose. J Laryng* 69:331, 1955.
11. Fauci AS, Johnson RE, Wolff SM: *Radiotherapy of midline granuloma. Ann Intern Med* 84:140, 1976.
12. Walton EW: *Non-healing granulomata of the nose. J. Laryng.* 73:242, 1959.
13. Edward CH, Dosoretz DE, Goodman Max, CC Wang: *Radiotherapy of polymorphic reticulosis. Brit J Rad* 55:645, 1982.
14. McDonald TJ, DeRemee RA, Harrison EG Jr: *Protean clinical features of polymorphic reticulosis. Laryngoscope* 86:936, 1976.
15. Ardouin AP: *Midline granuloma. Proc Roy Soc Med* 57:299, 1964.
16. Ludman H: *Midline granuloma. Proc Roy Soc Med* 57:304, 1964.
17. Dickson RJ: *Radiotherapy of lethal midline granuloma. J Chr Dis* 12:417, 1960.
18. Feder BH, Shramek JH, Ikeda TS: *Large-field radiotherapy in lethal midline granuloma. Rad* 81:293, 1963.
19. Von Leden H, Schiff M: *Antimetabolite therapy in midline lethal granuloma. Arch Otolaryng* 80:460, 1964.