

# 소의 第四胃擴張, 右側轉位 및 捻轉(下)

정 창 국

서울대학교 獸医科大学

소의 제 4胃左方 및 右方轉位症에 관한 원고 중 左方轉位(上) 만을 투고한채 수개월이 흘렀읍니다. 그간 讀者諸賢으로 부터 右方轉位와 捻轉에 관한 원고를 기다리고 있다는 전화를 여러번 접수하였읍니다. 時間에 재촉당해 쓴 원고이므로 不足한점 양해하시고 임상활동에 도움되시기 바랍니다.

소의 4胃擴張(dilatation) 또는 右側捻轉(right displacement of abomasum, RDA)은 일반적으로 分娩 수주일내에 발생하는 亜急性疾患이고 食慾不振 전신상태의 소침 脫水症의 지속 4胃内 가스과 液体의 축적 등 증상을 나타내고 右側腹壁이 팽대한다.

4胃捻轉(torsion of abomasum, RTA)은 4胃擴張 및 右側轉位 발단이 되어 일어나는 일이 많지만 그렇다고해서 반드시 이들만이 捻轉의 직접원이 된다고는 할수 없다. 4胃捻轉(torsion)은 消化管의 急性閉鎖라고 할수있고 격심한 腹痛症狀을 표시하는데 질병의 경과는 매우 짧고 폐사율은 높은 편이다.

## 1. 원 인

4胃擴張 및 捻轉은 분만후 3~6주 사이에 발생한다. 4胃捻轉症은 근간 그 발생예수가 점차 증가하는 추세에 있다고 하는데 그 이유로서는 診斷技術의 발달과 泌乳量을 높이기 위한過량의 농후사료급여 등을 들수 있다는 것이다.

4胃가 擴張(dilatation)되는 이유는 一次的

으로 幽門部의 폐쇄가 일어나거나, 또는 일반적으로 4胃壁의 筋肉이 無力상태에 빠지므로서 쉬이 擴張되는 것이라고 생각된다. 그러나 대개의 경우 증례를 관찰하면 幽門閉鎖가 一次의 원인으로 작용하는 일은 드물고 4胃無力症에 기인한 擴張이 크게 작용하는 것이다. 그런데 4胃無力症 발생은 곡류사료의 다급, 舍内飼育期가 길어 운동부족이 누적되는 겨울철, 분만 등에 원인을 두는 stress등이 서로 유관성있게 작용한다고 믿어진다. 4胃擴張症 과 捻轉症의 발생율은 세계 여러 나라중에서도 Scandinavia나라들에서 더 한층 높은것으로 알려져 있다.

이들 나라에서 이 병이 높은 발생율을 나타내는데 관한 역학적 조사는 알려져 있지 않으나 겨울철의 舍内飼育의 長期化, 酸·臨基平衡이 alkali쪽으로의 변동 등을 원인으로 지적하고 있다. 덴마크에서는 조사료로 급여하는 根菜類에 붙어있는 흙을 그대로 섭취하므로서 胃内에 흙이 多量 축적되는 것이 원인일 것이라는 설도 있지만 분명치 않다.

4胃無力症은 때로는 迷走神經性消化不良症이 있으면 발생한다고해서 이 두 질병을 상호관련적으로 생각하지만 4胃無力症이 있는 동물에서 迷走神經作用에 영향을 미칠만한 손상이 없을때가 많다.

4胃擴張 및 捻轉은 生后 수주일에서 6개월 사이에 있는 송아지에도 발생하는 일이 있는데 이는 우발적 발생으로 보고 있다.

표 1. 4胃轉位の 素因的要因

상 태	無 力	가 스
노 우	+	-
대 형 우	+	-
고능력 우	+	+
분 만	+	-
겨울 및 봄	+	-
곡류의 대량공급	+	+
옥수수 실레이지의 대량공급	+	+
유방염, 자궁염, 유열	+	-
조사료 부족	+	+
저 칼슘혈증 (6-8mg/dl)	+	-
운동부족	+	-
대사성 alkalosis	+	-

## 2. 발 병

제 4胃右側轉位(RDA)에서는 그 발생 초기에 는 우선 4胃無力症 발생이 선행된 결과 4胃 内に 液体 및 가스가 축적하게 되어 4胃는 점 차 擴張하고 4胃는 右側에서 後方으로 轉位된 다(이를 擴張期라 함). 4胃擴張은 수일간에 걸쳐 지속되는데 그동안 鹽酸, 鹽化나트륨, 포타 시움(카륨) 등 전해질물질이 胃內로 계속 분비 되어서 4胃內에 축적하는데 이 胃內容液은 4胃運動이 無力한 상태에 빠져있기 때문에 12指 腸으로 이동 유출되지 못한다. 따라서 4胃는 더 한층 팽대된다. 이런 결과 환축은 脫水症, 低 크롤血症(hypochloremia), 低포타슘血症(hypokalemia) 등을 수반하여 代謝性알카리症(metabolic alkalosis)에 빠진다. 이상과 같은 体液 變化는 上部腸에 機能的閉鎖가 일어났을 때에 나타나는 전형적 변화인데 이는 시험적으로 유 발시킨 4胃右側轉位症이라든가 12指腸閉鎖 시 험에서도 같은 변화가 인정되고 있다. 体重 450 kg의 성우에서 擴張된 4胃내에 저류되어 있는 액체는 35ℓ 나 되고 脫水는 体重의 5~12%에 이른다.

合併症이 없는 소에서 4胃가 중등도의 量의

액체로 팽창되었을 때는 환축은 경한 血液濃縮, 경한 電解質物質의 변화 및 酸·塩基平衡의 변 화를 보일뿐이어서 적절한 輸液治療로서도 증 상은 회복시킬 수 있다.

症勢가 악화되어 있는 환축에서는 4胃의 팽 창도는 더욱 심화되며 血液濃縮상태 또한 더욱 심해지고 metabolic alkalosis의상태도 한층 더 심화된다. 이런 환축을 치료하기 위해서는 수 술적치료가 요구되며 후처치로서는 집중적輸液 療法이 필요하다.

4胃疾病에 관련되서 일어나는 metabolic alkalosis에 있어서는 奇異酸尿症(paradoxical aciduria)이 발생하는데 그 이유는 격심한 potassium결핍증에 대응하기 위해서 腎에서 酸이 배 출된다든가 또는 기아, 脫水 및 腎機能 손상이 일어난 결과 酸性代謝物質이 배출되는 것으로 설명하고 있다.

4胃擴張期에 뒤이어 나타나는 현상으로는 擴張된 4胃가 수직면에 대해서는 時計針의 회 전방향 또는 때로는 그와 반대방향으로 捻轉되 는데 水平軸에 대해서는 3·4胃孔 근위에서 橫의 으로 회전한다. 捻轉된 4胃의 회전도는 180° ~270° 이고 이렇게 되면 捻轉된 4胃는 局所性 순환장애 및 4胃의 阻血性壞死를 일으키게 된 다. 이런 상황에서는 환축은 急性閉鎖症狀을 나 타내게되며 결과적으로 극심한 脫水症, 低크롤 血症, 알칼리症 그리고 순환장애를 유발하게 된다.

한편 동물체에 무리한 충격적 운동이 가해질 수 있는 폭력적運動 및 난폭한 트럭수송 등도 4胃捻轉 유발의 요인이 될 수 있다.

## 3. 증 상

4胃右側轉位 및 捻轉에 걸린 소는 반드시 발 병 수주일전에 分娩한 경력과 식욕부진, 乳量감 소 및 異常排便의 증상이 있었을 것이며 不確 實한 消化系 疾病으로 치료를 받은 경력을 가지 고 있다.

4胃가 擴張되었을때는 환축은 採食을 절제하고 기력의 소침, 脱水, 갈증, 筋虛弱의 증상을 보인다. 대다수의 환축은 飲水를 한모금 식흥작흥작 계속 마신다. 体温은 거의 정상이고 心搏은 정상에서 100/分 사이에 있고,呼吸은 정상이다. 可視粘膜은 창백하고 진홍색을 띤다.

擴張된 4胃는 右側肋骨弓의 後下方에서 촉진하면 촉진될 수 있고, 강하게 촉진·타진할 때에는 물튀기는 音(fluid splashing sound)이 발하기 때문에 液体로 충만된 內臟과 같은 촉감도 音을 느끼게 한다. 4胃의 擴張은 계속 진행되어서 3~4日후에는 直腸檢診으로 4胃擴張을 촉진할 수 있게 된다. 擴張된 4胃는 右腹腔의 下半部를 차지하게되며 液体와 가스가 차있어 4胃壁은 상당히 긴장된 상태임을 알수 있다.

4胃에 많은량의 가스와 液体가 차 있을때에는 打診·聽診으로 高調의 鼓音이 청취된다. 4胃의 擴張期는 4胃가 捻轉되어 버릴때까지 10~14日間이나 지속되는 예도 있다. 4胃擴張이 격심한 환축은 누어버리고 呼吸할 때마다 신음한다.

환축은 排糞量이 감소하고 연한 암흑색의 便을 본다. 4胃가 捻轉되면 소는 염진후 24시간 내에 누어버리고 48~96시간내에 “속”으로 폐사한다. 때로는 4胃破裂을 일으켜 급사하는 일도 있다.

송아지가 急性 4胃捻轉에 걸리면 식욕은 급격히 없어지고 배를 차는 등 急性腹痛의 증상을 나타내며 背線은 下垂하고 소리지르고 뒤에 힘을 준다. 이럴때의 心搏수는 120~160/分으로 증가한다. 또 腹圍가 확장되며 腹壁은 긴장성을 띄게 된다. 右側腹部를 打診·聽診할때는 특이한 高調의 鼓音(ping)을 청취할 수 있으며 右側肋骨弓을 촉진하면 긴장된 상태의 胃가 촉진되는데 환축은 촉진에 완강히 저항한다.

成牛가 4胃捻轉을 일으켰을 경우에도 急性腹痛의 증상을 나타내어 腹部를 차고 背線이 下

垂되며 몸을 웅크린다. 心搏은 100~120/分, 体温은 正常体温以下로 떨어지며 末梢순환에 장애가 일어나 체간부 및 사지의 피부의 촉감은 冷하다. 可視粘膜은 창백 건조한 느낌이고 싸늘한 촉감이다.

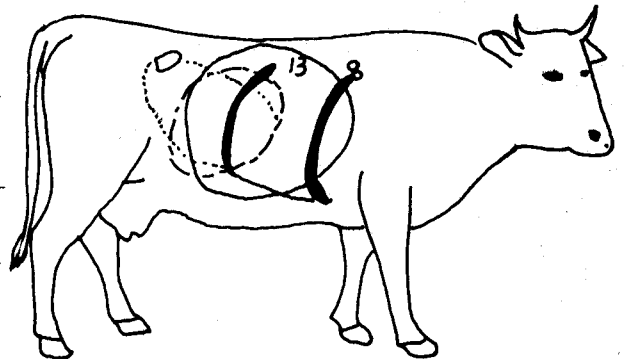
右側腹壁이 팽창되어 있고 打·聽診하면 가스가 차 있는 胃의 部分에서는 高調의 鼓音이(ping) 청취된다. 팽창한 胃壁을 주사침으로 찌자하면 血色液体(pH2~4)가 大量流出한다. 팽창된 胃는 直腸을 통해 촉진될 수 있지만 捻轉되어 있을 경우에는 4胃는 前頭方向으로 이동되기 때문에 단순한 擴張症에서 胃가 팽창해 있을 때처럼 쉽게 촉진될수는 없다. 排糞量은 적고 排糞회수도 적어지며 軟糞을 누는데 환축의 생명이 연장된다면 糞은 암흑색이었다가 다음

표 2. 4胃 右側捻轉의 격심의 정도

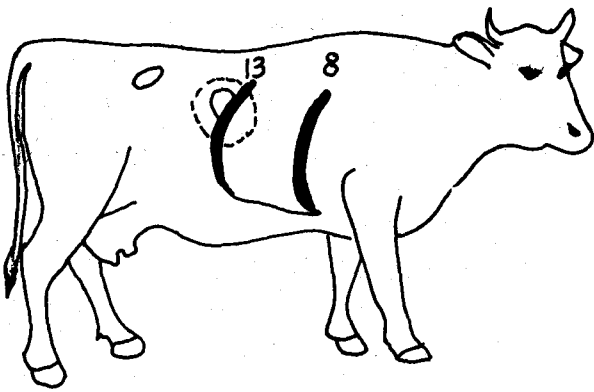
RTA의 격심의 정도의 구 분	용	
	내	용
I.	원발적으로 4胃는 가스로 擴張됨.	
II.	4胃가 液体와 가스로 擴張: 液体를 排出시키지 않고도 整復이 가능할 정도.	
III.	4胃가 가스와 液体로 擴張: 捻轉을 교정하기 전에 1-2ℓ의 液体를 排出시켜야 함.	
IV.	4胃가 가스와 液体로 擴張: 30ℓ 전후의 液体를 排出시켜야 整復이 가능함.	

주: RTA=4胃右側捻轉.

I, II, III, IV=RTA의 격심의 정도의 구분

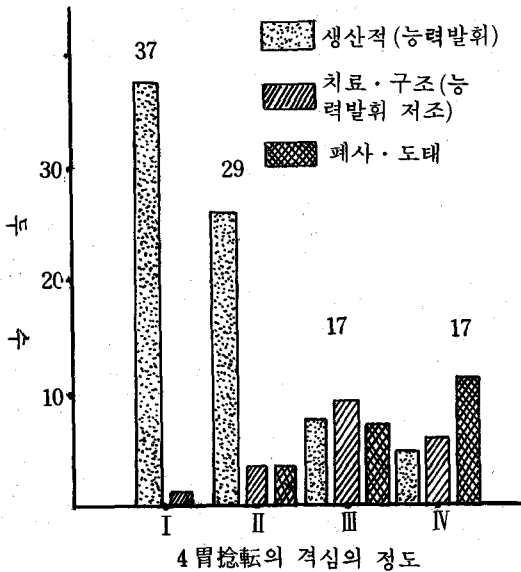


[그림 1] 円線의 部位들은 4胃捻轉 또는 盲腸捻轉이 있을 때 高調音(ping sound)이 들리는 部位. 重複되는 部位를 주의할 것. 盲腸은 때로는 4胃보다 더욱 後方으로 확장된다.



[그림 2] 13肋骨下の 円線은 虫累線 盲腸 結腸 의 無力症에서 高調音(ping sound)을 청취할 수 있는 部位.

48시간은 血色으로 염색되거나 혹은 흑색으로 변한다. 어떤 환축에서는 水樣性설사를 계속한다.



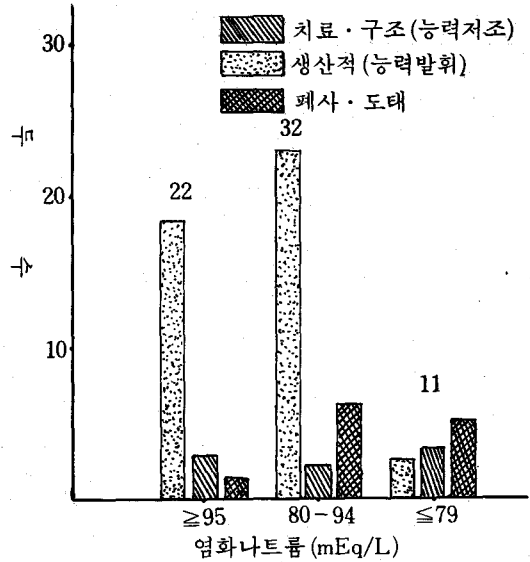
[그림 3] 4胃右側捻轉(RTA)의 격심의 정도와 관련시킨 환축의 질병결과

#### 4. 임상병리 소견

환축은 血液濃縮(hemoconcentration), 充填赤血球量(packed cell volum, PCV. 또는 Ht 值), 血清蛋白值(serum protein), 低크롤血症(hypochloremia), 低포다습血症(hypokalemia) 및 代謝性알칼리症(metabolic alkalosis)에 변

화가 일어나는데 그 정도는 질병경과에 따라 달라진다(표 3,4를 참고할 것).

白血球總數(total WBC) 및 白血球百分比(differential count) 소견은 질병早期에 있어서는 stress反應을 나타내는데 捻轉症의 後期에 들어서면 白血球減少症(leukopenia)과 더불어



[그림 4] 手術前 염화나트륨 血中濃도에 관계를 지어본 4胃右側捻轉(RTA) 환축의 치료결과

中好球缺乏症(neutropenia)을 나타낸다. 4胃의 阻血性壞死가 일어났을때 또 腹膜炎의 初期에서는 好中球의 變異性左方移動(degenerative left side shift) 현상이 일어난다.

擴張된 4胃를 굵은 주사침으로 침자하면 大量의 胃液이 배출되는데 原虫은 관찰할수 없고 pH는 2-4를 나타내며 捻轉症에 있어서는 胃液은 血色으로 염색되어 있다.

표 3를 참조하면 4胃捻轉症의 격심의 정도에 따라 Sodium, potassium 및 chlorids 値는 정상치 이하로 하강하고 PCV, 혈청단백 및 맥박수는 증가하는 현상을 알수 있다. 표4에는 4胃捻轉症의 격심의 정도(I, II, III, IV)에 따라서 치료후 生産的인 群과 질병회복은 되어 있지만 生産性이 저조한 群 및 폐사 또는 도태群의 頭數가 각각 표시되어 있고, 또 電解質物質,

PCV, 血漿蛋白, 맥박수 등이 일정한 기준수치를 넘었을 때와 낮아졌을 때에 치료한 환측의 치료후의 상태가 기록되어 있다. 따라서 표기된 電解質物質 및 기타 여건들의 變動(표 4)은 환측의 예후에 절대적인 영향을 미칠수 있다고 말할수 있다.

## 5. 감별진단

4 胃 擴張 및 右側 轉位에서 관찰되는 주요증상은;

- 최근의 분만경력
- 분만후에 보이는 불확실한 소화불량증
- 排糞量의 감소와 연변의 배출
- 右側 下 臍部에서 팽대된 胃의 촉진 등이다.

迷走神經性 소화불량에 의한 4 胃 梗塞에서는 이상과 유사한 증상을 보이는데 1 胃는 보통 液体로 차 있고 팽창해 있으며 梗塞된 4 胃는 肋骨弓下方에서 단단한 밀가루반죽 덩어리 같은 촉감으로 만져진다. 그러나 4 胃 擴張에서는 4 胃는 右側 기아부 부근에 까지 위치해 있다.

4 胃 擴張과 捻轉에 있어서는 打 · 聽診으로 鼓音(ping)을 청취할수 있지만 4 胃 梗塞에서는 鼓音은 청취될수 없다.

최근에 분만한 소가 亞急性 4 胃 潰瘍에 걸려 있으면서 4 胃가 중등도로 擴張되어 있다면 임상적으로는 4 胃 右側 轉位와의 감별은 힘들다.

黑吐症(melena)이 있으면 4 胃 潰瘍을 암시하는 것이지만 4 胃 擴張이나 轉位症에서도 발생

할 수 있는 二次合併症의 존재도 의심할수 있다.

盲腸捻轉에 있어서는 右側 臍部가 팽대하고 打 · 聽診으로 鼓音이 청취되며 盲腸은 直檢으로 촉진하여 감별할 수 있다. 盲腸은 길이 60~80 cm이고 지름은 10~20cm의 円筒型盲管인데 단단한 튜부처럼 느껴지면서 可動性이 있다.

胎兒水腫은 直檢으로 팽대된 下垂子宮이 촉진된다.

亞急性, 慢性 제 2 胃 腹膜炎도 4 胃 擴張 과 흡사하다고는 하나 直檢으로 직장 깊숙한 곳을 촉진할때는 굳고 건조한 糞塊가 촉진된다. 腹壁이 여위고 体温이 상승해 있다.

4 胃 捻轉은 右側 腹壁의 팽대 打 · 聽診에 의한 鼓音청취, 筋虛弱, 心搏상승(120/分) 순환장애 등을 볼 수 있다.

腸閉鎖는 急性的 發病이 특징이고 排糞量이 희소하고, 糞과 粘液은 血色으로 물들어 있으며 閉鎖部에는 팽창된 소세지樣 腸節이 촉진된다.

急性미만성 腹膜炎은 4 胃의 急性捻轉과 잘 감별되지 않는다. 심한 毒血症, 脫水, 腹部팽대신음, 虛弱의 증상이 있고, 누어버린 후에는 얼마 안가 폐사한다.

腹腔침자는 감별진단에 도움된다.

## 6. 치료

4 胃 右側 轉位와 捻轉症의 予后는 극히 不良해서 그 폐사율은 60~75%로 보고되고 있다. 이 질환의 치료효과를 기대하려면 치료기간을 3日

표 3. 4 胃 右側 捻轉(RTA) 환측의 血清 전해질 농도, PCV, 혈장蛋白농도 및 맥박수

	정 상 처			RTA I 牛				RTA II 牛				RTA III 牛				RTA IV 牛			
	n	X̄	SD	n	X̄	SD	P	n	X̄	SD	P	n	X̄	SD	P	n	X̄	SD	P
Sodium(mEq/L)	50	140	3.3	17	137	4.5	<0.05	16	139	4.0	(NS)	11	137	8.0	(NS)	11	132	5.7	<0.001
Potassium(mEq/L)	50	4.2	0.70	18	3.9	0.91	(NS)	20	3.4	0.71	<0.001	12	3.6	0.71	<0.05	13	2.8	0.72	<0.001
Chloride(mEq/L)	50	101	2.3	19	100	7.5	(NS)	21	91	5.4	>0.001	13	87	8.6	<0.001	12	7.3	10.7	<0.001
PCV(%)	50	31	2.6	21	34	3.8	<0.01	23	35	4.5	<0.001	14	35	6.7	<0.05	16	37	5.9	<0.001
혈장단백(g/dl)	50	7.2	0.44	11	6.6	0.69	<0.05	12	6.5	0.87	<0.05	9	7.1	1.27	(NS)	9	7.5	0.94	(NS)
맥박(No./min)	50	67	8.5	33	78	15.1	<0.01	24	91	20.3	<0.001	15	100	24.9	<0.001	14	99	20.3	<0.001

주: n=두수; X=평균치; SD=표준편차; P=有意性; NS=有意性없음; RTA=4 胃 右側 捻轉

I, II, III, IV=4 胃 捻轉의 程度의 정도

표 4.捻轉의 정도, 혈청 전해질 농도, PCV, 혈장 단백질 농도 및 맥박수와 관련지어 본 4胃右側捻轉(RTA)의 手術的교정 後의 治療結果

		결			과	
		생산적	구 조	폐 사	X <sup>2</sup>	P
RAT의 구분	I	36	1	0	62.68	<0.001
	II	25	2	2		
	III	5	7	5		
	IV	2	4	11		
Sodium (mEq/L)	≥ 132	33	4	9	4.93	(NS)
	≤ 131	3	2	4		
Potassium (mEq/L)	≥ 3.5	25	4	5	3.42	(NS)
	≤ 3.4	16	3	10		
Chloride (mEq/L)	≥ 95	18	3	1	15.80	<0.001
	80-94	22	2	8		
	≤ 79	2	3	6		
PCV (%)	≥ 39	40	8	15	3.88	(NS)
	≤ 40	5	4	2		
	≥ 7.2	18	6	3		
혈장단백 (g/dl)	≤ 7.3	6	2	6	5.45	(NS)
	≥ 99	46	8	7		
맥 박 수 (No/min)	≤ 100	11	7	7	7.87	<0.05

주 : X<sup>2</sup> = 카이스퀘어值; P = 有意性; NS = 有意性無. RTA = 4胃右側捻轉.

정도로 잡고 집중적으로 치료해야 한다.

4胃拡張이 비교적 경한 환축으로 血液濃縮과 代謝性알칼리症이 경도인 것은 電解質物質과 輸液을 정맥주사하거나 또는 經口투여하면 때로는 좋은 치료결과를 얻을수 있다 輸液치료는 胃腸管의 운동성을 회복시키기 위한 필수적 요법으로 알려져 있고 4胃内に 축적해 있는 液体를 十二指腸을 향해 구출시킬 수 있을 것이며 따라서 胃液内に 함유되어 있는 電解質物質을 腸에서 吸收하게 할수 있는 잇점도 있다.

환축의 食慾은 4胃無力症이 회복되기전에는 좀처럼 회복되지 않는다.

5~10ℓ /일의 食用油를 經口投与하고 水酸化 마그네슘(magnesium hydroxide, Mg(OH<sub>2</sub>)) 500g를 2일간격으로 1회씩 투여하면 4胃液을 十二指腸으로 배출시키는 효과가 있다. 그러

나 体液과 電解質物質의 불균형을 회복시키는 요법이 보다 중요하다.

4胃擴張, 轉位 및 捻轉이 상당히 진행된 상태에 있을때는 右側臍部를 切開한 다음 貯류해 있는 4胃液을 거의다 排液시켜야만 轉位 또는 捻轉을 정복 교정시킬 수 있다. 排液을 실시하지 않을때는 4胃의 교정은 매우 힘들다. 手術 교정후에는 4胃의 운동성이 회복될수 있도록 輸液(전해질물질 포함)하고 또한 코린性藥品

(cholinergics)을 주사해서 胃腸의 운동성을 자극시켜야 한다.

건강한 소의 第一胃内容物을 채취해서 환축에 經口투여하는 방법은 胃腸운동을 촉진시킬수 있는 가장 효과적인 방법으로 알려져 있다.

임상병리검사실이 있는 곳에서는 血清化学검

표 5. 보편적으로 大動物에 사용되는 輸液溶液의 性分과 閉鎖性 胃腸疾患 患畜의 血漿內 電解質物質과의 量的比較 (mEq/L)

환	축	환축수	Na <sup>+</sup>	K <sup>+</sup>	CL <sup>-</sup>	HCO <sub>3</sub> <sup>-</sup>
4 胃左側轉位		75	137±0.6	3.5±0.1	86±4.0	27±0.7
4 胃右側轉位		18	133±1.0	2.9±0.2	81±3.0	34±2.5
4 胃梗塞		12	136±1.2	3.3±0.2	86±3.7	38±3.0
腸重疊		5	134±2.4	3.3±0.4	86±4.4	35±4.4
盲腸捻轉		4	134±2.1	3.1±0.2	91±3.0	32±2.4
正常值		-	139±2	4.0±0.5	103±4.0	25±5.0
4 胃捻轉	전형적 환축		140	2.0	65	55
<b>輸液溶液의 종류</b>						
Lactated Ringer's Sol.			130	4.0	111	27 (Lactate)
식염수등 장액			154	-	154	-
4g potassium choride 및 5g Sodium chloride			85	56	141	-
1.3% sodium bicarbonate (등장)			156	-	-	156
Lactafed Ringer's and 5g NaHCO <sub>3</sub> /L			190	4.0	111	60+(27)
6% 포도당 (등장)			-	-	-	Lactate

사를 실시하여 缺乏되어 있는 電解質物質의 적정량을 투여할수 있게 할수 있지만 병리검사의 실시가 불가능할 때에는 일반적으로 sodium, c-chloride, potassium, calcium 및 포도당을 함유하는 平衡電解質物質을 투여하면 충분하다.

Potassium chloride (KCl) 108g와 ammonium chloride (NH<sub>4</sub>Cl) 80g을 20ℓ의 증류수에 용해시켜 4시간에 걸쳐 정맥주사하면 alkalosis를 교정하는데 크게 도움된다. 이 주사를 끝낸후 平衡電解質物質液 (balanced electrolytes sol.)을 100~150ml/kg용량이 되게끔 24시간에 걸쳐 정맥주사한다.

Potassium이나 ammonium chloride같은 酸性化藥劑를 사용할 때는 過量투여로 acidosis를 유발시키지 않도록 조심해야 한다. (전해질물질에 대한 生化学的검사가 필요하다) 그러나 이상의 약품을 지시된 용량만을 사용할 때는 비교적 안전할 것이다.

한편 手術후 4胃液을 배출시킨 다음에는 電解質物質을 경구적으로 투여하는 것이 더 유리하다. 즉 sodium chloride 50-100g, potassium chloride 50g, ammonium chloride 50-100

g을 혼합해서 1日 1회씩 數日間 경구투여하면서 輸液을 병행한다.

Potassium chloride 50g을 1日 1회씩 경구투여하면 食欲회복에 도움이 되는데 정상식이 회복될 때까지 투약을 계속한다.

## 7. 부검소견

4胃擴張시에는 4胃는 液体와 气体로 팽창해 있다. 1胃에도 대량의 液体가 貯留되어 있다. 어떤 예에서는 幽門이 腫과 모래로 閉鎖되어 있으며 幽門潰瘍이 있을 경우도 있다.

4胃의 急性捻轉에서는 胃內에는 갈색 혹은 血色을 띤 液体가 차있고 4胃를 右側에서 볼때 時計바늘方向으로 捻轉되어 있음을 알수 있다. 때로는 2胃, 3胃, 4胃가 轉位된 경우도 발견된다.

完全捻轉에서는 4胃壁은 전면에 걸쳐 出血性이고 壞死性이며 때로는 胃壁이 파열되어 있음이 발견된다.

(※본 원고는 Blood. Henderson, Radostits著의 Veterinary Medicine 5th ed.을 참고 하였음을 부언함).