

# 치아종의 X선학적 연구\*

서울대학교 치과대학 치과방사선학교실

안 형 규

## RADIOGRAPHIC STUDY OF THE ODONTOMA

Ahn, Hyung Kyu, D.D.S.

*Dept. of Oral Radiology, College of Dentistry,  
Seoul National University*

..... > Abstract < .....

The author studied clinically and radiologically 55 cases which had been diagnosed as odontoma in SNUDH.

The obtained results were as follows:

1. In sex distribution, there was no prevalence in both sexes. And the incidence was the highest in the 2nd decade. (16 patients, 29%)
2. There were 42 cases of compound odontoma (76%) and 13 cases of complex odontoma (24%).

In most cases, compound odontoma was located at the anterior portion (34 cases, 81%) and complex odontoma at the posterior portions (9 cases, 69%).

3. There was no apparent clinical symptom in compound odontoma (83%), but in complex odontoma, 80% of case show swelling.
  4. The adjacent root resorption was not observed in any case.
  5. Five cases radiographically diagnosed as cystic odontoma were not confirmed histopathologically.
- .....

— 목 차 —

- I. 서 론
- II. 연구재료 및 방법
- III. 연구결과

- IV. 총괄 및 고안
- V. 결 론
- 참고문헌
- 영문초록
- 사진부도

\*본 연구는 서울대학교병원 임상연구비의 일부로 이루어진 것임.

## I. 서 론

odontoma란 enamel organ이나 dental lamina의 세포들이 비정상적으로 증식하여 형성되는<sup>17)</sup> 양성종양이며, 모든 odontogenic tumor의 67%를 차지하고 있다.<sup>20)</sup>

하지만 대부분의 경우 성장속도가 매우 느리며 병소의 크기가 한정되는 것으로 보아 많은 학자들은 true neoplasm 보다는 hamartoma(과오종)라 보고 있다.<sup>3, 9)</sup>

odontoma라는 명칭은 1967년 Broca에 의하여 처음으로 사용되었으며,<sup>3)</sup> 그 후 많은 학자들에 의하여 연구가 진행되어 왔으나, 명칭과 분류방법에 관하여서는 견해가 다양하다.

1946년 Thoma와 Goldman은 다음과 같이 odontoma를 분류하였다.<sup>3)</sup>

Germinated Composite Odontoma - 형성이 잘 된 돌 이상의 치아가 융합된 것, Compound Composite Odontoma - 혼적치아들로 구성된 것.

Complex Composite Odontoma - 치아조직의 정상적인 배열을 닮지 않은 석회화물로 구성된 것.

Cystic Odontoma - Odontoma가 낭종의 내부나 낭종벽에 위치하며, 섬유조직에 의하여 싸여 있다.

하지만 Gorlin은 composite란 용어를 삭제하고 odontoma를 compound와 complex로 양분하였으며, 최근에는 많은 학자들이 odontoma를 ameloblastic odontoma, compound odontoma, complex odontoma ameloblastic fibro-odontoma로 분류하며, cystic odontoma를 제외하고 있다.<sup>5, 15, 19, 20)</sup>

Odontoma는 진성종양이 아니라도 치의학 분야에서 발생빈도가 높고 흥미있는 질환이라 사료되나, 그 임상적, 방사선학적 양상 및 발병부위, 연령등에 관한 통계는 충분하지 못하였다.

이에 저자는 악골에 발생하는 여러 odontoma의 발병부위, 임상적, 방사선학적 양상을 조사하고, 방사선학적으로 cystic odontoma의 양상을 보이는 증례들의 조직학적 양상을 비교, 검토하여 odontoma의 분류와 진단에 도움이 되고자 본 연구를 시행하였다.

## II. 연구재료 및 방법

### 1. 연구재료

1975년 1월부터 1983년 6월까지 서울대학교 치

과대학 병원에 내원하여 odontoma로 진단을 받거나, 치료를 받은 환자들 중 제반 방사선학적 관찰이 가능하였던 55명의 필름과 병록 및 조직학적 소견을 재료로 사용하였다.

### 2. 연구방법

55명의 환자에 대하여 다음 사항을 조사하였다.

#### 1) 성별 및 연령분포

10세 간격으로 분류하고 각각의 남녀비를 구분하였다.

2) 내원시의 환자의 주소를 다음과 같이 분류하여 조사하였다.

- a) 유치의 만기잔존
- b) 치아의 봉출지연
- c) 염증을 수반한 종창.
- d) 동통이 없는 종창.
- e) 정기검사시 발견된 경우.
- f) 기타

#### 3) 발병부위의 분포

발병부위의 분포를 세분하기 위하여, 상악의 경우, ① 전치부, ② 소구치부, ③ 대구치 및 maxillary tuberosity로 나누었고, 하악은 ① 전치부, ② 소구치부, ③ 대구치부 부터 우각부 및 하악지로 나누었다.

#### 4) 각종 방사선학적 양상.

A) 방사선학적 양상에 따라 다음과 같이 분류하여 조사하였다.

- (a) compound odontoma
- (b) complex odontoma
- (c) cystic odontoma

cystic odontoma에는 낭종내부에 odontoma를 함유하고 있는 경우와 병소내에 odontoma의 radiopacity와 낭종의 radiolucency를 함께 나타내고 있는 경우를 모두 포함시켰으며, 조직병리학적 결과와 비교하였다.

#### B) 인접치아의 변화

병소주위의 치아들에 나타난 변화를 다음과 같이 분류하여 관찰하였다.

- (a) 매복된 유치 혹은 영구치
- (b) 치근흡수
- (c) 치아 및 치근의 이동
- (d) 유치의 만기잔존
- (e) 치아결손
- (f) 치성낭종 형성
- (g) 과잉치아

C) 병소의 경계부를 인접골에 sclerosis가 있거나, radiolucent rim으로 뚜렷이 경계가 지어져 있는 경우, well-defined로 하고, 위의 양상이 나타나지 않고 인접골과의 경계가 불분명한 경우, ill-defined로 하여 조사하였다.

5) odontoma의 종류에 따른 환자의 주소를 비교 조사하였다.

### III. 연구 성적

#### 1) 성별 및 연령분포

전체환자 55명중 10대에서 16명으로 가장 많았으며, 10세 이전과 20대에 각각 14명과 13명으로, 30세 이전이 43명(78%)을 차지하였다.

또한 여자가 31명으로 남자(24명)보다 약간 많았으나 남녀간의 차이를 크게 인정할 수는 없었다. (표 1 참조)

표 1. 성별 및 연령별 환자 분포도

	남	여	합계	%
10세 이전	7	7	14	25
11~20세	9	7	16	29
21~30세	4	9	13	24
31~40세	2	7	9	16
41세 이상	2	1	3	6
합	24	31	55	

#### 2) 환자의 주소

정기검사에서 발견된 경우가 19례(35%)로 가장 많았으며, 유치와 영구치의 붓출지연을 주소로 하는 경우가 11례(20%)로 다음으로 많았다.

표 2. 주소분류 및 환자의 수

주소	compound	complex	합	%
유치의 만기산존	4	1	5	9
치아의 맹출지연	8	3	11	20
염증을 수반한 종창	1	5	6	11
동통이 없는 종창	2	3	5	9
정기검사에서 발견	17	2	19	35
과민반응	1		1	2
불명	7	3	10	18

염증증상을 보인 경우도 6례(11%)이었으며, 병소주위의 치아에 과민반응을 주소로 하는 경우도 1례 있었다. (표 2 참조)

#### 3) 발병부위의 분포

상악 전치부에 24례(44%)로 가장 많이 나타났으며, 하악 전치부에 14례(25%)로 다음으로 많이 나타났다. (그림 1 참조)

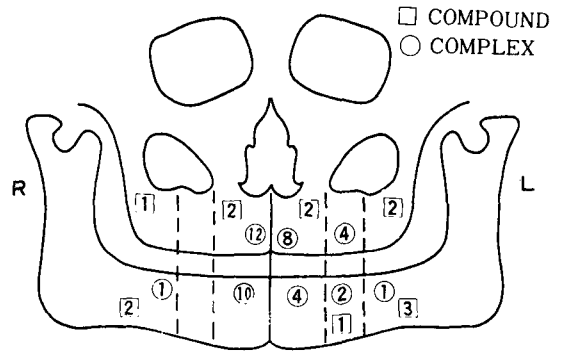


그림 1. odontoma의 발병부위

#### 4) 각종 방사선학적 양상

##### A. 방사선학적 분류

전체 55례중 compound odontoma가 42례(76%)였으며, complex odontoma는 13례(24%)였다. 또한 cystic odontoma를 볼수 있었던 경우는 5례 있었는데, 이중 4례는 complex odontoma였으며, 1례는 compound odontoma였다.

5례의 cystic odontoma중 조직병리학적 검사를 받았던 경우는 3례 있었는데, 이중 2례는 ameloblastic fibro-odontoma로 나타났으며, 1례는 Gorlin cyst와 odontoma가 동시에 나타난 증례였다. (사진부도 1, 2, 3 참조)

총 42례 compound odontoma중 20례(48%)가 상악 전치부에, 14례(33%)가 하악 전치부에 나타나, 81%가 전치부에 나타나는 것을 볼수 있었으며, 총 13례의 complex odontoma중 3례(23%)가 상악 대구치 부위에, 6례(46%)가 하악 구치부에 나타나, 69%가 구치부에 나타나는 것을 볼수 있었다. (그림 1 참조)

##### B. 인접치아의 변화

병소 주위의 치아가 매복되어 있는 경우가 41례(75%)로 가장 많이 나타났으며, 특히 이중 2례에서는 유치가 매복되어 있었다. (사진부도 4 참조).

유치의 만기잔존이 20례(36%)로 다음으로 많이 나타났으며, 치근의 이동을 보인 경우도 12례 (22%) 있었다. 하지만 인접치아의 치근흡수를 보인 예는 없었다. 또한 낭종을 형성한 경우도 4례(7%) 있었는데, 특히 이중 2례는 Gorlin cyst였다. (표 3 참조)

표 3. 인접치아의 변화

치아의 변화	증례수	%
유치나 영구치의 매복	41	75
치근흡수	0	0
치아 및 치근의 이동	12	22
유치의 만기잔존	20	36
치아결손	5	9
치성낭종 형성	4	7
과잉치	3	5

### C. 병소의 경계부

염증을 수반하였던 5례중 4례에서는 인접골의 파괴양상이 나타나 odontoma는 ill-defined border를 나타내었으나 염증을 동반하지 않았던 증례에서는 모두 치조백선과 유사한 sclerotic well-defined border를 지니고 있었다. 특히 compound odontoma에서 2~3개 정도의 작은 치아로 이루어진 경우 개개의 치아에 치조백선이 나타나는 것을 볼 수 있었으며, 다수의 작은 치아들로 이루어진 경우에는 전체 치아를 둘러싸고 있는 sclerotic border가 나타났다.

#### 5) odontoma의 종류와 환자의 주소와의 관계

환자의 임상기록을 알 수 있었던 35례의 compound odontoma중 17례(49%)가 정기검사에서 발견된 경우이고, 치아의 만기잔존이나 붕출지연등을 주소로 한 경우는 12례(34%) 있었다.

10례의 complex odontoma중 염증을 수반한 종창을 주소로 하는 경우가 5례(50%)로 가장 많았다. (표 2 참조)

## IV. 총괄 및 고안

odontoma의 etiology는 아직 밝혀지지 않았으나, Hitchin은 odontoma가 유전되거나, 변이유전자에 의하여 나타날 수 있다고 하였으며<sup>17)</sup>, 동물실험에서 외상에 의하여 odontoma가 야기되었다는 보고도 있다.<sup>18)</sup>

하지만 Schafer<sup>18)</sup>는 국소적 외상이나 감염에 의하여 odontoma가 유발될 가능성은 있으나, 이러한 경우 치아의 형성부전이 일어날 가능성이 훨씬 높다고 하며, 외상이나 감염에 의하여 odontoma가 나타난다는 것을 반대하였다.

odontoma의 분류는 많은 변화를 거쳐오고 있으나 많은 학자들이 Gorlin의 분류를 따르고 있는데<sup>1, 5, 15, 19, 20)</sup>, Gorlin은 odontoma를 compound odontoma와 complex odontoma로 양분하였으며, ameloblastic odontoma는 ameloblastic tissue와 odontoma가 동일 종양내에 같이 나타난 것으로 간주하였다.<sup>19)</sup>

하지만 Spouge는 ameloblastic odontoma를 에나멜기의 요소가 변성되지 못하고 조직학적으로 여전히 뚜렷하거나, 능동적으로 증식하고 있는 compound, 혹은 complex odontoma라고 하였으며, 많은 학자들이 ameloblastic odontoma가 ameloblastic fibro-odontoma나 complex odontoma로 이행된다고 주장하고 있다.<sup>11)</sup>

1967년 Hooker는 ameloblastic odontoma와 조직학적, 임상적양상이 다른 ameloblastic fibro-odontoma를 발표하였는데<sup>2)</sup>, 조직학적으로 섬유아세포내에 ameloblastic epithelium이 산재되어 있으며, 발생연령이 ameloblastic odontoma보다 더 높다고 한다.

odontoma에 관한 보고에서 위와같은 complex odontoma, compound odontoma, ameloblastic odontoma, ameloblastic fibro-odontoma로 분류하는 경우가 많으며<sup>1, 5, 15, 19, 20)</sup>, Thoma가 주장한 cystic odontoma는 제외되는 경향을 보인다.

Bhaskar<sup>2)</sup>, Goldberg<sup>10)</sup> 등은 cystic odontoma는 compound odontoma나 complex odontoma가 낭종으로 변화한 것이라고 하였으나, Worth<sup>23)</sup>는 낭종이 odontoma보다 늦게 발생하는 것으로 생각되어 지나, 항상 그러한 것은 아니며, cystic compound odontoma의 경우 낭종내에 있는 dense mass는 낭종이 없는 경우와 다르게 나타나는 것으로 보아 낭종과 odontoma가 같이 형성되는 것 같다고 하였다. 또한 complex odontoma가 형성되는 과정중에 치아 경조직과 이것을 형성하는 능동적인 연조직이 동시에 나타나게 되며, 이 연조직은 방사선학적으로 낭종이 형성된 부위와 유사하게 보인다고 하였다.<sup>23)</sup>

Worth<sup>23)</sup>가 위에서 말한 complex odontoma의 초기단계를 현재는 ameloblastic odontoma로 보고 있으며<sup>1, 5)</sup>, cystic odontoma로 진단받은 증례들의 낭

종부위는 대부분 병리조직학적으로 연조직으로 이루어져 있다는 보고를 볼 때<sup>23)</sup>, 방사선학적으로 cystic odontoma의 양상을 보이는 증례들은 대부분 ameloblastic odontoma나 ameloblastic fibro-odontoma과 사료된다.

본 연구에서도 5례의 cystic odontoma중 병리조직학적 검사를 받은 3례에서 낭종이 나타난 경우는 없었으며, 특히 Gorlin cyst와 함께 나타났던, 2례의 odontoma는 방사선학적으로 cystic odontoma와 매우 유사하였다.

본 연구의 결과와 cystic odontoma는 발생빈도가 매우 낮다는 보고를 볼 때<sup>4, 10, 23)</sup> 방사선학적으로 치아 경조직을 포함하고 있는 다양한 크기의 radiolucency를 보이며, 어린아이의 하악 구치부에 나타나는 병소는 cystic odontoma보다는 ameloblastic odontoma로 보는 것이 타당하다고 사료된다.

odontoma는 대부분 뚜렷한 임상적 증상을 나타내지 않아, 치아의 맹출이나 붓출지연을 주소로 하는 경우가 60% 이상이며, 종창을 보이는 경우가 다음으로 많다.

하지만 맹출된 치아가 이동되거나, 염증 증상을 보이는 예는 드물다.<sup>5, 6, 30)</sup>

본 연구에서는 compound odontoma의 83%가 치아의 맹출지연이나 만기잔존 이외의 뚜렷한 임상증상을 보이지 않는 반면, complex odontoma의 80%가 종창을 나타냈을때, 특히 이중 60%에서 염증을 수반하고 있었다.

따라서 complex odontoma가 compound odontoma보다 더욱 뚜렷한 임상적 증상을 나타내는 것을 볼 수 있었다.

발병부위는 compound odontoma의 48%가 상악전치부에 나타나 Budnick<sup>3)</sup>의 보고 보다는 다소 적게 나타났으나, complex odontoma는 69%가 구치부에 나타나 Budnick<sup>3)</sup>의 보고에서 나타난 59%보다 다소 많은 양상을 보였다.

Budnick<sup>3)</sup>은 compound odontoma와 파잉치가 모두 호발하는 것을 보아 이 두가지 질환이 같은 process에 의해 나타나며, 다만 phase가 서로 다른 것으로 생각 하였다.

병리조직학적 양상을 보면 compound odontoma는 정상 치아와 해부학적으로 유사한 석회화 조직이 나타나며, 그 수는 3~4개 부터 2,000개 정도까지 다양하다.<sup>18, 19, 20)</sup>

Complex odontoma는 enamel, enamel matrix, de-

ntin, dentinoid, pulp tissue, cementum등이 모두 나타나나, 이들의 배열이 정상 치아에서와는 달리, 매우 무질서하며, 이러한 치아 경조직의 집단은 결합조직낭에 싸여 있다.<sup>18, 19, 20)</sup>

ameloblastic odontoma는 치원상피와 embryonic connective tissue로 구성된 연조직이 나타나며, 이 조직은 odontoma의 변연부나 미성숙 부위에 나타난다.<sup>18, 19, 20)</sup>

odontoma에 대한 처치는 소파술이나 적출술만으로도 충분하다고 하나<sup>5)</sup>, Frissel<sup>9)</sup>은 ameloblastic odontoma는 통상의 적출술만을 시행하면 종종 재발되는 양상을 보이므로 더욱 근본적인 처치가 필요하다고 하였다.

하지만 ameloblastic odontoma는 대부분 어린이에 나타나므로<sup>1, 5, 6, 12, 21, 22)</sup> 광범위한 수술을 시행할 경우, 안면발육에 이상을 초래하게 되므로, 최선의 치료는 주의깊게 적출을 한 후 정기적 검사를 받는 것이라 하겠다.

## V. 결 론

저자는 악골내에 발생한 55례의 odontoma에 대한 임상적, 치과방사선학적 연구를 하여 다음과 같은 결론을 얻었다.

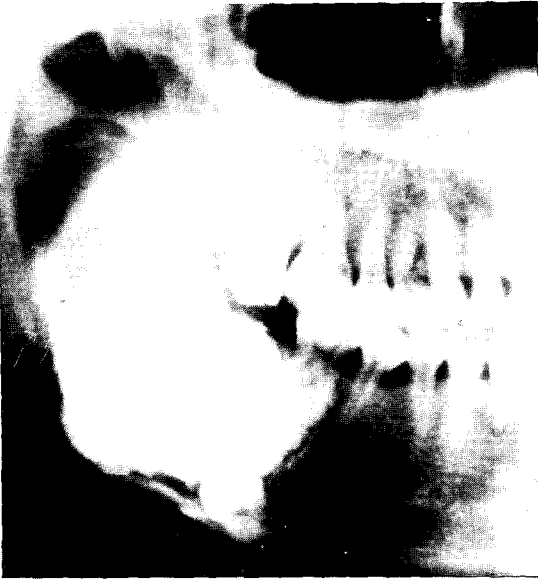1. 성별 및 연령분포는 남녀간의 뚜렷한 차이가 없었으며, 10대가 16례(29%)로 가장 많았다.
2. compound odontoma가 42례(76%)로 더 많았으며, 이 중 34례(81%)가 전치부에서 나타났나. complex odontoma는 13례 있었으며, 이 중 9례(69%)가 구치부에서 나타났나.
3. compound odontoma는 83%에서 맹출치아나 치아의 맹출지연 이외의 뚜렷한 임상적 증상을 나타내지 않았으나, complex odontoma는 80%에서 종창을 나타내었다.
4. odontoma가 인접치아의 치근흡수를 야기시킨 증례는 없었다.
5. 방사선학적으로 cystic odontoma로 진단받은 5례중 병리조직학적으로 cystic odontoma로 나타난 증례는 없었다.

## REFERENCES

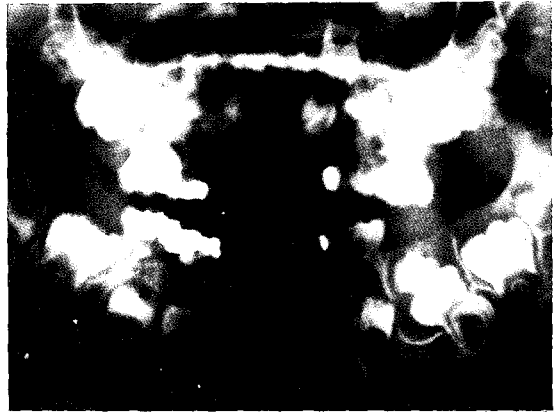
1. Batsakis, J.G.: Tumors of the head & neck,

- clinical and pathological consideration: 2nd ed. p. 540-543. Williams and Wilkins Co. Baltimore 1979.
2. Bhaskar, S.N.: Radiographic interpretation for the dentist, p. 180-185 and 200-204, 2nd ed. C.V. Mosby Co. Saint Louis 1975.
  3. Budnick, S.D.: Compound and complex odontoma: *Oral Surg.* 42:501-506, 1976.
  4. Dunlap, C.L., and Fritzlen, T.J.: Cystic odontoma with concomitant adenoameloblastoma (adenoameloblastic odontoma), *Oral Surg.* 34:450-456, 1976.
  5. Dutta, A.: Ameloblastic odontoma, *Oral Surg.* 29:827-831, 1970.
  6. Forsberg, A., Lagergren, C., and Martensson, G.: Ameloblastic odontoma, Report of a case: *Oral Surg.* 14:726-729, 1961.
  7. Friberg, S. Jr., and Leskien, O.: Ameloblastic odontoma., Report of a case: *Oral Surg.* 28:109-113, 1969.
  8. Frissel, C.T., and Shafer, W.G.: Ameloblastic odontoma, *Oral Surg.* 6:1129, 1953.
  9. Gardner, D.G.: The concept of hamartomas: Its relevance to the pathogenesis of odontogenic lesions, *Oral Surg.* 45: 884-886, 1978.
  10. Goldberg, H., Schofield, I.D.F., Popowich, L.D., and Wakeham, D.: Cystic complex composite odontoma, Report of two cases: *Oral Surg.* 51:16-20, 1981.
  11. Gould, J.F.: Complex odontoma, three-year follow-up of tooth movement, *Oral Surg.* 45:175-177, 1978.
  12. Hanna, R.J., Regezi, J.A., and Hayward J.R.: Ameloblastic fibro-odontoma: Report of a case with light and electron microscopic observations, *J. Oral Surg.* 34:820-826, 1976.
  13. Macansh, J., and Owen, M.: Complex composite odontoma: Report of a case, *Oral Surg.* 16:454-457, 1963.
  14. McCall, J.O., and Wald, S.S.: Clinical dental Roentgenology, 4th ed. p. 345-348, W.B. Saunders Co. 1965.
  15. Noonan, R.G.: Abbreviated case report, A compound odontoma associated with a deciduous tooth, *Oral Surg.* 32:740-742, 1971.
  16. Schreiber, L.K.: Bilateral odontomas preventing eruption of maxillary central incisors, Report of a case: *Oral Surg.* 16: 503-507, 1963.
  17. Schultz, L.W., and Vazirani, S.J.: Odontoma of the maxilla, *Oral Surg.* 13:513-518, 1960.
  18. Shafer, W.G., Maynard, K.H., Barnett, M.L.: A textbook of oral pathology, 3rd ed. p. 276-278, W.B. Saunders Co. 1974.
  19. Stafne, E.C., and Gibilisco, J.A.: Oral roentgenographic diagnosis, 4th ed. p. 178-181, W.B. Saunders Co. 1975.
  20. Wood, N.K., and Goaz, P.W.: Differential diagnosis of oral lesions, 2nd ed. p. 501-505, C.V. Mosby Co. 1980.
  21. Friberg, S., and Leskien, O.: Ameloblastic odontoma: Report of a case, *Oral Surg.* 28:109-114, 1969.
  22. Worley, R.D., and Mckee, P.E.: Ameloblastic odontoma: Report of a case, *J. Oral Surg.* 30:764-766, 1972.
  23. Worth, H.M.: Principles and practice of oral radiographic interpretation, p. 420-438, Year Book Medical Publishers, 1963.

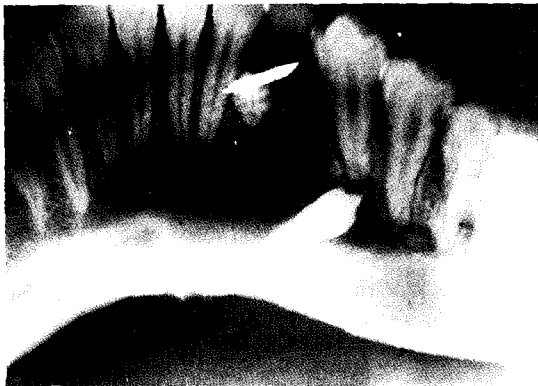
사진부도



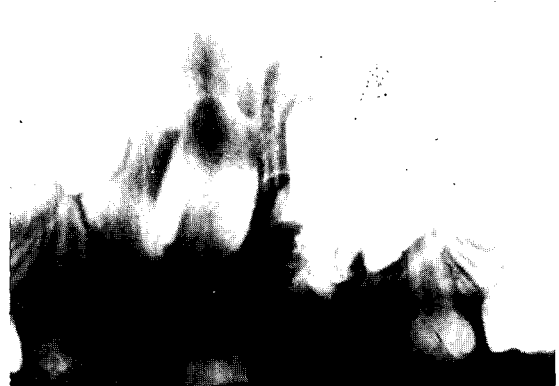
1. ameloblastic odontoma



2. ameloblastic fibro-odontoma



3. Gorlin cyst와 odontoma가 같이 나타난 증례



4. 유전치가 매복된 증례