

간스캔상 ^{99m}Tc-Tin Colloid 의 미만성 폐섭취의 의의

서울대학교 의과대학 내과학교실

손 인·권인순·박정식·이명철
조보연·고창순·이문호

= Abstract =

Significance of Diffuse Lung Uptake of ^{99m}Tc-Tin Colloid in Liver Scanning

In Sohn, M.D., In Soon Kwon, M.D. Jung Sik Park, M.D. Myung Chul Lee, M.D.

Bo Yeon Cho, M.D., Chang-Soon Koh, M.D. and Munho Lee, M.D.

Department of Internal Medicine, College of Medicine, Seoul National University

Sixty-nine patients with diffuse lung uptake of ^{99m}Tc-tin colloid were evaluated to determine the kinds of associated diseases, the incidence of associated liver scan abnormalities, and prognosis.

The results were as follows:

1) Diseases associated with diffuse lung uptake included malignancies in 31 patients, infectious diseases in 19, chronic liver diseases in 14, and others in 5. It appeared that the marked degree of lung uptake was associated with severe diseases.

2) Thirty-one of the 69 patients(45%) had abnormal liver size, 43(62%) had space occupying lesions or nonhomogeneity in liver image, 37(54%) had splenomegaly and 45(65%) had increased splenic uptake. Increased bone marrow uptake was found in 48(70%) and renal uptake in 15(22%). As the degree of lung uptake increased, there was a statistically significant(p<0.05) tendency for the incidences of the abnormal liver image and renal uptake to increase.

3) Sixty-two of the 69 patients were followed up for one to 439 days(mean 44 days) after liver scanning. Eleven(18%) were dead, 10(16%) were aggravated, and 13(21%) were improved. Most of improved patients had infectious diseases.

It appeared that diffuse lung uptake of ^{99m}Tc-Tn colloid was found in the various diseases including malignancies, infections, and chronic liver diseases, and that it was strongly associated with other liver scan abnormalities, but was not necessarily associated with a poor prognosis, particularly when underlying diseases were infections.

I. 서 론

간스캔시 방사성교질의 폐섭취 소견은 여러 질환에서 보고되었으^{1~10)}, 이는 일반적으로 방사성교질의 macroaggregation 같은 기술적 문제보다는 질환 자체와 연관된 것으로 생각되고 있다. 간스캔상 폐섭취의

빈도는 1.6%²⁾에서 8%⁸⁾까지로 보고되었는 바, 국내에서도 간스캔이 널리 이용되고 있어 폐섭취의 소견을 보인 예들이 적지 않을 것으로 생각되나 아직 이에 관한 보고는 없다.

이에 저자들은 간스캔시 방사성교질의 폐섭취를 보이는 질환의 종류, 폐섭취와 간스캔상 다른 이상 소견과의 연관성 및 폐섭취의 임상적 의의등을 알아보고자 ^{99m}Tc-tin colloid 간스캔상 폐섭취 소견을 보인 69예를 조사하여 다음과 같은 결과를 얻었기에 보고하는 바

* 본 연구는 1983년도 서울대학교병원 임상연구비의 보조로 이루어진 것임.

이다.

II. 대상 및 방법

1980년 8월부터 1982년 3월까지 서울대학교병원 핵의학과에서 시행한 총 7390예의 ^{99m}Tc -Tin colloid 간스캔상 폐섭취가 있는 것으로 판독되었던 예중에서 재판독에 의하여 폐섭취가 확인된 69예(0.93%)를 대상으로 하였다.

간스캔은 ^{99m}Tc -Tin colloid 4 mCi(소아는 연령에 따라 감량)를 정맥주사한 후 약 15분후 DYNA gamma camera에 low energy, medium resolution, parallel hole collimator를 부착시켜 전면상에서 총 70만 count를 얻고 여기에 걸리는 시간만큼 우측면상 및 후면상을 촬영하였다.

폐섭취의 유무는 폐방사능의 미만성 측정에 의하여 판정하였으며, 국소섭취를 보인 경우나 심한 만성간질환자에서의 같이 늑골등의 골수섭취가 현저하여 미만성폐섭취의 유무가 확실하지 않은 경우는 제외하였다.

^{99m}Tc -tin colloid의 macroaggregation 같은 기술적 원인에 의한 폐섭취의 가능성은 동일한 제제를 사용하여 하루 평균 10예 이상 시행한 간스캔상 대부분 예에

서 폐섭취 소견을 보이지 않는 것으로써 배제하였다.

폐섭취는 그 정도에 따라 다음과 같이 구분하였다(그림 1) ① 경도(mild): 폐의 방사능 측적이 분명히 있으나 경미하여 간과 비교될 수 없을 정도로 현저히 저울 때, ② 중등도(moderate): 폐방사능이 분명하고 폐와 간의 경계가 불분명해지기 시작할 때, ③ 고도(marked): 폐의 방사능이 간과 거의 비슷하거나 더 현저할 때.

간스캔후 경과를 병목지에 최종 기록된 상태를 토대로 판정하였다.

III. 성 적

1) 폐섭취를 보인 환자 및 질환

^{99m}Tc -Tn colloid 간스캔상 폐섭취를 보인 69예는 남자 45명 여자 24명이었고 연령은 7개월에서 75세까지로 평균 42세이었다. 폐섭취의 정도에 따른 성별 및 연령차는 없었다(표 1).

폐섭취 소견을 보인 질환들은 악성종양 31예, 감염증 19예, 만성간질환 14예 및 기타 5예이였으며(표 2), 일반적으로 질환이 중할수록 폐섭취의 정도가 심한 경

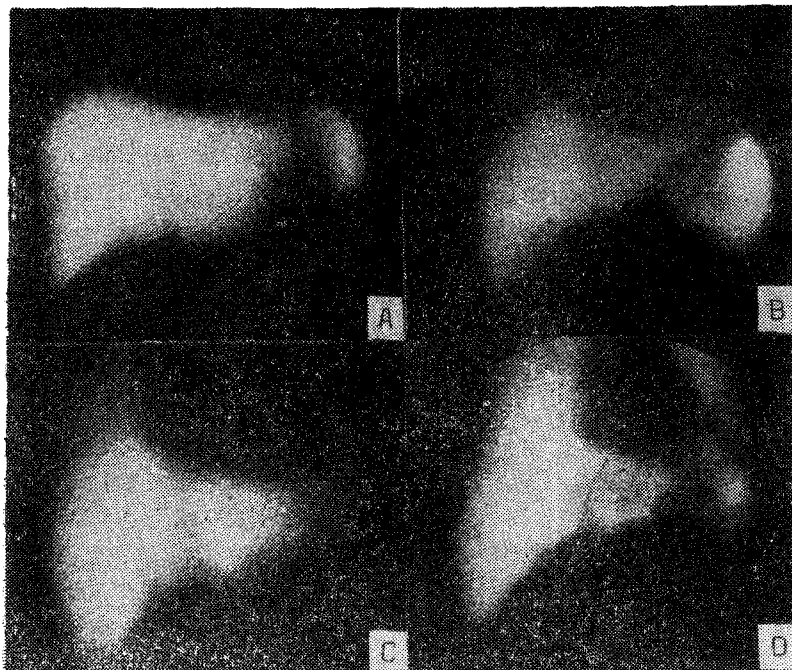


Fig. 1. Degree of diffuse lung uptake
A; normal, B; mild, C; moderate, D; marked

Table 1. Patients with Increased Lung Uptake of ^{99m}Tc-Tin Colloid

Degree of Lung Uptake	No.	Sex		Age Mean (Range)
		M	F	
Mild	30	20	10	40(9~75yr.)
Moderate	21	12	9	44(3~60yr.)
Marked	18	13	5	44(7mo.~69yr.)
Total	69	45	24	42(7mo.~75yr.)

Table 2. Diagnosis with Increased Lung Uptake of ^{99m}Tc-Tin Colloid

Diagnosis	Degree of Lung Uptake			Total
	Mild	Moderate	Marked	
Malignancy	16	11	4	31
Hepatoma	7	4	1	12
Stomach ca.	2	2	2	6
Ampullary ca.	—	1	—	1
Lung ca.	2	—	—	2
Wilm's tumor	—	1	—	1
Bladder ca.	—	—	1	1
Ovarian ca.	2	—	—	2
Sebaceous ca.	1	—	—	1
Adenoid Cystic ca.	—	1	—	1
Angiosarcoma	1	—	—	1
Lymphoma	—	2	—	2
Histiocytic medullary reticulosis	1	—	—	1
Infection	4	4	11	19
Sepsis	—	—	3	3
Acute cholangitis	—	1	4	5
Peritonitis	1	—	—	1
Meningitis	—	—	1	1
Liver abscess	1	—	—	1
Pancreatic abscess	1	—	—	1
Bacillary dysentery	—	—	1	1
Acute pyelonephritis	—	1	—	1
Korean hemorrhagic fever	—	1	—	1
Infectious mononucleosis	1	—	—	1
Fever of unknown origin	—	1	2	3
Chronic liver disease	6	6	2	14
Liver cirrhosis	5	4	2	11
Chronic hepatitis	1	2	—	3
Others	4	—	1	5
Pancreatitis	1	—	—	1
Allergic vasculitis	1	—	—	1
Idiopathic thrombocytopenic purpura	1	—	—	1
Rheumatic heart disease	1	—	—	1
Hemorrhagic disease of infancy	—	—	1	1
Total	30	21	19	69

Table 3. Incidence of Abnormal Liver Scan Image According to Degree of Lung Uptake of $^{99m}\text{Tc-Tin Colloid}$ (%)

Degree of Lung Uptake	No.	Abnormal Liver		Increased Splenic		Bone Marrow	Kidney
		Size	Uptake*	Size	Uptake	Uptake	Uptake*
Mild	30	14(47)	14(47)	17(57)	19(63)	18(60)	1(3)
Moderate	21	10(48)	14(67)	10(48)	15(71)	15(71)	6(29)
Marked	18	7(39)	15(83)	10(56)	11(61)	15(83)	8(44)
Total	69	31(45)	43(62)	37(54)	45(65)	48(70)	15(22)

* significant linear regression ($p < 0.005$) for mild, moderate, and marked categories.

Table 4. Follow up of Patients with Increased Lung Uptake of $^{99m}\text{Tc-Tin Colloid}$

Degree of Lung Uptake	No.	Duration of Follow up (Day) Mean (Range)	Dead (%)	Aggravated (%)	Improved (%)
Mild	29	70 (4~439)	3 (10)	5 (17)	3 (10)
			8 (28)		
Moderate	18	29 (4~114)	4 (22)	3 (17)	3 (17)
			7 (39)		
Marked	15	15 (1~172)	4 (27)	2 (13)	7 (47)
			6 (40)		
Total	62	44 (1~439)	11 (18)	10 (16)	13 (21)
			21 (34)		

향을 보였다.

2) 폐섭취와 간스캔상 다른 이상 소견과의 연관 (표 3)

총 69예중 31예 (45%)에서 간중대 또는 위축이 있고, 43예 (62%)에서 간내 공간점유병소나 방사능의 불균등한 분포가 있었으며, 비중대는 37예 (54%)에서, 비장의 방사능섭취 증가는 45예 (65%)에서 관찰되었고, 48예 (70%)에서 골수섭취 증가의 소견을 보였다. 또 15예 (22%)에서 신장에 방사능축적의 소견이 관찰되었다. 이중 간내 방사능의 불균등한 분포 및 신장섭취 등은 폐섭취의 정도가 심해짐에 따라 그 빈도가 유의하게 증가하였다 (각각 $p < 0.05$).

3) 폐섭취를 보인 환자의 경과 (표 4)

폐섭취를 보인 69명중 62명에서 간스캔후 1일에서 439일까지 평균 44일간 경과를 관찰할 수 있었는데 11예 (18%)에서 사망하였고, 10예 (16%)에서 간스캔 당시보다 악화되었으며, 13예 (21%)에서 호전되었다. 호전된 예는 대부분이 감염증환자였으며, 폐섭취 정도에 따른 경과의 차이는 없었다.

IV. 고 안

방사성교질의 폐섭취는 1972년 Steinbach¹¹⁾가 만성 간질환이 대부분인 17예를 보고한 이래 표 5에서와 같은 여러 경우에서 폐섭취가 관찰되었으며, 그외에 폐의 상후에도 폐섭취가 나타남이 보고되었다¹¹⁾. 저자들의 경우에서도 각 예에서 폐섭취의 기전은 알 수 없으나 악성종양, 감염증, 만성간질환등 다양한 질환에서 방사성교질의 폐섭취를 보였고, 질환이 중할수록 폐섭취의 정도도 심한 경향이 있었다.

방사성교질의 폐섭취 기전은 정확히 알려져 있지는 않으나 일반적으로 in vivo macroaggregation에 의하여 방사성교질의 microemboli가 생기고 이것이 폐에 걸리게 된다는 가설은 배제되었다^{1,7,12,13)}. 반면 폐모세혈관계의 식작용 능력의 증가 때문일 것이라는 증거는 많다. Quinones¹⁴⁾은 쥐에서 E. coli endotoxin으로 세망내피계를 자극하면 $^{99m}\text{Tc-sulfur colloid}$ 의 폐섭취가 증가하며 자가방사법으로 방사능이 $^{131}\text{I-MAA}$ 에 의한 모세혈관차단에서처럼 clumps로 나타나지 않고 각세포내에 분포함을 보였다. 또 Klingensmith^{13,15)}

Table 5. Reported Factors Associated with Increased Lung Uptake of ^{99m}Tc-Colloid¹¹⁾

Al ³⁺ (aluminum antacids)	Hepatocellular disease ³ , hepatic failure, and/or intra-hepatic cholestasis
Bacterial endotoxin	Liver angiosarcoma
Malignant lymphoma	Acute infection superimposed on alcoholic hepatitis
Spleen or bone marrow transplant	Children(? normal finding)
Intra-abdominal abscesses	Disseminated intravascular coagulation
Advanced breast carcinoma	Neoplasia (various)
Mucopolysaccharidoses type II (Hunter)	Systemic amyloidosis
Falciparum malaria	Intravascular clot
Histiocytosis X	Exogenous RES stimulants
Liver transplant	Atelectasis
Variation in colloid preparations (e.g., macroaggregation of the radiopharmaceutical and other technical factors)	

등도 쥐에서 E. coli endotoxin 주입후 ^{99m}Tc-sulfur colloid 의 폐섭취가 증가함을 보고하였다. Mikhael 등¹⁶⁾ 은 두꺼비에서 estrogen 으로 세망내피계를 자극하면 대량의 식세포가 간, 비장 및 골수등에서 혈관내로 이동하고 이들이 폐모세혈관계에 걸려 교질입자를 탐식함을 관찰하고 일부 간질환환자에서 estrogenic hormones 의 증가로 방사성교질의 폐섭취를 설명할 수 있을 것이라 하였다. 그러나 Klingensmith 등¹⁵⁾ 은 endotoxin 의 경우 폐모세혈관계의 식세포의 증가가 간 및 비장에서 유래하는 것을 관찰하지 못하였다.

방사성교질의 폐섭취와 간스캔상 다른 이상 소견과의 연관에 관해서는 Klingensmith 등¹⁷⁾ 이 폐섭취를 보인 27명중 81%에서 비장섭취 증가, 56%에서 비종대, 63%에서 간증대나 불균등 분포, 33%에서 골수섭취 증가가 있음을 보고하였고 폐섭취 정도가 심할수록 이들 이상 소견 특히 간이상 소견의 빈도가 유의하게 증가된다고 하였다. 본 연구에서도 간이상 소견의 빈도는 폐섭취 정도와 유의한 관계가 있었으나 비장섭취 증가가 65%로 Klingensmith 등의 보고보다 낮았고 골수섭취증가는 70%로 Klingensmith 등의 보고보다 현저히 높은 빈도를 보였다. 한편 방사성교질의 신장섭취 빈도에 대해서는 보고된 바 없으며 저자들의 경우 22%로 그 빈도는 높지 않으나 폐섭취의 정도와 유의한 관계가 있었다.

방사성교질의 신장섭취는 심부전증^{13~20)}, 간장기능 후²¹⁾, 이식신 거부반응²²⁾ 등에서 보고되었으며 Smith 등¹⁾ 은 파종성 혈관내응고병증에서 방사성교질이 폐와 신장에 동시에 섭취된 예를 보고하였다.

Mikhael 등²³⁾ 은 어떤 조건하에서는 신근위세뇨관 세

포가 식작용 능력을 가질 수 있을 것이라고 하였으며, Klingensmith 등¹³⁾ 은 E. coli endotoxin 으로 쥐에서 파종성 혈관내응고증을 유발한 결과 ^{99m}Tc-sulfur colloid 가 폐 및 신장에 섭취됨을 보고하였으며 이는 폐, 신장 모세혈관에 섬유소 및 그 분해산물의 존재와 관련이 있을 것으로 생각하였다. 신장에서 방사성교질의 포착을 일으키는 섬유소침착의 존재는 거부반응을 일으킨 이식신에서 방사성교질 섭취 증가의 원인으로도 시사되었다²²⁾.

방사성교질의 폐섭취를 보인 환자들의 예후에 대해서는 Keyes 등²⁾ 이 22명중 스캔후 3.5개월에 50%의 사망율을 보고하였으나, Klingensmith 등¹⁷⁾ 은 27예에서 6개월후 74%의 생존율을 보고하고 폐섭취정도가 심할수록 생존율이 감소하는 경향은 있으나 폐섭취가 반드시 불량한 예후와 관계있는 것은 아니라고 하였다. 저자들의 경우 질환이 중할수록 폐섭취의 정도가 심해지는 경향은 있으나 고도의 폐섭취를 보인 예중 47%에서 호전됨을 보였으며, 특히 감염증의 경우 폐섭취 정도와 환자의 예후와 직접적인 연관은 없을 것으로 사료되었다.

V. 결 론

간스캔상 방사성교질의 폐섭취를 보이는 질환의 종류, 폐섭취와 간스캔상 다른 이상소견과의 연관 및 폐섭취의 임상적 의의등에 대하여 알아보고자 ^{99m}Tc-Tn colloid 간스캔상 폐섭취를 보인 69예를 조사하고 다음과 같은 결과를 얻었다.

1) 폐섭취를 보인 질환은 악성종양 31예, 감염증 19예, 만성간질환 14예, 기타 5예로 각종 질환에서 관찰되었으며, 질환이 중할수록 폐섭취 정도가 심한 경향을 보였다.

2) 폐섭취를 보인 총 69예중 31예(45%)에서 간비대 또는 위축등이 있었고 43예(62%)에서 간내 공간점유병소나 불균등 분포의 소견이 있었다. 비종대는 37예(54%)에서, 비장섭취증가는 45예(65%)이었다. 골수섭취는 48예(70%)에서 관찰되었고, 15예(22%)에서 신장에 방사능 축적의 소견을 보였다. 이중 간내 방사능의 불균등 분포 및 신장섭취는 폐섭취 정도가 심해짐에 따라 그 빈도가 증가하였다(각각 $p < 0.005$).

3) 69예중 62예에서 간스캔후 1일에서 439일까지 평균 44일간 경과를 관찰하였는 바, 11예(18%)에서 사망하였고, 10예(16%)에서 악화되었으며 13예(21%)에서 호전되었다. 호전된 예는 대부분이 감염증환자이었다.

이상의 결과에서 간스캔시 $^{99m}\text{Tc-Tn}$ colloid의 폐섭취는 악성종양, 감염증, 만성간질환등 각종 질환에서 관찰되며, 폐섭취는 간스캔상 간, 비장, 골수 및 신장등의 이상 소견과 연관되어 있으나, 폐섭취와 환자의 예후와는, 특히 감염증의 경우, 직접적인 연관은 없을 것으로 사료되었다.

REFERENCES

- Steinbach, H.L.: *Pulmonary accumulation of $^{99m}\text{technetium}$ sulfur colloid during liver scanning.* *Texas Med.*, 68:137, 1972.
- Keyes, J.W., Wilson, G.A., Quinones, J.D.: *An evaluation of lung uptake of colloid during liver imaging.* *J. Nucl. Med.*, 14:687, 1983.
- Gillespie, P.J., Alexander, J.L. and Edelstyn, G.A.: *High concentration of $^{99m}\text{Tc-sulfur}$ colloid found during routine liver scan in lungs of patients with advanced breast cancer.* *J. Nucl. Med.*, 14:711, 1973.
- Turner, J.W., Syed, I.B. and Hanc, R.P.: *Lung uptake of $^{99m}\text{Tc-sulfur}$ colloid during liver scanning.* *J. Nucl. Med.*, 15:462, 1974.
- Castleman, B., Scully, R.E., and McNeely, B.U.: *Case records of the Massachusetts General Hospital.* *New Engl. J. Med.*, 290:1474, 1974.
- Imarisio, J.J.: *Liver scan showing intense lung uptake in neoplasia and infection.* *J. Nucl. Med.*, 16:188, 1975.
- Bowen, B.M., Coates, G. and Garnett, E.S.: *Technetium-99m-sulfur colloid lung scan in patients with histiocytosis X(letter).* *J. Nucl. Med.*, 16:332, 1975.
- Klingensmith, W.C., Eikman, E.A., Maumenee, I. and Wagner, H.N.: *Widespread abnormalities of radiocolloid distribution in patients with mucopolysaccharidoses.* *J. Nucl. Med.*, 16:1002, 1975.
- Stadalnik, R.C.: *Diffuse lung uptake of $^{99m}\text{Tc-sulfur}$ colloid.* *Semin. Nucl. Med.*, 10:106, 1980.
- Smith, F.W., Brown, R.G., Ash, J.M. and Gilday, D.L.: *Accumulation of Tc-99m-sulfur colloid by the lung and kidney following disseminated intravascular coagulation.* *Clin. Nucl. Med.*, 5:241, 1980.
- Johnson, R.A. and Hiadik, W.B.: *Post-traumatic pulmonary accumulation of Tc-99m-sulfur colloid.* *J. Nucl. Med.*, 23:147, 1982.
- Klingensmith, W.C. and Ryerson, T.W.: *Lung uptake of $^{99m}\text{Tc-sulfur}$ colloid.* *J. Nucl. Med.*, 15:201, 1973.
- Klingensmith, W.C., Tsan, M.F. and Wagner, H.N.: *Factors affecting the uptake of $^{99m}\text{Tc-sulfur}$ colloid by the lung and kidney.* *J. Nucl. Med.*, 17:681, 1976.
- Quinones, J.D.: *Localization of technetium-sulfur colloid after RES stimulation(abstr.).* *J. Nucl. Med.*, 14:443, 1973.
- Klingensmith, W.C. and Lovett, V.J.: *Lung uptake of $^{99m}\text{Tc-sulfur}$ colloid secondary to intraperitoneal endotoxin.* *J. Nucl. Med.*, 15:1028, 1974.
- Mikhael, M.A. and Evens, R.G.: *Migration and embolization of macrophages to the lung. A possible mechanism for colloid uptake in the lung during liver scanning.* *J. Nucl. Med.*, 16:22, 1975.
- Klingensmith, W.C., Yang, S.L. and Wagner, H.N.: *Lung uptake of Tc-99m sulfur colloid*

- in liver and spleen imaging. J. Nucl. Med., 19:31, 1978.*
- 18) Coleman, R.E.: *Renal colloid localization. J. Nucl. Med., 15:367, 1974.*
- 19) Higgins, C.B., Taketa, R.M., Taylor, A., Halpern, S.E. and Ashburn, W.L.: *Renal uptake of ^{99m}Tc -sulfur colloid. J. Nucl. Med., 15:504, 1974.*
- 20) Shook, D.R. and Shafer, R.B.: *Renal uptake of ^{99m}Tc -sulfur colloid. Clin. Nucl. Med., 1: 223, 1976.*
- 21) Kuni, C.C. and Klingensmith, W.C.: *Renal uptake of ^{99m}Tc -sulfur colloid in liver transplant patients. Clin. Nucl. Med., 4:335, 1979.*
- 22) Solaric-George, E.A., Fletcher, J.W., Newton, W.T.: *Renal accumulation of ^{99m}Tc -sulfur colloid in transplant rejection. Radiology, 111: 465, 1974.*
- 23) Mikhael, M.A. and Evens R.G.: *Phagocytic capability of the kidney: A possible mechanism for renal uptake of colloid in liver-spleen scanning. J. Nucl. Med., 16:709, 1975.*
-