

初期 永久齒列時期的 正常兒童의 下顎骨運動時 下顎顆頭的 移動範圍에 關한 放射線學的 研究

慶熙大學校 齒科大學 小兒齒科學敎室

具 永 在 · 李 亘 浩

一 目 次 一

- I. 緒 論
- II. 研究對象 및 研究方法
- III. 研究成績
- IV. 總括 및 考察
- V. 結 論
- 參考文獻
- 英文抄錄

I. 緒 論

顎關節은 下顎顆頭와 頭頂骨의 關節窩에 의하여 이루어지는 兩側性 關節로서 그 사이에는 關節圓板이 存在하는 滑膜性關節이며 下顎骨運動과 咀嚼機能時 중요한 役割을 하는 器官으로서 이의 形態와 機能에 關하여서는 齒醫學分野에서 많은 觀心과 研究의 對象이 되고 있다.^{1, 19, 26)}

顎關節은 下顎顆頭와 關節窩의 位置關係에 따른 顎關節機能障導로 因하여 顎關節疼痛, 筋肉強直等의 臨床症狀이 誘發되며 이들 症狀을 處置할 경우 下顎顆頭의 位置를 正常位로 回復시켜주어야 한다.^{14, 25)}

이러한 下顎顆頭와 關節窩의 位置關係를 分析하고 이의 病的狀態를 診斷하는 方法으로는 X線寫眞에 依한 評價가 많이 利用되고 있다. 그러나 顎關節部位는 頭蓋骨, 頸椎骨等의 周圍骨組織과 重疊이 잘되므로 X線撮影時 顎關節部位만을 選擇의 由보다 明瞭하게 描寫할 수 있는 方法이 絶실하다.^{8, 10,}

13, 16, 17, 20)

1934年 costen이 顎關節機能障導에 關한 研究를 發表한 이래 顎關節에 대한 X線診斷法은 많은 發展과 改善을 거듭하여 왔다. 그들 術式中에서 顎關節의 側面像을 얻기위한 方法으로는 Transcranial TMJ法, Transcranial TM Articulation法, Transcranial lateral oblique法, Shüller法, Parma法等이 있고, 正面像을 얻는 方法으로는 Orbito-ramus 法等이 利用되어져 왔다. 이들 術式中에서 Transcranial lateral oblique法은 撮影이 容易하고 다른 術式에 比하여 側面에서의 顎關節部位에 對한 再現性이 優秀하므로 下顎顆頭의 關節窩內的 位置關係와 下顎顆頭의 運動範圍를 觀察 및 分析하는데 자주 利用되고 있다. Weinberg(1972, 1975, 1978)^{22, 23, 24)}; Reider(1976)¹⁴⁾等 많은 先學들^{11, 12)}; 이 顎關節에 對한 放射線學的 分析을 試圖하였으며, 國內에서는 崔(1978)⁵⁾가 正常成人을 對象으로 顎關節內 下顎顆頭의 運動範圍를 研究하였고, 崔(1979)⁶⁾가 顎關節機能障導者의 下顎顆頭의 運動範圍와 位置關係에 關하여 報告를 하였으며, 金(1980)³⁾은 正常成人의 顎關節의 中心咬合位와 中心位咬合 狀態에서 關節腔의 크기를 計測하여 關節窩에 對한 下顎顆頭의 位置를 比較檢討한 바 있다. 그러나 이러한 研究報告는 大部分 顎關節의 成長이 完了된 成人을 對象으로 行하여졌다.

著者는 成長期 兒童의 顎關節에 對한 關節腔의 크기와 形態 및 顎骨運動時 下顎顆頭의 移動範圍를 究明하고자 本 研究를 試圖한 바 多少의 知見을 얻었기에 이를 報告하는 바 이다.

II. 研究對象 및 研究方法

1. 研究對象

서울市内 K中學校 K女中 2學年 學生中 齒牙의 缺損이 없고 修復處置等의 齒科治療를 받지않은 學生中 齒列不正이 없고 顎關節의 機能異常이나 이에 對한 病歷을 갖고있지 않은 14歲의 男子 37名, 女子 15名을 對象으로 側面에서의 顎關節攝影寫眞中에서 本 研究目的에 適合한 男子 19名, 女子 14名의 X線寫眞을 研究對象으로 하였다.

2. 研究方法

(1) 下顎位 誘導

本 研究에서 下顎骨의 位置는 崔(1978)⁵⁾의 方法을 參照하여 誘導하였다.

1) 中心咬合位 誘導

上下顎齒牙를 最大咬頭籤合位의 狀態로 다물게하여 中心咬合位로 誘導하였다.

2) 安定位 誘導

安定位는 下顎이 筋肉에 依하여 影響을 받지않고 頭蓋骨에 對하여 安定關係에 있을 때의 位置關係로서 이때 上下顎齒牙의 咬合面間에는 平均 3mm의 距離가 存在한다. 따라서 本 研究에서는 兩側小臼齒部位에 3mm 두께의 silicone rubber를 물려서 下顎骨의 位置를 誘導하였다.

3) 1인치 開口狀態 誘導

上下顎 前齒部를 edge to edge 狀態로 位置시키고 그 사이에 1인치 두께의 bite block을 過多한 咬合力이 加하여지지 않도록 물려서 下顎骨의 位置를 誘導하였다.

4) 最大開口狀態 誘導

下顎骨을 最大로 開키시킨 狀態로 維持시키고 그때의 上下顎中切齒切斷面사이의 距離를 計測하였다.

(2) 撮影方法

被檢者를 의자에 앉힌 後 頭部를 直立位狀態로 維持시키고 上記의 各 下顎骨의 位置에 따라 左側 顎關節에 對하여서 側方X線撮影을 實施하였다. 放射線撮影裝置로는 ACMEX X線撮影器(Todent 社, JAPAN)에 Accurad 100(Denar社, U. S. A.) 顎關節撮影裝置를 附着시켜 Fuji Rx film(13×18cm)을 増感紙가 附着된 metal cassette에 넣어서 X線撮影을 實施하였으며, 撮影條件은 管電壓 60Kvp, 管電流 10mA, 露出時間은 0.9秒이었다(Fig.1 參照). 撮影된 film은 本 大學 齒科放射線科에서 通法에 따라 暗室操作을 하였다.



Fig. 1. Patient positioning with Accurad 100.

(3) 透視圖作成 및 計測

1) 透視圖作成

資料로 使用된 film을 X線寫眞 illuminator위에 놓고 下顎顆頭, 關節窩, 關節隆起, 側頭鱗鼓室裂을 著者가 2回씩 tracing paper에 描寫하였다.

2) 計測

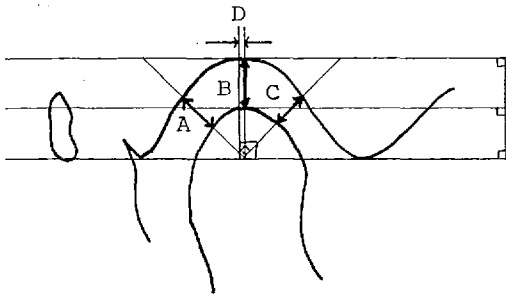
計測項目은 崔(1978)⁵⁾의 研究方法을 參照하여 設定하였으며 任意로 計測項目을 추가하여 各 計測項目에 對하여 0.05mm까지 計測이 가능한 Dial Caliper(Mituyot社, JAPAN)를 利用하여 計測을 하였다.

各 計測項目에 對한 計測值의 平均値, 最大値, 最小値, 標準偏差, 標準誤差等을 算出하였으며, 各 計測值에 對한 男女間의 比較를 爲하여 t-檢定을 實施하였다.

側頭鱗鼓室裂의 下端과 關節隆起의 頂點을 連結한 假想線을 基準線으로 하여 線計測을 實施하였다. 中心咬合位와 安定位 狀態에서는 下顎顆頭의 最上端點과 關節窩의 最深點에서 基準線에 對하여 平行하게 接線을 그어 그 사이를 下顎顆頭와 關節窩의 上方距離로 計測하였고, 下顎顆頭의 最上端點에서 基準線에 垂線을 그어 그 兩側에 생긴 直角에 二等分線을 關節窩까지 連結시켜 下顎顆頭와 關節窩사이의 前方 및 後方距離를 計測하였다(Fig. 2, 3 A, B, C 參照).

또한 下顎顆頭의 最上端點과 關節窩의 最深點 사이의 水平距離를 이은 計測點에서 基準線에 對하여 各各 垂線을 내려 그 사이의 距離를 計測하였다(Fig. 2, 3 D 參照).

1인치開口 狀態와 最大開口 狀態의 下顎位에서는 下顎骨의 位置에 따른 下顎顆頭의 移動을 比較하기 위하여 下顎顆頭와 關節窩 사이의 上方 距離 및 水平距離만을 計測하였다(Fig. 4, 5, B, D 參照).



g. 2. Measurement of distance between condyle and articular fossa at centric

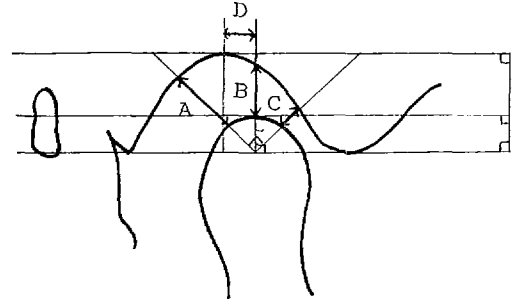
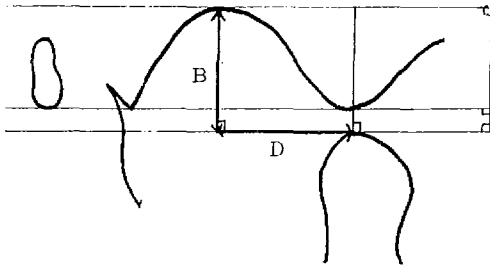


Fig. 3. Measurement of distance between condyle and articular fossa at rest position.



g. 4. Measurement of distance between condyle and articular fossa at 1 inch open position.

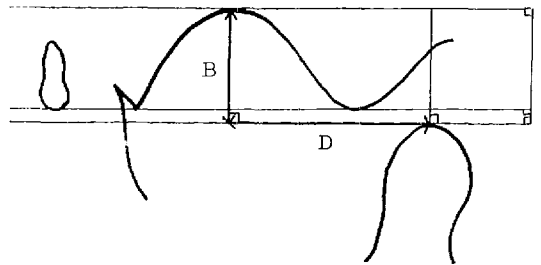


Fig. 5. Measurement of distance between condyle and articular fossa at maximum open position.

III. 研究成績

本研究의 結果는 全計測項目에 對하여 下顎位에
은 計測值를 男女別로 Table 1, 2, 3, 4에 收錄하였
고, 下顎顆頭와 關節窩間의 上方距離와 水平距離를
Table 5에 表示하였다.

中心咬合位 狀態에서 下顎顆頭와 關節窩間의 後
距離는 男子에서 平均 3.55mm(1.25~6.45mm), 女
에서 平均 3.01mm(1.50~7.20mm)로 全體平均은
3.2mm이었고, 上方距離는 男子에서 平均 3.62mm
(1.25~5.75mm), 女子에서 平均 3.39mm(1.75~4.
mm)로 이의 全體平均은 3.52mm이었으며, 前方距
離는 男子에서 平均 1.96mm(0.75~3.05mm), 女子
에서 平均 2.39mm(1.10~3.95mm)로 全體平均은 3.
1mm이었다. 또한 下顎顆頭의 最上端點과 關節窩
最深點사이의 水平距離는 男子에서 平均 1.20mm
(0.00~3.90mm), 女子에서 平均 1.18mm(0.00~3.50
mm)로 全體平均은 1.19mm이었다(Table 1 參照).

安定位狀態에서 下顎顆頭와 關節窩間의 後方距離

는 男子에서 平均 6.82mm(3.40~13.80mm), 女子
에서 平均 6.34mm(4.05~9.70mm), 全體平均은 6.62
mm이었고, 上方距離는 男子에서 平均 5.12mm(2.80
~7.60mm), 女子에서 平均 5.01mm(3.65~6.90mm)
로 全體平均은 5.07mm이었다. 前方距離는 男子
에서 平均 2.21mm(1.00~4.75mm), 女子에서 平均 2.
56mm(1.25~5.65mm), 全體平均은 2.36mm로 下顎安
定位 狀態에서 보다는 그 距離가 多少 멀어졌다
(Table 2 參照).

한편 下顎骨이 前·下方으로 移動함에 따라서 1
인치 開口狀態에서는 下顎顆頭와 關節窩間의 上方
距離는 男子에서 平均 11.22mm(6.70~13.65mm), 女
子에서 平均 10.80mm(6.65~12.95mm)이었고, 水平
距離는 男子에서 平均 10.29mm(5.10~18.75mm), 女
子에서 平均 11.84mm(5.10~19.05mm)이었으며(Ta-
ble 3 參照), 最大開口狀態에서는 下顎顆頭와 關節
窩間의 上方距離는 男子에서 平均 11.08mm(6.35~
14.75mm), 女子에서 平均 10.46mm(6.05~11.55mm)
水平距離는 男子에서 平均 15.84mm(7.30~21.70mm)
女子에서 平均 15.89mm(11.15~21.95mm)이었다

Table 1. Mean, standard deviation, standard error, minimum, maximum and t-value of total variables by sex at centric occlusion. (No: M; 19, F; 14)

Sex Measure Variable	Male					Female					t-value	
	Mean	S.D.	S.E.	Min.	Max.	Mean	S.D.	S.E.	Min.	Max.		
A	3.55	1.66	0.38	1.25	6.45	3.01	1.38	0.37	1.50	7.20	1.187	N.S.
B	3.62	1.07	0.25	2.25	5.75	3.39	0.86	0.23	1.75	4.90	0.6839	N.S.
C	1.96	0.63	0.14	0.75	3.05	2.39	0.83	0.22	1.10	3.95	-1.6239	N.S.
D	1.20	0.92	0.21	0.00	3.90	1.18	0.94	0.25	0.00	3.50	0.0610	N.S.

(Unit: mm)

Significant to 0.05 level
N.S.: non - Significant

Table 2. Mean, standard deviation, standard error, minimum, maximum, and t-value of total variables by sex at rest position. (No: M; 19, F; 14)

Sex Measure Variable	Male					Female					t-value	
	Mean	S.D.	S.E.	Min.	Max.	Mean	S.D.	S.E.	Min.	Max.		
A	6.82	2.50	0.57	3.40	13.80	6.34	1.61	0.43	4.05	9.70	0.6555	N.S.
B	5.12	1.14	0.26	2.80	7.60	5.01	0.10	0.03	3.65	6.90	0.4184	N.S.
C	2.21	0.89	0.20	1.00	4.75	2.56	1.11	0.30	1.25	5.65	-0.9720	N.S.
D	2.60	1.81	0.42	0.40	7.90	2.26	1.49	0.40	0.25	4.70	0.5912	N.S.

(Unit: mm)

Significant to 0.05 level
N.S.: non - significant

Table 3. Mean, standard deviation, standard error, minimum, maximum and t-value of total variables by sex at 1 inch open position. (No: M; 19, F; 14)

Sex Measure Variable	Male					Female					t-value	
	Mean	S.D.	S.E.	Min.	Max.	Mean	S.D.	S.E.	Min.	Max.		
B	11.22	1.77	0.41	6.70	13.65	10.80	1.72	0.44	6.55	12.95	-1.1103	N.S.
D	10.29	3.89	0.89	5.10	18.75	11.84	4.02	1.07	5.10	19.05	0.6847	N.S.

(Unit: mm)

Significant to 0.05 level
N.S.: non - significant

- A : Vertical distance between condyle and articular fossa in posterior segment of TMJ.
- B : Vertical distance between condyle and articular fossa in superior segment of TMJ.
- C : Vertical distance between condyle and articular fossa in anterior segment of TMJ.
- D : Horizontal distance between condyle and articular fossa in each mandibular position.

Table 4. Mean, standard deviation, standard error, minimum, maximum and t-value of total variables by sex at maximum open position.

(No: M; 19, F; 14)

Sex Measure Variable	Male					Female					t-value	
	Mean	S.D.	S.E.	Min.	Max.	Mean	S.D.	S.E.	Min.	Max.		
B	11.08	2.44	0.56	6.35	14.75	10.46	2.26	0.56	6.05	11.55	0.7529	N.S.
D	15.84	3.99	0.92	7.30	21.70	15.89	2.86	0.76	11.15	21.95	-0.0459	N.S.

(Unit: mm)

Significant to 0.05 level
N.S.: non - significant

Table 5. Mean Value of distance between condyle and articular fossa in each mandibular position.

Position Variable	Centric occlusion	Rest position	1 inch open position	Maximum open position
B	3.52	5.07	10.41	10.28
D	1.19	2.46	10.95	15.86

(Unit: mm)

B : Vertical distance between condyle and articular fossa in superior segment of TMJ.

D : Horizontal distance between condyle and articular fossa in each mandibular position.

Table 4 參照).

또한 男女 被檢者 全體에 對하여 下顎顆頭の 最 端點과 關節窩의 最深點 사이의 上方距離는 中心

咬合位 狀態에서 平均 1.19mm, 安定位狀態에서 平均 2.46mm, 1 인치 開口狀態에서 平均 10.95mm, 最大 開口狀態에서 平均 15.86mm이었으며, 水平距離

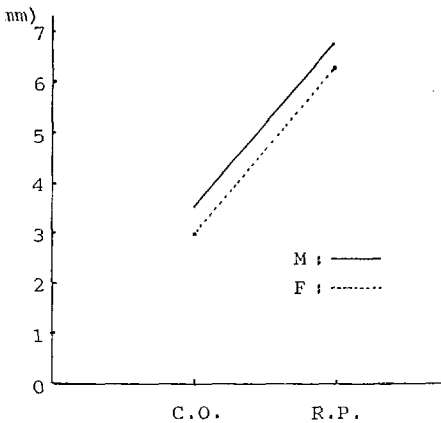


Fig. 6. Comparison of vertical distance between condyle and articular fossa in posterior segment of TMJ by sex.

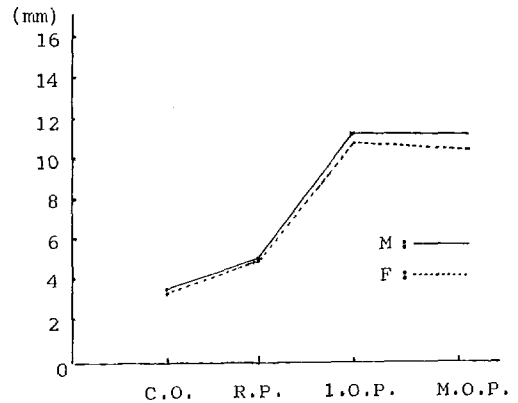


Fig. 7. Comparison of vertical distance between condyle and articular fossa in superior segment of TMJ by sex.

C.O. : Centric occlusion

R.P. : Rest position

1.O.P. : 1 inch open position

M.O.P. : Maximum open position

IV. 總括 및 考察

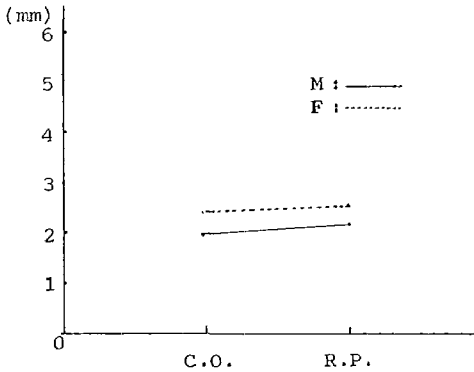


Fig. 8. Comparison of vertical distance between condyle and articular fossa in anterior segment of TMJ by sex.

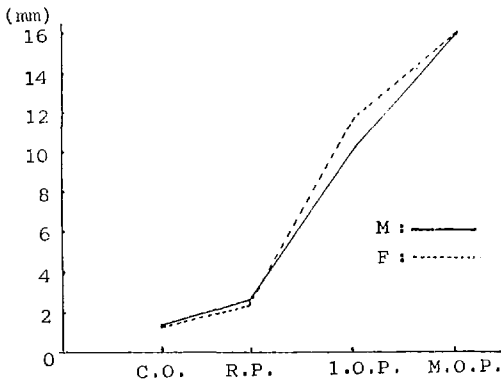


Fig. 9. Comparison of horizontal distance between condyle and articular fossa in each mandibular position.

C.O. : Centric occlusion

R.P. : Rest position

1.O.P. : 1 inch open position

M.O.P. : Maximum open position

는 中心咬合位狀態에서 平均 3.52mm, 安定位狀態에서 平均 5.07mm, 1 인치 開口狀態에서 平均 10.41mm, 最大開口狀態에서 平均 10.28mm이었다 (Table 5 參照).

顎運動에 따른 下顎顆頭의 位置變化는 男女 共히 類似하였으며 (Fig. 6, 7, 8, 9 參照), 各 下顎位에서의 全計測 項目에 對한 計測値는 危險率 5% 水準에서 男, 女間의 性差를 認定할 수 없었다 (Table 1, 2, 3, 4 參照).

人體의 關節中에서 唯一하게 兩側性으로 均衡을 이루는 顎關節은 下顎骨의 主된 成長部位로서 다른 長骨에 依하여 이루어지는 關節과는 달리 硝子樣軟骨이 매우 肥厚된 結締組織層으로 둘러싸여 있다.

顎關節部位는 胎生時期에 Meckel 軟骨에서 分化하여 出生時에는 매우 짧은 두개의 下顎枝의 形態만을 갖고 關節隆起는 이 時期에는 形成되지 못한다. 그 後 骨端板에서 軟骨性 骨形成을 하다가 纖維性被蓋 下方의 軟骨에서 附加의 骨形成이 함께 일어나므로써 成長이 進行된다.¹⁾

顎關節은 크기나 形態가 一生동안 繼續 變하는 組織으로서 人體의 成長이 完了되기 前에는 下顎骨의 主된 成長部位이고, 또한 成長이 完了된 後에는 機能部位에서는 繼續의 骨沈着이 일어나고, 非機能部位는 減少되기 때문에 그 크기나 形態의 個人差가 甚하여진다. 이 結果로서 顎骨運動時 運動軸의 位置와 下顎顆頭의 移動範圍도 多樣하게 된다.

顎關節의 解剖學的인 形態와 機能을 評價하기 위한 方法으로는 X線寫眞分析法이 널리 利用되고 있다.¹³⁾

本 研究에서 顎關節 部位의 側面寫眞을 撮影하기 爲하여 temporomandibular joint localizer로서 Accurad 100을 利用하였다. 이 裝置는 被檢者의 頭部位를 直立位 狀態로 하여 兩側의 耳珠와 nasion aligner로써 矢狀面을 撮影室바닥에 對하여 垂直으로 眼耳平面을 水平으로 되게한 後 中心放射線이 被檢側 顎關節部位를 向하여 25度로 透過하게 함으로써 像質이 優秀한 顎關節 X線寫眞像을 얻을 수 있으며 이는 關節窩部位가 鮮明하게 撮影되고 다른 術式에 比하여 再現性이 優秀한 長點을 가지고 있다.⁴⁾ 또한 X線寫眞像과 計測에 對한 再現성과 正確性を 높이기 위하여 各各의 下顎位를 誘導할 때 anterior jig technique을 並行하였다.

成人에서 顎關節에 나타나는 機能障礙, 疼痛等은 그 樣相이 매우 複雜하지만 成長이 完了되지 못한 어린이에 있어서 顎關節에 異常이 나타나는 경우는 主로 發育障礙, 外傷, 感染等에 依한 것으로 알려져 있다.¹²⁾

初期 永久齒列時期의 正常兒童을 對象으로한 本 研究에서 各 下顎位에 對하여 算出된 計測値는 先學들^{2, 3, 4, 5, 15)}이 研究報告한 結果 보다 모두 컸다. 이는 兒童에 있어서의 關節腔의 크기가 큰 것을 示

하며, 아직 成長이 完了되지 않은 것을 間接적으로 나타내는 것이라고 思料된다. 따라서 兒童에 있어서 修復處置後에 誘發될 수 있는 外傷性咬合이나 齒齙 衝激等에 對하여 關節腔에서 이루어지는 緩衝效果가 成人에 比하여 더 크고, 아울러 이러한 刺戟들에 對하여 適應하면서 成長하기 때문에 顎關節 1 障礙가 成人에 比하여 頻發하지는 않는다고 思料된다.

한편 下顎顎頭の 位置는 中心咬合位 狀態에서 上顎距離가 가장 크고 前方距離가 가장 작으므로, 下顎顎頭는 關節窩에 對하여 多少 前方으로 位置하는 것을 나타내며, 下顎位가 中心咬合位 狀態나 安定 狀態에서 最大開口狀態까지 運動하는 동안 下顎顎頭가 移動하는 距離를 下顎顎頭의 最上端點과 關節窩의 最深點間의 上方距離와 水平距離로 나누어 計測한 結果 下顎顎頭는 中心咬合位 狀態에서 最大開口狀態까지 下顎骨이 移動하는 동안 前下方을 向하여 움직이는 것으로 나타났으며, 1 인치 開口狀態에서 最大開口狀態로 移動하는 동안 關節腔의 上顎距離는 多少 減少를 보였는데 이는 下顎顎頭가 1의 水平으로 移動하는 것을 나타낸다. 이러한 本 研究의 結果는 正常成人을 對象으로한 崔(1978)⁵⁾, 金(1980)⁶⁾, Ricketts(1950)¹⁰⁾ 등의 研究結果와도 類似 傾向을 보이고 있다.

下顎骨이 運動을 함에 따라서 關節窩에 對하여 顎顎頭の 位置가 變하는 樣相을 計測한 後 男女로 比較한 結果 中心咬合狀態에서 最大咬合狀態까지 下顎骨이 움직이는 동안 下顎顎頭の 移動樣相은 男女 모두 類似하였으며, 各 下顎位에서 全計測項目에 對한 計測値는 그 性差를 認定할 수 없었다. 顎關節에 對한 男女間의 比較研究로는 崔(1979)⁶⁾의 報告가 있으나 男女間의 統計學的 有意性檢定을 施行하지 않았고, 大部分 先들^{3, 8, 10, 25)}은 顎關節의 左右 比較에 對하여 重點을 둠으로써 成人에 1의 性差는 比較할 수 없었다.

成長이 旺盛한 思春期의 兒童에서 外傷에 依한 關節異常이나 咬合障礙等으로 因하여 問題點이惹起된 경우 本 研究의 結果는 이를 放射線學的으로 漸하는데에 도움이 되리라고 생각되나 咬合狀態의 觀察과 並行하는 것이 바람직하다고 생각되며, 右側 顎關節에 對하여 幼齒列期에서 부터 正常成년에 이르기까지 年齡別로 顎關節의 發育에 따른 變態變化 및 顎運動에 따른 對稱性 與否도 追加하여 研究하여야 臨床적으로 보다 有用한 結果를 얻을 수 있을 것으로 思料된다.

V. 結 論

初期 永久齒列을 가진 14歲의 兒童中 顎關節에 對한 既往歴이 없고, 咬合이 正常이며 齒牙의 缺損이나 修復處置等の 經驗이 없는 男兒 19名, 女兒 14名을 對象으로 하여 顎關節의 解剖構造와 顎運動에 따른 下顎顎頭の 位置移動을 究明하기 爲하여 施行한 本 研究의 結果는 다음과 같다.

1. 顎關節內에서 下顎顎頭の 位置는 中心咬合位 狀態에서 關節窩에 對하여 多少 前方으로 位置하고 있다.
2. 顎運動에 따른 下顎顎頭の 位置變化는 中心咬合位 狀態에서 最大開口狀態로 進行되는 동안 前下方으로 移動하였다.
3. 顎運動에 따라 下顎顎頭の 位置가 變化하는 樣相은 男女 모두 類似하였으나, 移動距離에 對한 男女差는 認定되지 않았다.

參 考 文 獻

1. Graber, T. M.: Orthodontics. 3rd, ed., Philadelphia, W. B. Saunders Co., pp. 61-74, 1972.
2. Morgan, D. H., Hall, W. P. and Vamas, S. T.: Disease of the Temporomandibular apparatus. 2nd. ed., Saint Louis, Mosby Co., pp. 132-165, 1982.
3. 金文基, 崔富量: 顎關節側方 X線規格寫眞에 依한 顎頭位의 分析에 關한 比較 研究. 慶熙齒大 論文集, 2: 143-150, 1980.
4. 이인석, 안형규: 中心位에서 中心咬合으로 轉位될 때의 顎頭の 變位에 關한 放射線學的 研究. 大韓顎顏面放射線學會誌, 12: 15-20, 1982.
5. 崔瀚業, 朴允源: 下顎骨 運動時 顎頭の 移動範圍에 關하여. 大韓顎顏面放射線學會誌, 8: 43-47, 1979.
6. 崔秉雲, 安炯珪: 顎關節 機能障礙者の 放射線學的 研究. 大韓顎顏面放射線學會誌, 9: 13-18, 1979.
7. Bell, W. E.: Clinical diagnosis of the pain-dysfunction syndrome. J. Am. Dent. Assoc., 79:154-160, 1969.

8. Bessette, R. W., Mohl, N. D., and Discosimo, C. J.: Comparison of results of electromyographic and radiographic examinations in patients with myofascial pain-dysfunction syndrome. *J. Am. Dent. Assoc.*, 89:1358-1364, 1974.
9. Blair, G. S., et al: Circular tomography of the temporomandibular joint-A clinical evaluation of the accuracy and reproducibility of the technique. *Oral Surg.*, 35: 416-427, 1973.
10. Craddock, F. M.: Radiography of TMJ. *J. Dent Res.*, 32:319-323, 1978.
11. Farrar, W. B.: Characteristics of the condylar path in internal derangement of the TMJ. *J. Prosthet. Dent.*, 39:319-323, 1978.
12. Nel, H.: Myofascial pain dysfunction syndrome. *J. Prosthet. Dent.*, 40:438-441, 1978.
13. Maves, T. W.: Radiology of the TM articulation with correct registration of the vertical dimension for reconstruction. *J. Am. Dent. Assoc.*, 25:585-594, 1938.
14. Reider, C. E.: The interrelationships of various TMJ examination data in an initial survey population. *J. Prosthet. Dent.*, 35:299-301, 1976.
15. Ricketts, R. M.: Variations of the TMJ as revealed by cephalometric laminagraphy. *Am. J. Orthod.*, 36:877-898, 1950.
16. Rozenzweig, D., and Martin, G.: Selective tomography of the TMJ and the myofascial pain-dysfunction syndrome. *J. Prosthet. Dent.*, 40:67-72, 1978.
17. Rozenzweig, D.: Three-dimensional Tomographic study of the TM articulation
18. Sheppard, I. M. and Sheppard, S. M.: Subluxation of the TMJ. *Oral Surg., Oral Med. and Oral Path.*, 44:821-829, 1977.
19. Siebert, G.: Zur Frage okklusaler Interferenzen bei Jugendlichen. *Dtsch. Zahnärztl. Z.* 30, 539-543, 1975.
20. Thompson, T. R.: Concepts regarding function of the stomatognathic system *J. Am. Dent. Assoc.*, 48:126-138, 1954
21. Updegrave, W. J.: An improved roentgenographic technic for the temporomandibular articulation. *J. Am. Dent. Assoc.*, 48 628-637, 1950.
22. Vaughan, H. C.: A study of temporomandibular articulation. *J. Am. Dent. Assoc* 30:1501-1507, 1943.
23. Weinberg, L. A.: Correlation of TM dysfunction with radiographic findings *J. Prosthet. Dent.*, 28:284-304, 1972
24. Weinberg, L. A.: Radiographic investigations into TMJ function. *J. Prosthet. Dent* 33:627-687, 1975.
25. Weinberg, L. A.: An evaluation of asymmetry in TMJ radiography. *J. Prosthet. Dent.* 40:315-322, 1978.
26. Yale, S. M.: Radiographic evaluation of the TMJ. *J. Am. Dent.* 102-107, 1969

— ABSTRACT —

**A ROENTGENOGRAPHIC STUDY OF THE RANGE OF CONDYLAR
MOVEMENT IN CHILDREN WITH YOUNG PERMANENT
DENTITION**

Young Jae Goo, Keung Ho Lee

Dept. of pedodontics, Division of dentistry, Kyung Hee University.

The purpose of this study was to investigate the range of condylar movement of children with young permanent dentition.

Materials included 33 roentgenograms of 4 serial projections of TMJ by modified transcranial projection with Accurad 100.

Four serial projections were taken in the centric occlusion, rest position, 1 inch open, and maximum open position.

The results obtained from this study were as follows.

1. The condyle was located anteriorly in articular fossa at centric occlusion.
2. The condyle was moved forwardly and downwardly during mandibular movement from centric occlusion to maximum open position.
3. The pattern of condylar movement was similar in both sexes, but there were no sex differences in distance of condylar movement.