

숫고양이의 尿道口 신설 수술

John A. Blake, D. V. M

번역 양대우 (고려동물병원)

숫고양이에 있어서 질병이나 외상으로 인하여 뇨도가 협착되어 폐쇄되거나 뇨도결석같은 이물질의 개입으로 뇨도폐쇄증을 일으킬때 폐쇄된 뇨도를 뚫어보아도 본래의 뇨도의 기능을 못찾았을때 우리는 새로운 곳에 뇨도구를 신설하게된다.

이 뇨도구 신설수술도 다른 수술과 같이 진정 마취 그리고 삭모 소독후 노련한 조수로 하여금 고양이의 후반부를 들어올리며 동시에 꼬리를 잡아서 머리쪽으로 끌어당겨 보정한다. (그림 1)

수술을 통해서 조금씩 오줌이 새어나오게 하는것이 뇨도를 절단할때 뇨도의 위치를 확인하게 할수 있으므로 미리 방광내의 오줌을 빼낼 필요는 없으며 우선 去勢를 실시한다. (그림 2)

감자로 包皮를 잡아 조직을 들어 올리고 가위로 包皮의 開口部로부터 陰莖을 포함하여 항문아래 1/2inch까지 수직으로 연장 절제한다. (그림 3)

切除 弁狀片을 最上部의 부착부로부터 잘라낸다. (그림 4)

包皮와 陰莖이 제외되고 대략 1/2inch폭의 切除創에 의해서 陰莖이 노출된다. (그림 5)

陰莖의 끝을 Allis Forcep으로 잡고 다른손에 들은 가위로 包皮를 떼어내면서 그대로 尿道球腺까지 자른다. (그림 6)

坐骨海綿體筋은 陰莖의 뿌리부근에서 절단한다. 이때 결찰은 하지 않아도 된다. 또 절단하기 전에 陰莖 尿道球腺 骨盤尿道가 모든 부착물로부터 떨어져있나를 확인하기 위해 노출된 뇨도를 수직으로 보정하고 뇨도를 통해서 증으로 절개한다. (그림 7)

많은 고양이는 뇨도 Catheter를 삽입하기 어렵기 때문에 눈으로 직접 보면서 뇨도를 반절하는것이 좋다. (그림 8)

감자를 반절된 陰莖의 각 단면을 조수가 잡고 No. 8인 攝食Tube나 尿道Catheter가 삽입될수 있을 정도의 크기가 될때까지 尿道球腺의 바로 앞까지 자른다. (그림 9)

약 1cm의 길이인 切開創을 새로운 뇨도구로부터 1cm쯤 떨어진 양쪽에 각각 만든다. 이어서 그밖에 작은 1cm크기의 창구를 평행하게 1cm길이로 양쪽에 각각 만든다. (그림 10)

다음에 한쪽에 陰莖組織의 弁狀片을 감자로 잡고 인접한 創口를 통해 이웃創口까지 관통시키고 뇨도에 대해서도 다소 긴장도가 있게 팽팽하게 잡고 봉합한다. 봉합할때 까지 감자로 집어두고 그림과 같이 양쪽을 모두 봉합한다. (그림 11)

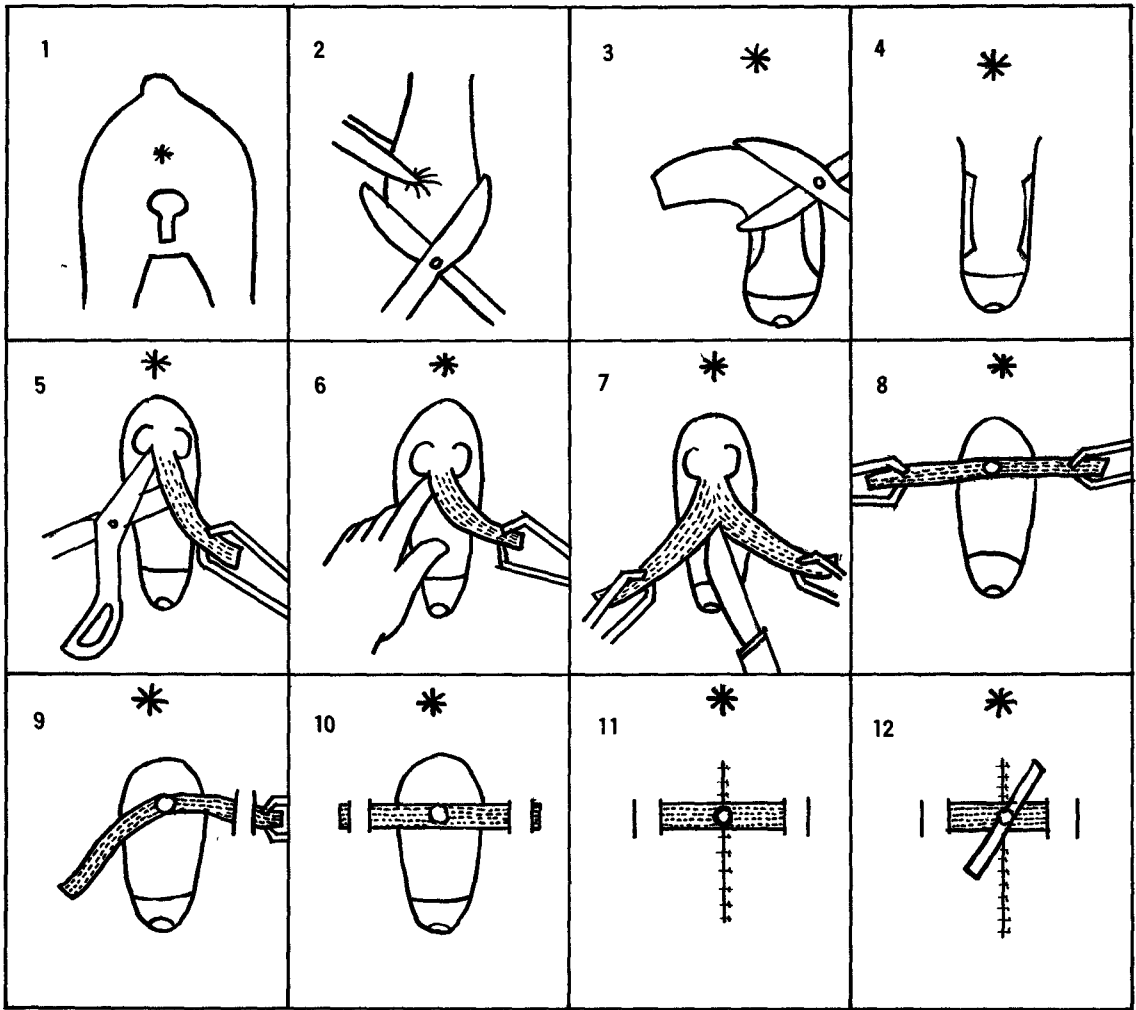
腹側의 包皮의 나머지를 가위로 절제한다. 尿道를 제외한 創口를 深部組織을 통해서 봉합한 후 닫아버린다.

이때 尿道粘膜의 재생력이 감퇴하기 때문에 縫合하지 않는다.

〈수술후의 치료〉

수술다음날 함몰된 조직으로부터 예상외로 모세관성 출혈이 보이고 이것때문에 건조한 혈액이 뇨도구를 막고 있을때도 있다. 이때 이 응고된 혈액을 제거하면 오줌이 나오게 되며 흐르는 오줌중 일부는 피부절개창의 북부쪽으로 흐르나 얼마가지 않아 거의 정상으로 된다.

때에 따라서 뇨도구가 피부의 높이보다 약간게 잡아당겨져 있으면 때때로 얼마간의 오줌이 피



하에 흘러들어가거나 피부가 노도구보다 얇고 그 부기가 감퇴할때까지 2~3日間치료를 계속한다.

흐르는 오줌이 피하를 적시지 않게 하기 위해서 수술할때 No. 8의 노도 Cathetel를 짧게 장치하여 두면 피하에 흐르는 오줌을 방지할수가 있다. (그림 12)

Cathetel은 약 2.5inch의 길이로 자르고 그중 1.5inch정도를 노도에 삽입하고 나머지는 길이로 잘라서 그 잘라진 Cathetel을 피부에 고정시키기 위해 봉합한다.

이때 노도에 삽입된 Cathetel의 끝은 노도내에만 머물고 방광에 들어가지 않도록 주의 하며

될수록 짧게한다.

이와같이 수술을 하게 되면 고양이에서는 활약근에 의해 배뇨작용을 조절할수가 있다. 수술 3~4일후 Ca thetel은 부착시킨채 퇴원시키되 수술받은 고양이가 집에서 자유로이 외출하지 않도록 주의할것이며 모든 봉합과 삽입된 Cathetel은 수술후 12일경에 제거한다.

참고 : 솟고양이의 노도폐쇄로 인한 새로운 노도구개설수술에 따르는 수술방법에는 수술후 6개월이상의 임상적 관찰이 요구되는 방법도 있었으나 Blake씨법으로 단지 6주간내로 단축되었다.