成人病予防協會無料講座原稿

심장병의 예방관리

李 雄 求
延世醫大 心臟內科長·醫博

1. 심장병이란 무엇인가?

◇…심장은 혈액순환의 원동력이 되는 근육펌프이다.…◇
◇…심장은 한시도 쉬지않고 수축과 확장을 반복하…◇
◇…며 펌프질하여 혈액을 온몸으로 순환시킨다. 심…◇
◇…장은 사람의 주먹보다 조금 클 정도의 크기이…◇
◇…며 가슴 한 가운데 양쪽 폐사이에 자리잡고있…◇
◇…다. 심장이 하는 일을 알기쉽게 그림으로 표시…◇
◇…해 본다. (그림 1) …◇

2. 혈액순환

온몸 각 부위에 산소를 공급하고 나서 탄산가스를 받아 검어진 피는 상하 대정맥을 통하여 우심방으로 들어와서 심실확장기에 삼천판 (1) 이라는 판막이 열릴때 우심실로 들어간다. 우심실이 꽉차면 이 심실이 수축하여 그 혈액을 폐동맥으로밀어낸다. 이때는 삼천판 (1) 이닫히며 폐동맥판 (2) 이 열린다. 검은피는 폐순환을 거치는 동안 호흡한 공기에서산소를 받고 탄산가스를 내보내어 다시 붉어져 폐정맥을 통하여 좌심방으로모인다. 좌심방의 피는 심실확장기에 승모판 (3) 이라는 판막이 열릴때 좌심실로 들어간다. 좌심실이 꽉차면 이 심실이 수축하여 그 혈액을 대동맥으로 밀어낸다. 이때는 승모판이 닫히며 대동맥판 (4) 이 열린다. 이상의 그림과 설명을 토대로 다음 몇가지사실을 생각해보자.

"心臟瓣膜은 심장펌프의 방향잡이밸브"

판막이 좁아져서 잘열리지 않을 경우 협착, 잘닫히지않아 피가 逆流하는것을 閉塞不全

3. 심장의 병은 어디에 생기나? (심장병의 종류)

첫째, 오른쪽과 왼쪽 심장이열림주택과같이 한데 붙어 있기는 하나 오른쪽은 검은피, 왼쪽은붉은피를 취급한다는것이다. 양쪽심방사이에 있는 간막이를 심방중격이라 하며 양쪽 심실사이에있는 간막이를 심실중격이라고 한다.

이 중격이 정상적으로 있음으로써 오른쪽의 검은피와 왼쪽의 붉은피가 서로 섞이지않는다. 그러나 이들 중격에 구멍이 생기면 양쪽의 피가 섞이는 경우가 있는데 이것이 심방중격결손증, 심실중격결손증 등으로 부른다. 이들은 대개가 "선천적심장병"이다.

둘째, 심장에는 네개의 판막이 있어서 피를 한쪽으로만 돌게한다는 것이다. 심실이 확장할때삼천판 (1) 과 승모판 (2) 이 열려 심방의 피가 심실로 들어가며 심실이 수축할때 삼천판과승모판이 닫히며 폐동맥판 (2) 과 대동맥판 (4) 이 굳게 닫혀서일단 폐동맥과 대동맥으로 나간피가 심실쪽으로 역류하지 못하게 한다. 즉 판막은 심장펌프의 방향잡이 "밸브" 이다.

이러한 "판막" 이 좁아져서 잘 열리지 않는 경우를 "협착" 이라고 하며 잘 닫히지 않아서 피가 역류하는 경우를 "폐색부전" 이라고 하는데 이것이 모두 판막증이다.

"판막증" 은 대개가 "류마치스열" 의 후유증으로 오기 때문에 "류마치스 심장병" 이라고도 부른다.

셋째, 심장은 근육 (심근) 으로 된 펌프이므로 이 심근이 쉴새없이 운동을 하려면 그 자체가 계속적인 혈액공급 (산소공급) 을 받아야 한다.

심근에 혈액을 공급하는 동맥을 "관상동맥" 이라 하는데 이것은 대동맥의 기시부에서 세갈래의 커다란 동맥이 나와서 심장을 싸고 돌며 가지를 치는 (分枝하는) 모양이 마치 면류관을쓴 것같이 생겼다고 해서 "관상동맥" 이라고 부른다. (그림 2)

정상 사람은 관상동맥의 안쪽 벽의 넓고 매끈매끈해서 혈액의 유통이 원활이되나 간혹 "콜레스테롤" 등의 동물성 지방질이 안벽에 끼어서 관상동맥의 내강이 좁아지는 수가 있다. (그림 2) 이것을 "죽상경화증" 이라고 하는데 이럴때는 그 심근의 부위에 혈액공급이 충분치 못하므로 심근에 경련이 일어난다. 이때 환자가 느끼는 증세는 가슴이 뻐개지듯 혹은 쥐어뜯는 듯한 압착감을 느끼게된다. 대개는 운동을 하게나 화가나거나 포식을할 때에 이런 증세가 나타나게되며 가만히 안정을 하면 곧 스스로 가라앉는다. 이것을 "협심증" 이라고 한다.

그러므로 대개 협심증은 관상동맥이 이미 상당히 막혀있다는 위험신호이다. 관상동맥의 경화증이 심해지면 관상동맥이 거의완전히 막혀서 혈액의 유통이 단절되며 심근의 어느 부위가 괴사를 일으키는데 이것을 "심근경색증" 이라고 한다.

협심증이 심한 환자의 증세는 완화시키는데 관상동맥 "우회수술" (다리의 정맥을 떼어서 대동맥의 기시부에 연결하고 다른끝을 관상동맥의 막힌 부분의 하류에 연결하는 수술) 을 우리나라에서도 최근에 성공적으로 하고있다.

관상동맥의 진단에는 여러가지 방법이 있으나 동맥의 어느 부위가 얼마나 심하게 좁아졌느냐 하는것을 정확히 알아내려면 "관상동맥 조영촬영" 이라는 특수촬영을 하여야 한다.

이것은 심도자를 팔이나 다리의 동맥을 통해 대동맥의 기시부에 까지 가게하여 관상동맥이 나오는 구멍에 살짝 밀어내고조영제를 투입하면서 엑스선시네마를 촬영하는 방법이다. 이것은말할나위도 없이 고도의 기술과장비를 필요로 하며 비용도 많이 든다.

4. 기타의 심장병

이상의 여러가지 심장병이 있으나 발생빈도로보면 역시 가장 흔한 병은 "고혈압성심장병" 이다 이것은 심장이 높은 혈압을 견디지 못해서 "심부전" 을 일으키는 상태를 말하는데 다음 기회에 "고혈압" 에 대한 이야기를할 때 같이하는 것이 어떨까한다. 이외에도 심근병, 심낭염, 심내막염등 심장병의 종류는 대단히다양하다.

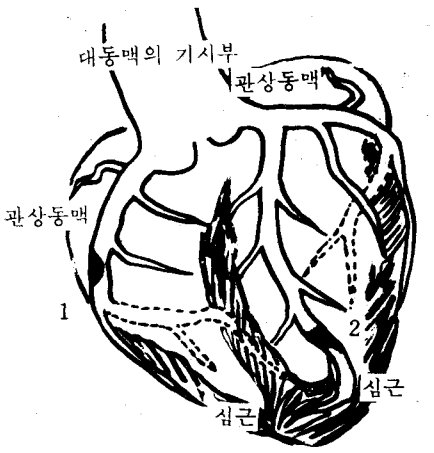

〈그림 2〉 관상동맥의 모형도 (편의상 폐동맥 등은 생략) 1, 죽상경화증으로 좁아진 부위. 2, 관상동맥의 내강이 전혀 막힌 부위.

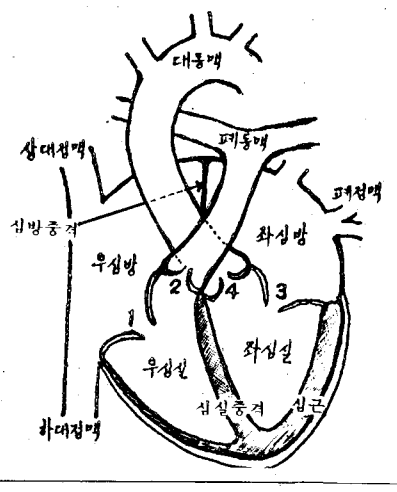

〈그림 1〉 알기쉽게 그린 심장의 내부구조. 숫자는 각 판막을 표시한것 (본문참조)

콜레스테롤등의 動物性 脂肪이 끼어서 冠狀動脈의 內腔이 좁아지는것은 죽상경화

無料檢診안내

檢査종목 : ①血壓測定②尿檢査
기 간 : 1983.8.31 까지
장 소 : 서울종로구견지동 110-7 (서울당뇨병교실)
전화문의 : 723-9666 725-4746

서울당뇨병연구소
사단법인 韓國成人病豫防協會

神秘의 健康·美容食品

태양화분단®

꽃가루와 더불어 10년!

韓國의 花粉産業을 育成시킨 긍지와 信念, 여러분의 健康에의 念願이「태양화분단」한포한 포속에 가득차 있읍니다.

家庭健康에 도움이 되어 주세요

(敎保文庫·종로서적에서 發賣中)

◎ 成銀賛著『꽃가루의 神秘』(1982.6/3판) 값 3,000 원
◎ 食藥用花粉
5g×60포입, 150g瓶入, 5g×30포입.
◎ 飼料·加工用
10kg, 50kg, 100kg単位出庫.

한국화분식지도회

서울중구 충무로5 가22-2
성제빌딩 405호/266-4188