

Co-60 방사선 조사가 백서 치아에 미치는 영향에 관한 실험적 연구

연세대학교 대학원 치의학과

(지도 이 정 석 교수)

이 찬 영

I. 서 론

두경부에 발생한 악성종양의 효율적 치료를 위하여 오늘날 방사선 조사가 널리 이용되고 있다. 그러나 조사된 방사선은 종양조직뿐만아니라 인접 정상 조직에도 상당한 영향을 미치게 되어 형태적, 기능적 변화를 초래하게 한다.³⁾ 이러한 조직의 변화는 세포의 분자구조를 직접 파괴하거나 세포자체에서 세포간물질의 파괴에 영향을 주거나 유전기전을 이루는 분자에 직접 영향을 줌으로서 발생하게 된다. Lobene등²⁵⁾은 구강경조직의 laser radiation에 대한 영향을, Shafer²⁵⁾, Evans등¹³⁾, 김⁴⁰⁾은 타액선에 대한 영향을 보고하였고, Goepf¹⁷⁾, Sandstrom³⁴⁾, 양⁴¹⁾은 설조직, Chase⁶⁾, 김³⁹⁾은 구강점막, Gowgiel¹⁵⁾, Meyer³⁰⁾, Marciani등²⁶⁾은 악골에 미치는 영향에 대하여 보고하였고 Poyton³²⁾은 발육중인 치아와 발육이 완성된 치아에 대한 방사선의 영향을 Dale⁹⁾, English¹¹⁾는 방사선 조사가 백서 치아에 대한 영향을 Coady⁷⁾는 gamma선이 생쥐의 전치에 미치는 영향을 Shannon등³⁶⁾은 Co-60 방사선이 사람의 치아 법랑질에 대한 실험적 연구를, Sweeney등³⁸⁾은 Co-60 방사선이 Albino rat의 치아에 미치는 조직학적 영향을 이⁴²⁾는 Co-60 방사선이 발육치배에 미치는 영향을, Lindvall등²⁴⁾, Collett등⁸⁾은 백서에 있어서 방사선이 법랑질 및 상아질의 형성에 미치는 영향 등을 보고한 바 있다.

날로 증가하는 두경부 악성종양에 대한 방사선 치료후의 후유증⁴³⁾으로 인하여 생명의 연장이란 지상 과제가 어느 정도 해결되면 환자 자신의 건강과 정상적 생활을 영유하기 위하여 치과적 처치를 요구하게 되었다. 이에 저자는 두경부 방사선 조사가

치아에 미치는 영향을 관찰하기 위해 Co-60 방사선을 사용하여 매 3일마다 600rads씩 분할조사하여 이로 인한 치아의 병리조직학적 변화를 관찰하여 이에 보고하는 바이다.

II. 실험재료 및 방법

체중 130gm내외의 백서 (Wester strain) 68마리를 성별 구별없이 4군으로 나누어 실험에 사용하였다. 제 I 군은 대조군으로 방사선을 조사하지 않았고, 제 II 군은 총 2,400rads, 제 III 군은 총 4,800rads, 제 IV 군은 총 7,200rads를 조사하였다. 이들은 소군별로 각 사육망에 나누어 일정한 온도 및 습도를 유지시켰으며 시판되는 배합사료와 물로 사육하였다. 특별히 고안된 장방형 목판위에 양외위로 사지 및 상악 전치부를 면사로 견인 고정후, 백서 8마리를 1조로 하여 동시에 두경부만 조사되게 차단한후 1.25Mev RAC-120 Cobalt-60 Teletherapy Unit (Toshiba)를 사용하여 조사거리 80cm에서 분당 69rads로 조사하였다. 각 실험군은 매 3일마다 600rads씩 총 조사량에 도달될때까지 조사하였다. (Table 1) 해당군마다 정해진 방사선 조사후 제 II 군은 1일 및 1, 2, 3, 4, 5, 6주에, 제 III 군은 1일 및 1, 2, 3, 4, 5주에 제 IV 군은 1일 및 1, 2, 3, 4주에, 그리고 대조군은 각군의 해당날자에 맞추어 희생시켰다. 상, 하악을 적출하여 10% formalin에 고정하고 5% formic acid에 탈회시킨 다음 하악은 정중부를, 상악은 정중선을 중심으로 좌우로 분리하였다. 그리고 전치부와 구치부를 나누어 각각 paraffin에 포매시킨 다음 7 μ 의 두께로 자르고 Hematoxylin-Eosin에 중염색하여 광학현미경으로 검경하였다.

Table 1. Composition of experimental materials

Group	No. of animal	Exposure rads	No. of exposure	Total exposure rade
I	14	—	—	—
II	18	600	4	2,400
III	18	600	8	4,800
IV	18	600	12	7,200

III. 실험 성적

제 I 군

구치부는 정상적으로 맹출되어 있었고, 치근은 완성되어 있었으며 치수강내에 조상아세포가 잘 배열되어 있었다. 전치부도 치조골로부터 정상적으로 맹출되고 있었고, 법랑아세포, 법랑질, 상아질, 여러층의 조상아세포, 치수가 규칙적으로 배열되어 있었다. (Fig. 1) 조상아세포와 법랑아세포가 맹렬히 분화를 이루고 있었으며, 이들은 상아질과 법랑질을 형성하고 있었다.

제 II 군

방사선 조사후 1일에서 6주까지 관찰한 바 병리 조직학적으로 대조군과 별다른 변화를 나타나지 않았다. 다만 2주, 3주에서 예성상아질 (predentin) 의 형성이 다소 불규칙하게 나타남이 관찰되었다. (Table 2 및 Fig. 2)

제 III 군

방사선 조사후 1일에서 5주까지 관찰한 바에 따르면 조사후 1일부터 조상아세포의 배열이 불규칙해졌으며, 공포의 변성도 1주부터 나타나기 시작하여 5주에서는 소멸되었다. (Fig. 5)

상아질양조직 (dentinoid) 은 1일에 경한 정도로 보였고, 1주부터 중등도로 나타났으며 5주에는 관찰되지 않았다. 그리고 치수내에 불규칙하면서 상아세포판이 없는 상아질 (osteodentin) 이 1주에 중등도로 나타났다 (Fig. 3). 2, 3, 4주에 경한 정도로 보였고 5주에는 관찰되지 않았다. 상아질벽갈 (denital niche) 이 1주에서 미약하게 나타나고 2주부터 경한 정도를 보여주었다. (Fig. 4) 치수와 법랑아세포는 변화가 없었다. 그리고 구치부에서는 변화가 관찰되지 않았다. (Table 3)

제 IV 군

조사후 1일부터 4주까지 관찰한 바 지속적인 심한 변화를 나타냈다. 전체적인 변화는 제 III 군과 비

Table 2. Histopathological finding of the Group II

Day	Odontoblast			Osteodentin			Pulp		Ameloblast	
	Disarray	Vacuolar degeneration		Dentinal niche	Hyaline dentinoid		Cellular osteodentin	Inflammed		Reticular degeneration
		A.	P.		A.	P.				
1	—	—	—	—	—	—	—	—	—	
7	—	—	—	—	—	—	—	—	—	
14	—	—	—	—	—	—	—	—	—	
21	—	—	—	—	—	—	—	—	—	
28	—	—	—	—	—	—	—	—	—	
35	—	—	—	—	—	—	—	—	—	
42	—	—	—	—	—	—	—	—	—	

Note : A : Anterior teeth P : Posterior teeth — : negative, ± : suggestive, + : mild, ++ : moderate

Table 3. Histopathological finding of the Group III

Day	Odontoblast			Osteodentin		Pulp		Ameloblast
	Disarray	Vacuolar degeneration	Dentinal niche	Hyaline dentinoid	Celluar osteodentin	Inflammed	Reticular degeneration	
	A. P.	A. P.	A. P.	A. P.	A. P.	A. P.	A. P.	
1	- -	- -	- -	- -	- -	- -	- -	- -
7	- -	- -	- -	++ -	++ -	- -	- -	- -
14	+ -	+ -	+ -	++ -	+ -	- -	- -	- -
21	+ -	+ -	+ -	++ -	+ -	- -	- -	- -
28	+ -	+ -	+ -	++ -	+ -	- -	- -	- -
35	+ -	- -	+ -	- -	- -	- -	- -	- -

Table 4. Histopathological finding of the Group IV

Day	Odontoblast			Osteodentin		Pulp		Ameloblast
	Dissrray	Vacuolar degeneration	Dentinal niche	Hyaline dentinoid	Cellular osteodentin	Inflammed	Reticular degeneration	
	A. P.	A. P.	A. P.	A. P.	A. P.	A. P.	A. P.	
1	+ +	++ ++	- -	++ -	+ -	- -	- -	- -
7	+ +	+ -	++ +	++ +	+ -	- -	+ +	- -
14	+ -	+ ±	++ -	++ ±	+ -	- -	± ±	- -
21	+ -	+ -	++ -	++ -	+ -	- -	± ±	- -
28	+ -	+ -	++ -	+ -	+ -	- -	± -	- -

숫하지만 보다 심하게 나타나고 있었다. 전치부만 아니라 구치부에서도 1일, 1주에 조상아세포의 배열이 불규칙해지고 공포의 변성이 나타났고 그 이후 구치부에서는 사라졌다. (Fig. 5) 골양상아질(osteodentin)도 1주와 2주에서 보이고 있다. 그리고 기타 다른 군에서 나타나지 않은 치수의 망상 변성이 전치부와 구치부에서 나타났으며, 구치부는 4주 후에는 관찰되지 않았다. 전치부에서는 상아질벽감이 중등도로 관찰되었다. 법랑아세포에 대한 변화는 관찰할 수 없었다. (Table 4 및 Fig. 6)

IV. 총괄 및 고찰

방사선 조사로 인한 장애는 생체의 어느 부위에도 나타날 수 있으며 두경부 악성종양의 치료시 치아는 방사선에 노출되기 쉽다.

치아를 형성하는 세포는 외배엽과 중배엽에서 기원된다. 법랑질을 형성하는 법랑아세포는 외배엽에

서 기원되는 상피세포이고 상아질을 형성하는 조상아세포는 중배엽에서 기원된다. 방사선은 법랑질과 상아질을 형성하는 세포의 기능을 저하시켜 방사선 조사시 이들 경조직의 형성을 방해한다. 형성장애 정도는 방사선의 조사량 뿐아니라 그 조직기관에서의 흡수정도에도 좌우되게 된다.

Kimeldorf 등²³⁾은 성숙된 조상아세포는 매우 높은 양의 방사선을 제외하고는 비교적 저항성이 있다고 보고하였다. 그러나 미성숙된 조상아세포는 방사선 양에 따라 파괴되다가 완전히 피사가 일어난다고 보고하였고 치사량 미만의 조사에서는 정상적인 상아질의 형성이 일시적으로 정지되는 원인이 된다고 하였으며 후에 이것은 결손이나 상아질벽감을 상아질층에 만들 수 있다고 하였다. Medark 등²⁴⁾은 치수 결체조직의 일시적 부종은 침범된 부위의 조상아세포에 영구적 손상을 주게되어 상아질의 세포간 물질을 생산하지 못하게되므로 정상적인 조상아세포보다 훨씬 작게 나타나고 이 제한된 부위에서 상

아질의 형성을 정지시키는 반면에 절단면이나 기저 부위는 정상적인 상아질 형성이 진행되어 상아질에 영구적인 손상을 이루게 하여 상아질벽감을 형성하게 된다고 보고하였다. 이에 대해서는 Leist (1925)가 최초로 보고하였는데 그는 발육중인 조상아세포에 방사선을 조사한 결과 쥐의 전치에 상아질벽감이 형성되었다고 하였다. 그 후 Medark²¹⁾, Dale¹⁾, Kimeldorf²²⁾, Lindvall²⁴⁾ 등에 의해 확인되었고 본 실험에서도 4,800rads 이후의 군에서 발육중에 있는 전치부위에서 상아질벽감이 형성된 것을 보여주었으며, 이는 단일 혹은 이중의 벽감의 형태로 관찰되었다. 그리고 방사선 조사후 조상아세포에 의해 형성되는 골양상아질을 관찰할 수 있는 데 이것은 치수내에 불규칙한 형태로 조상아세포가 드물게 나타나는 것으로 특징지어진다. Burston¹⁾은 생쥐에게 방사선을 조사시켜 어떤 치수 결합조직을 유골형성세포로 변화시킬 가능성을 제시하였다. 이들은 방사선 조사후 미성숙 조상아세포의 분비기능에 변화가 생겨 정상적인 상아질 보다는 골양상아질을 형성할 수 있다고 보고하였으며, Medark등²¹⁾은 골양상아질 형성의 초기 증상은 초자질의 작은 분리된 덩어리로 나타나서 (hyaline dentinoid) 이 덩어리들은 변성된 조상아세포의 층에 의해 상아질로부터 분리되어 이 초자질 덩어리 속에 Korff's fiber가 함입되어 처음에는 세포성분이 없던 것이 덩어리가 커짐에 따라 이 비정상적 조직은 세포성분을 포함하게 되어 골양상아질로 분리워지게 된다고 하였다. Collett⁸⁾, Sweeney등²⁵⁾도 골양상아질의 형성을 보고하였다. 본 실험에서도 4,800rads 이상 조사된 군의 전치부에서 초기에는 상아질양조직을 관찰할 수 있었으며 점차 골양상아질을 관찰할 수 있었다. 이는 방사선이 치수세포에 만성자극을 계속 주게 되어 조상아세포로 분화시켜 골양상아질을 형성하는 것으로 보여진다. Kimeldorf 등은 치아에 대한 방사선의 직접적 자극에 대한 방사선학적 기전을 서술했는데, 그에 따르면 증식성 유사핵분열이 일차적으로 방해를 받고 분화중의 분비세포의 대사과정에 손상을 준다고 보고하였다. 그리고 분비과정에 있는 세포보다는 증식 혹은 분화중에 있는 세포가 방사선에 더 민감한 것 같다고 하였다. 본 실험에서는 4,800rads 조사 이후의 군에서 조상아세포의 공포변성이 관찰된 것으로 보아 이는 방사선 조사에 의한 대사과정의 손상으로 조상아세포의 분비기능에 장애가 온 것으로 사료된다.

그리고 법랑아세포는 보다 적게 영향을 받는데,

더 많은 양의 조사를 받게 되면 후에 법랑질 형성을 못하게 될 수도 있다고 보고되고 있다.¹⁾ 본 실험에서도 법랑질세포에는 전혀 변화가 없었다. 한편 Dale¹⁾은 다른 조사자들과는 달리 유일하게 상아질형성 과정보다는 법랑질 형성과정이 더 방사선에 예민하다고 보고하였다.

그리고 Medark²¹⁾은 치수에 부종과 액화성 피사를 일으킨다고 보고하였고, Poyton²³⁾은 방사선 자극은 치수의 변성, 혹은 퇴화를 가져올 수 있다고 발표하였으며, Leist는 치수의 망상변성을 관찰하였다고 보고하였으며, 본 실험에서는 7,200rads를 조사한 군에서 전치부와 구치부에서 망상변성을 관찰할 수 있었다.

V. 결 론

저자는 백서 68마리를 대조군 및 3개 실험군으로 나누어, 4회에 2,400rads, 8회에 4,800rads, 그리고 12회에 7,200rads의 Co-60 방사선을 각각 분할 조사하고 그 치아에서의 병리조직학적 변화를 비교 관찰하여 다음과 같은 결론을 얻었다.

1. 2,400rads 조사군에서는 대조군과 유의차가 없는 조직학적 소견을 보였다.
2. 4,800rads 이상 조사한 군에서는 전치부에서 조상아세포의 배열이 불규칙하고 공포변성이 관찰되었고, 골양상아질의 형성 및 상아질 벽감이 나타났다.
3. 전치부에서는 방사선에 전형적인 조직반응을 보였으나 성숙된 구치부에서는 특이한 변화를 관찰할 수 없었다.
4. 상아질 형성 과정에서 법랑질의 경우보다 더 방사선에 민감한 것으로 나타났다.

참 고 문 헌

1. Blozis, G.G., and Robinson, J.E.: Oral tissue changes caused by radiation therapy and their management, *Dent. Clin. North Am.*, 12:643-656, 1968.
2. Brown, W.E., and Mich, A.A.: Oral manifestations produced by early irradiation, Report of a case, *J.A.D.A.*, 38:754-757, 1949.
3. Burstone, M.S.: The effect of radioactive phosphorus upon the development of the

- teeth and mandibular joint of the mouse, *J.A.D.A.*, 41:1-18, 1950.
4. Byrne, J.J.: The effect of ionizing irradiation on the developing maxilla and mandible, *Am. J. Ortho.*, 47:646-660, 1961.
 5. Carl, W., Schaaf, N.G., and Chen, T.Y.: Oral care of patients irradiated for cancer of the head and neck, *Cancer* 30:448-453, 1972.
 6. Chase, L.P., Toto, P.D., and Magalotti, M.F.: Radiation induced changes in the epithelium to the buccal mucosa, *J. Dent Res.*, 40:925-935, 1961.
 7. Coady, J.M., Santangelo, M.O., and Toto, P.D.: Gamma-irradiated mouse incisor, *J. Dent. Res.*, 46:681-685, 1967.
 8. Collett, W.K., and Thonard, J.C.: The effect of fractional radiation on dentinogenesis in the rat, *J. Dent. Res.*, 44:84-90, 1965.
 9. Dale, P.P.: The effect of X-ray irradiation on the rat incisor, *J. Dent. Res.*, 32:117-125, 1953.
 10. Elzay, R.P., Levitt, S.H., and Sweeney, W. T.: Histologic effect of fractionated doses of selectively applied megavoltage irradiation on the major salivary glands of the albino rat, *Radiology*, 93:146-152, 1969.
 11. English, J.A., Schlack, C.A., and Ellinger, F.: Oral manifestations of ionizing radiation (II. Effect of 200kv. X-ray on rat incisor teeth when administered locally to the head in the 1,500R. dose range), *J. Dent. Res.*, 33:377-388, 1954.
 12. English, J.A.: Radiation biology pertinent to dentistry, *J.A.D.A.*, 70:1442-1448, 1965.
 13. Evans, J.C., and Ackerman, L.V.: Irradiated and obstructed submaxillary salivary glands simulating interval lymph node metastasis, *Radiology*, 62:550-555, 1954.
 14. Frank, R.M., Herdly, J., and Philippe, E.: Acquired dental defects and salivary gland lesions after irradiate for carcinoma, *J.A. D.A.*, 70:869-883, 1965.
 15. Gowgiel, J.M.: Experimental radioosteonecrosis of the jaws, *J. Dent. Res.*, 39:176-197, 1960.
 16. Gowgiel, J.M.: Eruption of irradiation-produced rootless teeth in monkeys, *J. Dent. Res.*, 40:538-547, 1971.
 17. Goepp, R.A., and Fitch, F.W.: Radiation effects on oral epithelium in mice, *J. Dent. Res.*, 48:641-645, 1969.
 18. Goldman, L., Gray, J.A., Goldman, J., Goldman, B, and Heyer, R.: Effect of laser beam impacts on teeth, *J.A.D.A.*, 70:601-606, 1965.
 19. Hartley, J.L., Zellmer R.W., Rich, E.D., and Harris, N.O.: Method of determining radiation dosage by monitoring detail gold restorations, *J.A.D.A.*, 65:746-751, 1962.
 20. Horn, Y., Markitziu A., and Ulmansky, M.: Effect of single versus fractionated doses of X-radiation on incisors in rats, *J. Dent. Res.*, 54:378-383, 1975.
 21. Kariol, M., and Walsh, R.F.: Dental cares T.J.: The radiobiology of teeth, *Radiation Res.*, 20:518-540, 1963.
 22. Kimeldorf, D.J., Joner, D.C., and Castanera, T.J.: The radiobiology of teeth, *Radiat. Res.*, 20:518-540, 1963.
 23. Kinersly, T., Jarabak, J.P., Phatak, N.H., and DeMent, J.: Laser-induced microperforations in teeth sections, *J. Dent. Res.*, 45: 199-203, 1966.
 24. Lindvall, A.M., Omnell, K.A., and Schildt, B.E.: The effect of roentgen irradiate on the formation of enamel and dentin in maxillary rat incisors, *Scan. J. Dent. Res.*, 80:253-263, 1972.
 25. Lobene, R.R., and Fine, S.: Interaction of radiation with oral hard tissues, *J. Pros. Dent.*, 16:589-597, 1966.
 26. Marciani, R.D., and Plezia, R.A.: Osteoradionecrosis of mandible, *J. Oral Surg.*, 32: 435-440, 1974.

27. Markitziu, A., Horn Y., and Ulmanky, M.: Effect of single versus fractionated doses of x-radiation on developing molars in rats, *J. Dent. Res.*, 53:637-640, 1974.
28. Matsun, J.E., Patterson, S.S., Kafrawy, A.H., Hornback, N.B., and Shidnia, H.: Effect of Cobalt-60 radiation on response to endodontic therapy in monkeys, *Cancer*, 42:2581-2590, 1978.
29. Medark, H., Weinreb, M., Sicher, H., Weinmann, J.P. and Schour, I.: The effect of single doses of irradiation upon the tissue of the upper rat incisor, *J. Dent Res.*, 31: 559-574, 1952.
30. Meyer, I. et al.: A comparison of the effect of 200KV radiation and Cobalt 60 radiation on the jaws and dental structures of white rat preliminary report, *Oral Surg.* 15:1098-11, 1962.
31. Nickens, G.E., Patterson, S.S., El-Kafrawy, A.H., and Hornback, N.B.: Effect of Cobalt-60 radiation on the pulp of restored teeth, *J.A.D.A.*, 94:701-704, 1977.
32. Poyton, H.G.: The effects of radiation on teeth, *Oral Surg.*, 26:639-646, 1968.
33. Robinson, J.E.: Dental management of the oral effect of radiology, *J. Pros. Dent.*, 14: 582-587, 1964.
34. Sandstrom, N.F., and Goepf, R.A.: Radiation induced epithelial-submucosal separation, An electron and light microscopical investigation, *J. Dent. Res.*, 56:1383-1390, 1977.
35. Shafer, W.G.: The effect of single and fractionated doses of selectively applied x-ray irradiation on the histologic structure of the major salivary glands of the rat, *J. Dent. Res.*, 32:797-806, 1953.
36. Shannon, I.L., Wescott, W.B., Starcke, E.N., and Mira, J.: Laboratory study of Cobalt-60 irradiated human dental enamel, *J. Oral Med.*, 33:23-27, 1978.
37. Sognnas, R.F., and Shaw, J.H.: Salivary and pulpal contributions to the radiophosphorus uptake in enamel and dentin, *J.A.D.A.* 44:489-505, 1952.
38. Sweeney, W.T., Elzay, R.P., and Levitt, S.H.: Histologic effect of fractionated doses of selectively Applied ⁶⁰Co irradiation on the teeth of Abino rats, *J. Dent. Res.*, 56:1403-1407, 1977.
39. 김광식: 방사선 조사가 백서구강점막에 미치는 영향에 관한 실험적 연구. *대한치과의사협회지*, 18: 955-962, 1980.
40. 김규식: 방사선 조사가 타액선 조직에 미치는 영향에 관한 실험적 연구. *대한치과의사협회지*, 15: 667-670, 1977.
41. 양성익: 방사선 조사가 백서 설조직에 미치는 영향에 관한 실험적 연구. *대한치과의사협회지*, 17: 361-370, 1979.
42. 이기식: Cobalt-60이 발육치배조직에 미치는 영영향에 관한 실험적 연구. *대한악안면방사선학회지*, 6: 33-38, 1976.
43. 이정석, 최성근, 박동수, 김광주: 두경부 방사선치료로 파생된 치아우식증의 임상적 고찰. *치과연구*, 8: 59-63, 1980.

ABSTRACT

AN EXPERIMENTAL STUDY ON THE EFFECTS OF COBALT-60 RADIATION OF THE TEETH OF THE RAT

Chan Young Lee

*Department of Dental science, The Graduate School, Yonsei University
(Directed by Prof. Chung Suck Lee, D.D.S., Ph. D.)*

This study was undertaken to compare the histopathological effects of the fractionated doses of 2,400, 4,800 and 7,200 rads of Cobalt-60 irradiation on the teeth of the sixty eight rats (Wester strain), weighing approximately 130gm.

They were divided into four groups; no irradiation as a control (Group I) and others (Group II, III, and IV) which received different doses of radiation using 1.25 Mev RAC-120 Cobalt-60 Teletherapy Unit with exposure dose rate 69 rads/min, TSD 80cm.

Experimental animals received 600 rads every three days until the total dosage of their groups were reached.

Experimental animals were sacrificed at the 1st day, 1st, 2nd, 3rd, 4th, 5th and 6th week irradiation.


The following histopathologic findings were obtained:

1. The Group II, received 2,400 rads, showed no histopathologic changes essentially same as those of the control Group.
2. In the Groups III and IV, received 4,800 rads and 7,200 rads, disarray of the normal palasading arrangement of the odontoblastic cells, vacuolar degeneration in the odontoblastic layer, osteodentin and dentinal niches in the anterior teeth were observed.
3. There were no distinct changes in the posterior teeth in the Groups III and IV.
4. The ameloblast cells seemed to be less sensitive to radiation damage than the odontoblast cells.

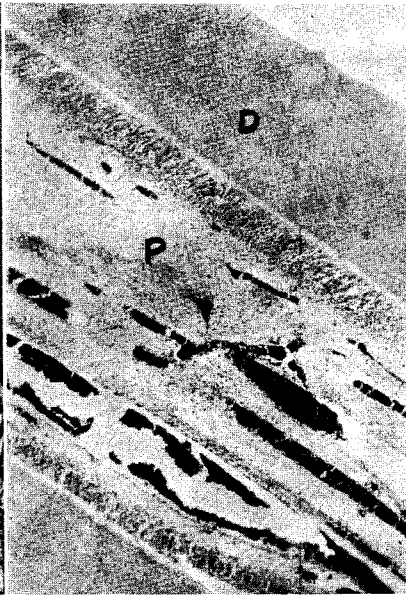EXPLANATION OF FIGURES

- Fig. 1. Control Group, showing the normal histologic findings (H-E stain, X 200).
- Fig. 2. Group II, 4 weeks after irradiation, showing the nearly same histopathologic findings as those of control Group (H-E stain, X 100).
- Fig. 3. Group IV, 1 week after irradiation, showing the osteodentin in the pulp tissue (H-E stain, X 200).
- Fig. 4. Group IV, 2 weeks after irradiation, showing the dentinal niches (H-E stain, X 400).
- Fig. 5. Group II, 4 weeks after irradiation, showing the vacuolar degeneration in the odontoblastic layer (H-E stain, X 400).
- Fig. 6. Group III, 1 week after irradiation, showing the normal reduced enamel epithelium (H-E stain, X 400).
- D : Dentin
Ob : Odontoblast
P : Pulp
OD : Osteodentin
DN : Dentinal niche
Ab : Ameloblast
Es : Enamel space

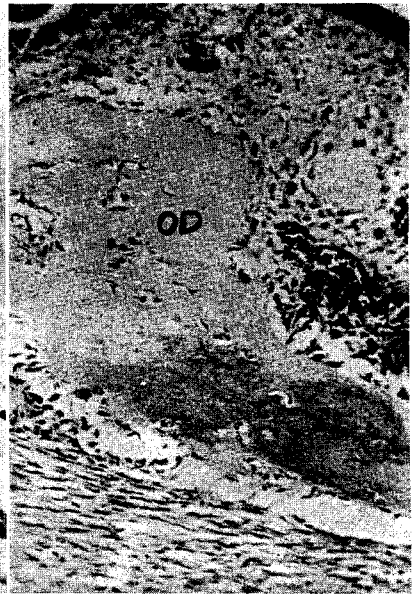논문 사진부도



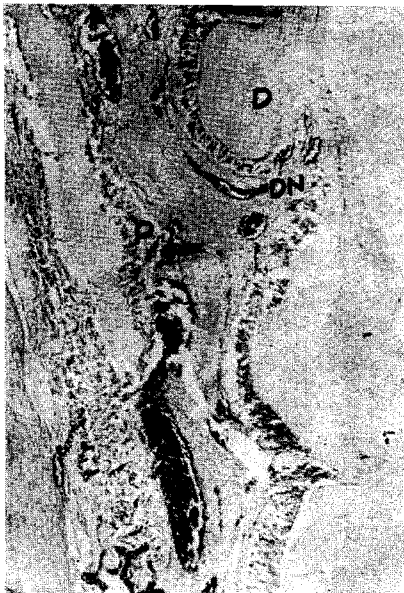1



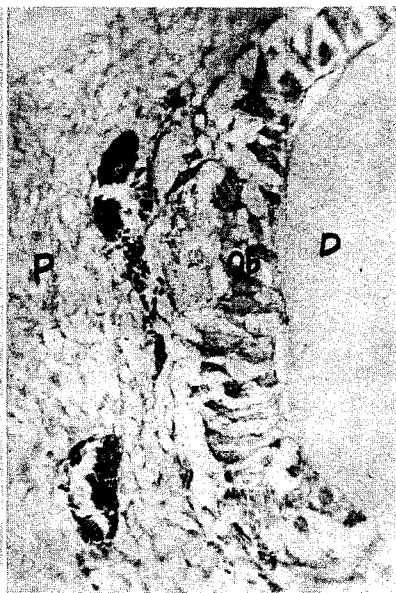
2



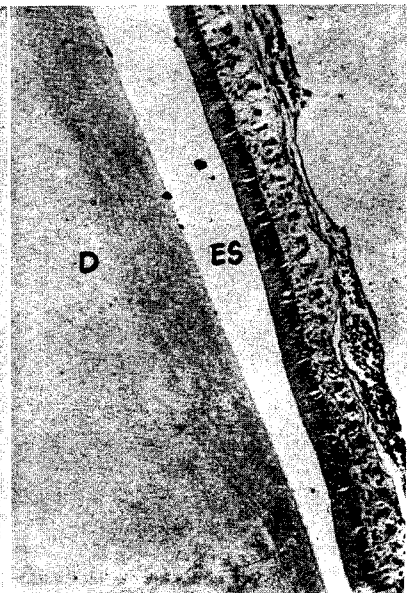
3



4



5



6