

파노라마방사선사진에 있어서 상층면적에 관한 연구

연세대학교 치과대학

朴 昌 緒 · 金 漢 平

I. 서 론

의과방사선학분야에서 인체부위를 특수촬영하는데에 이용된 평면단층촬영술인 일반단층촬영술의 원리는 선택된 층 밖에 있는 구조물의 영상은 흐려지게 하고 초점에 있는 부위의 상을 필름에 선명히 기록하게 한다. 치과방사선학분야에서는 평면층보다는 곡면층을 촬영하고 회전축은 촬영하려는 조직층 밖에 있도록 응용하였다.¹⁾

Paatero^{2), 3), 4)}는 곡면체의 검사를 위한 촬영술식을 고안한 후 1개의 동심축과 2개의 편심축을 갖는 pantomogram을 제작하였고 이를 개선하여 3개의 회전축을 갖는 Orthopantomograph를 개발하였다.

Watson⁵⁾ 등에 의해 제작된 Rotagraph는 관두부 카세트일체는 고정되고 피사체만 회전하도록 설계되었다.

또한 Hudson⁶⁾ 등은 곡면단층촬영술과 slit scanning의 원리를 이용하여 피사체는 고정된 상태에서 촬영되는 Panorex의 원형을 개발하였다.

Panorex는 2개의, Orthopantomograph는 3개의 회전축을 사용하는데 비하여 근래에 개발된 GE-3000은 치궁을 따라서 지속적으로 이동하는 회전축을 갖고있다.⁷⁾

곡면단층촬영술의 원리를 이용하는 파노라마방사선촬영장치에서 선택된 층에서의 구조물의 영상은 뚜렷히 기록되는데 Graber⁸⁾는 이 층을 상층면적(focal trough)이라고 명명하고 폭이 13mm~19mm 정도가 된다고 보고하였다. 피사체가 상층면적에서 이탈될 수록 피사체의 방사선상은 흐려지거나 변형

되어 나타난다. 제작회사에 의해 제공된 수학적이고 물리적인 술식에 근거를 두고있는 파노라마방사선촬영장치의 상층면적을 고찰하므로써 방사선사진상에 나타날 수 있는 고유의 변형, 왜곡 및 흐릿함 등이 이해되고 정상적인 필름판독에 도움이 된다.

본 연구의 목적은 새롭게 개발된 지속적 이동형 회전축을 가진 Panex-EC방사선촬영장치를 사용하여 실험적으로 상층면적 및 수직·수평 변화율을 측정 분석함으로써 방사선촬영장치의 임상적 활용 및 방사선사진 판독에 보다 정확성을 기하고자 함에 있다.

II. 연구자료 및 방법

가. 연구자료

두께 10mm의 플라스틱판을 사용하여 제작된 모형판에 직경 2mm의 구멍을 간격 5mm로 만들어, 원형 두부의 직경이 5mm, 길이가 10mm인 낫쇠 핀이 일치되어 들어가도록 한다. 모형판에 와지주 고정장치와 동일한 모형판 고정장치를 제작하여 부착시켰다. (사진 1-가)

모형판과 모형판 고정장치는 방사선투과성으로 이것이 조절나사에 의해 전후로 이동되어 잘. 이 모형판상에 꽂힌 낫쇠 핀의 위치가 그래프지상에 재현될 수 있도록 하였으며, 낫쇠 핀은 충분한 강도를 갖고있어서 변형이 없을 뿐 아니라 방사선사진상에서 선명도를 관찰하고 크기를 비교적 정확히 측정할 수 있도록 제작하였다. (사진 1-나)

이번 실험에 사용한 방사선촬영장치는 모리다회사제 Panex-EC로서 관전류 7mA, 관전압 85KVP, 노출시간 15초, 4인치×10인치 크기의 후지필름과

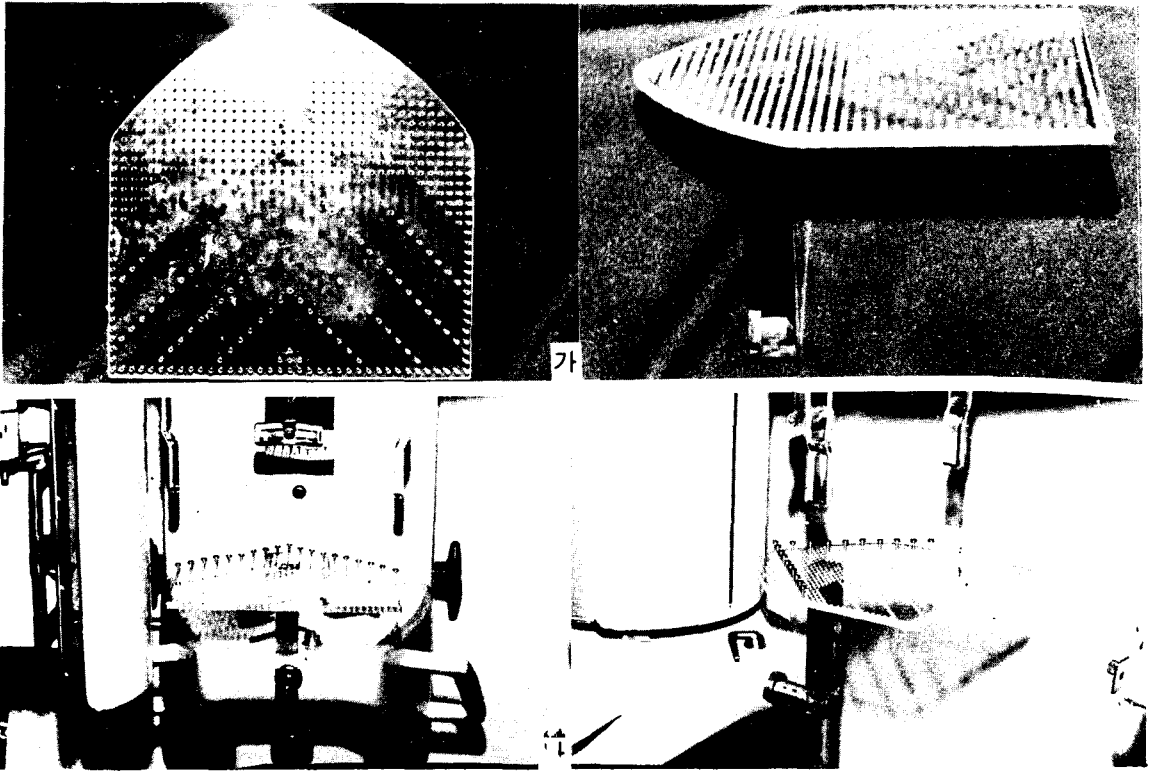


사진 1-가. 5mm 간격으로 구멍이 뚫린 플라스틱 모형판.
 나. Panex-EC 촬영장치에 장착된 플라스틱 모형판.

Kyokko MS 이중증감판을 사용하였다. 필름의 상은 Fuji-RN3 자동현상기를 사용하여 3분 30 동안에 현상, 정착, 수세 및 건조가 완료된 필름을 얻었다.

나. 연구방법

모형판을 환자의 교합면 높이에서 바닥과 평행, 되게하고 판의 정중선을 촬영장치의 정중선에 일치시켰으며, 6~19개의 핀을 꽂고 모형판 고정장치에 연결된 촬영장치의 조절나사를 이용하여 눈금에 따라 +20mm 내지 -20mm까지 5mm씩 판을 이동시켜 촬영하였다. 선택된 664개의 핀 방사선상을 보기 위해서 48장의 방사선필름이 촬영되었다. (사진 2)

필름은 4명의 관찰자 즉 치과방사선전공의, 일반치과의사, 치과방사선기사 및 치과대학생에 의해서 판독되었으며 사전에 이들에게 관찰시에 필요한 판정기준을 설명하였다. 실험적으로 필름을 사용하여 얻은 견본과 비교하여 규격화된 조명에서 각 관찰자는 선명도를 평가하였다.

각 핀의 방사선상은 선명도에 따라 세 등급으로 구별하였는데 가장 선명한 상을 2, 태두리가 선명한 상을 1, 부분명한 상은 0으로 하였다. 개개의




사진 2. 낫쇠 핀의 방사선상을 보여주는 완성된 필름.

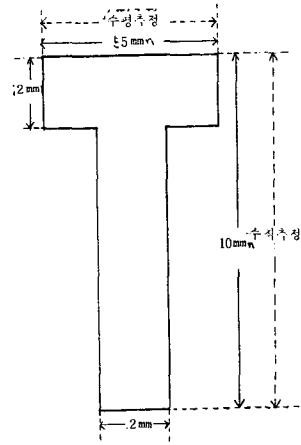


그림 1. 낫쇠 핀의 실측치와 측정방향.

핀 점수는 각 관찰자에 의해서 관독된 점수의 합산으로서 0~8이었다.

관독된 점수의 합이 4 점이상인 핀만을 계측대상으로 하였으며 수직측정은 핀의 두부 상단에서 핀 하단까지 수평측정은 핀 두부의 폭경을 Boley gauge로서 1/10mm까지 측정하였다. (그림 1)

III. 연구 성적

표 1은 관독된 점수의 합에 따른 상의 수 및 백분율을 보여주고 있으며, 관독된 점수의 합이 8인 것은 전체 664개의 핀중 25.9%를 차지하며 4명의 관찰자 모두가 상이 선명하다고 판단한 것이다. 관독된 점수의 합이 4이상인 것은 전체의 핀중 71.3%를 차지하며 적어도 상의 테두리가 분명하다고 판단된 핀으로만 구성된 것이다.

표 1. 선명도에 따른 상의 수와 백분율.

관독된 점수의 합	상의 수	백분율(%)	
0	69	10.4	
1	24	3.6	
2	20	3.0	
3	78	11.7	
4	76	11.5	71.3
5	80	12.1	
6	64	9.6	
7	81	12.2	
8	172	25.9	
	664	100	

모든 관독자에 의해 그 상이 선명하다고 판단되어 8 점을 얻은 핀에 의해서 이루어진 상층면적을 고찰해 볼 때에 전방부위에서는 관찰되지 않았고 후방부위의 폭은 최고 약 35mm를 나타내면서 양측으로 어느정도 대칭을 이루었다.

표 2. 수정된 상층면적내에 위치한 핀의 측정치, 확대율 및 확대율의 범위.

	관독된 점수의 합	상의 측정		상확대율		상확대율의 범위(%)
		최소(mm)	최대(mm)	최소(%)	최대(%)	
수 직	8	10.8	12.9	+ 8	+29	17
	≥ 6	10.8	13.1	+ 8	+31	23
	≥ 4	10.7	13.4	+ 7	+34	27
수 평	8	3.7	7.3	-26	+46	72
	≥ 6	3.1	7.3	-38	+46	84
	≥ 4	2.9	8.0	-42	+60	102

로 어느정도 대칭을 이루었다.

관독된 점수의 합이 4 이상인 핀에 의해서 이루어진 상층면적은 중앙 전방부위의 폭은 약 5mm이하이고 후방부위의 폭은 최고 약 60mm를 나타내면서 양측으로 어느정도 대칭을 이루었다. (그림 2)




그림 2. 선명도 8 및 4 이상인 핀에 의해 이루어진 상층면적. 실선은 점수 8, 점선은 점수 4 이상인 핀에 의해 이루어진 상층면적으로서 평탄한 외형을 나타내기 위하여 상층면적의 테두리가 약간 수정되었다.

수정된 상층면적내에서 선명도 8, 6 이상 및 4 이상을 얻은 핀을 방사선사진상에서 수직 및 수평 방향에서의 최소와 최대측정치, 확대율, 확대율의 범위등을 산출한 것은 표 2와 같다.

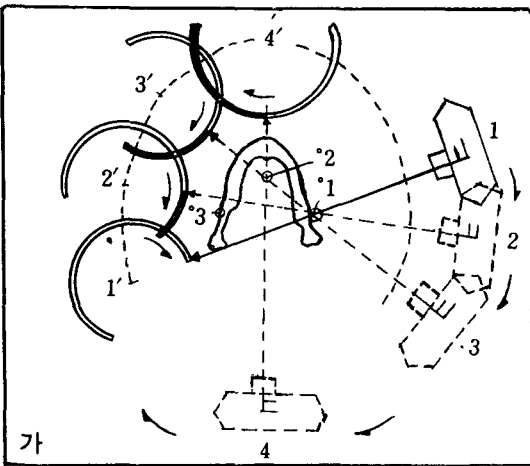
선명도 8 및 4 이상인 핀에 의해 이루어진 상층면적내에서의 상확대율의 범위는 수직측정에서 17% 및 27%이고 수평측정에서 72% 및 102%이었다.

IV. 총괄 및 고찰

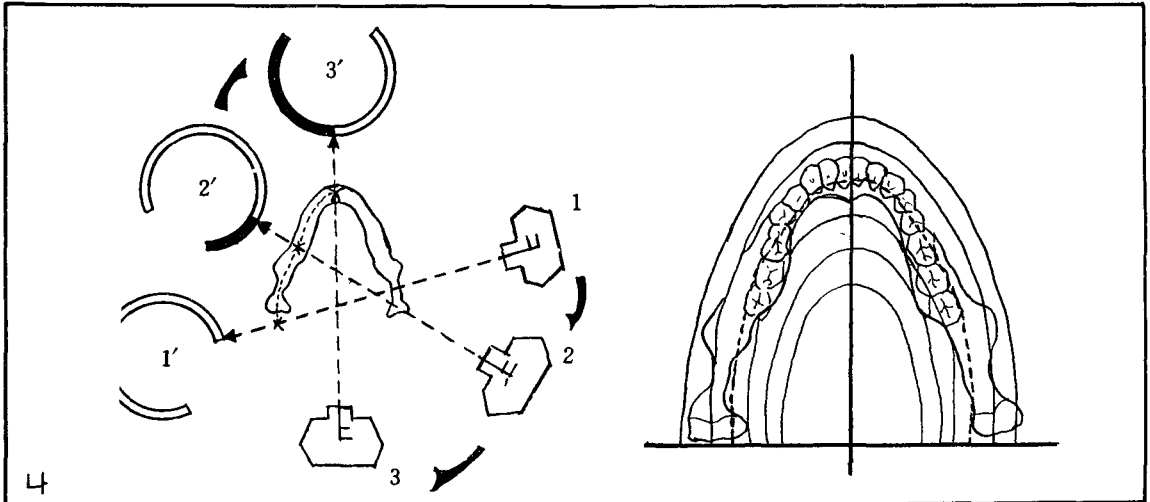
파노라마방사선상에는 선명함과 세밀성이 어느정도 소실된 고유의 변형이 있다는 것은 이미 알려진

사실이며, 또한 각 촬영장치의 원리를 이해하는 것은 이의 임상적 응용에 도움이 된다. (그림 3)

Hudson⁶⁾ 등은 수학적으로 Panorex의 상층을 계산하였으며 Kite⁸⁾ 등은 금속나사와 선을 사용하여 Panorex 필름상에서 선상왜곡의 특징을 연구하였다. Tammisalo^{20, 21, 22)} 와 Nieminen²²⁾ 은 Orthopantomograph의 상층폭을 계산하여 악궁의 전방부위에서 5mm, 후방부위에서 16mm인 것을 보고하였다. Updegrave²³⁾ 는 나사를 두개골 발치와내에 위치시켜 나타나는 변형을 연구하였다. Bruggemann²⁾ 은 Panorex에서 건조두개골에 0.35gauge wire와 환자의 wax bite model을 이용한 연구에서 수직변형은 치궁을 통해서 항상 일정하나 수평변형은 보다 크다고 보고하였다. Yammane²⁵⁾ 등은 상재생의 정확성이 하악위치에 의해서 영향을 받는 것을 알았다.



가



나

그림 3-가. 3개의 회전축을 구비한 Orthopantomograph.

나. 지속적 이동형의 회전축을 구비한 GE-3000과 축에 의한 왜도

Brown¹⁾ 등은 Panorex에서 핀 고정장치를 사용하여 상층면적이 U자 형태이며, 폭이 14mm~24mm인 것을 보고하였다. Jung⁷⁾ 은 Panorex와 Orthopantomograph에서 금속공을 사용하여 두 기계의 상층면적을 고찰하였다. Lund^{9, 10, 11)} 등은 Panorex, Orthopantomograph 및 GE-3000에서 Plexiglass판을 사용하여 상층면적을 고찰하고 이 결과를 240명 환자의 치아위치와 비교하였다.

국내에서는 주로 Orthopantomograph로 실험하였으며, 김²⁷⁾ 이 성인남자 130명을 대상으로 상악동을 관찰하였고, 김²⁶⁾ 은 성인 30명을 대상으로 구강내에 계측용 금속선을 장착시켜 수평확대율을 산출하였는데 전치부위에서는 10% 감소, 대구치부위에서는 12~24%의 증가가 있다는 것을 발표하였다. 이²⁸⁾ 는 인위적으로 피사체를 상층에서 이탈시켜 상조성 관계를 비교 연구하였다. 이²⁹⁾ 는 건조두개골에 방사선 불투과성 물질을 부착시켜 상의 변화율을 산출하였으며, 안²⁸⁾ 은 건조두개골에서 특정치아의 치경부와 치근단부에 방사선 불투과성 물질을 고정시켜 변화율을 산출하였다.

본 실험에서 선명도 8인 핀에 의해 이루어진 상층면적은 전방부위에서는 형성되지 않았으며 후방부위의 폭은 최고 약 35mm까지 보여주면서 양측으로 어느정도 대칭을 이루었다. 선명도 4 이상인 핀에 의해 이루어진 상층면적은 중앙 전방부위의 폭은 약 5mm이하이고 후방부위의 폭은 최고 약 60mm로서 양측으로 어느정도 대칭을 이루었다. 선명도가 다소 감소하더라도 방사선상은 진단학적 가치가

있으므로 적어도 테두리가 선명히 보이는 핀까지 포함시킨 상층면적은 고찰해 볼 필요가 있었다. 실제 파노라마방사선촬영장치에 관한 두부카세트일체는 구치부위보다 전치부위를 촬영시에 좀더 천천히 회전하는데, 이것은 환자의 경추가 방사선속을 흡수하게 되므로 좀더 많은 방사선량이 필요하기 때문이다.¹⁰⁾ 이 경추에 의해 흡수되는 방사선량은 본 실험에서 제거되지 않았으므로 중앙에 위치한 핀은 편측에 위치한 핀보다 더 많이 방사선속에 노출되어져 중앙에 위치한 핀의 방사선상은 전반적으로 어둡게 나타나서 불분명하게 판독자에게 관찰될 수도 있었을 것이다. 따라서 본 실험에서 상층면적의 전방부위의 폭은 실제 임상에서 보다 어느정도 적게 나타난 것으로 사료된다.

상층면적내에서 선명도 8과 4 이상인 핀의 수직방향에서의 상확대율의 범위는 각각 17%, 27% 이었다. 피사체를 상층면적내에 정확히 위치시킬 경우에 Panex-EC의 회전축은 치궁을 따라서 지속적으로 이동하여 피사체에 대한 필름 및 방사선원 간의 거리는 항상 일정하게 유지되므로 상층면적내에 있거나 근접한 위치에 있는 피사체의 수직확대는 균일하다. 이외에 수직확대에 영향을 미치는 인자는 방사선원에서 나오는 방사선속이 후두부, 치아 및 그 주위조직과 중복되는 것을 피하기 위하여 $\pm 8^\circ$ 의 사출각도에 의해서도 기인되었다.¹¹⁾

수정된 상층면적내에서 선명도 8, 6 이상 및 4 이상인 핀의 수평확대율범위는 각각 72%, 84%, 102%로서 Lund¹⁰⁾ 등이 보고한 GE-3000의 56%, 64%, 66%보다 큰 것을 고찰하였으며 이 두 기계에서 수평확대율범위의 차이는 수평확대율의 최대치는 서로 근사하나 최소치가 Panex-EC에서 적게 나타나므로 기인되었다. 선명도가 감소한 핀까지 포함시켜 이루어진 상층면적은 보다 넓어지므로 상확대율범위는 수직·수평방향에서 모두 증가되며 특히 수평확대율범위의 증가가 보다 컸었다. 따라서 Panex-EC의 상층면적내에서 필름쪽에 위치한 피사체는 관두부쪽에 위치한 피사체에 비해서 방사선상에 크게 축소되는 것을 알 수 있었다. 파노라마방사선촬영장치에서 상의 수평확대는 수직확대에 영향을 미치는 동일한 인자외에 필름의 자전속도에 의해서도 영향을 받는다.^{12, 13)} 필름이 보호판 후방에서 너무 빠르게 자전하면 너무 넓은 부위의 필름이 피사체를 위해서 노출되어져 피사체의 방사선상이 확대되며 반대로 필름의 자전속도가 느리면 상은 축소

된다.

V. 결 론

저자는 파노라마방사선촬영장치의 상층면적을 연구하는데 있어서 모리다회사제 Panex-EC를 사용하여 6~19개의 늦쇠 핀을 꽂은 플라스틱 모형판을 촬영한 48장의 방사선사진상을 4명의 관찰자에게 판독을 의뢰한 결과를 분석하여 다음과 같은 결론을 얻었다.

1. 가장 높은 선명도에 의해 이루어진 상층면적은 전방부위에서 연속되는 상을 나타내지 않았다.
2. 선명도가 어느정도 감소한 상태에서 이루어진 상층면적은 양측으로 연속되어 대칭을 이루었으며 특히 후방부위에서 폭이 증가하였다.
3. 선명도가 감소할 수록 상확대율범위는 증가하였으며 특히 수직확대율범위의 증가보다 수평확대율범위의 증가가 보다 컸다.

참 고 문 헌

1. Brown, C.E., Jr., Christen, A.C., and Jerman, A.C.: Dimensions of the focal trough in panoramic radiography, J.Am.Dent. Assoc., 84:843-847, 1972.
2. Brueggemann, R.T.: Evaluation of the panorex unit, Oral Surg., 24:348-358, 1967.
3. Christen, A.G., and Segereto, V.A.: Distortion and artifacts encountered in panorex radiography, J.Am. Dent. Assoc., 77:1096-1101, 1968.
4. Graber, T.M.: Panoramic radiography in dentistry, J.Can. Dent. Assoc., 31:158-173, 1965.
5. Hudson, D.C., Kumpula, J.W., Dickson, G.: A panoramic dental x-ray machine, U.S. Armed Forces Med. J., 8:46-55, 1957.
6. James, E.P.: Principles and function of the orthopantomograph, Oral Surg., 24(1):41-49, 1967.
7. Jung, T.: Die wiedergabe der frontzahnregion auf panorama-schicht-aufnahmen, Dtsch. Zahnarztl., 2, 27:972-977, 1972.

8. Kite, O.W., et al.: Radiation and image distortion in the panorex x-ray unit, *Oral Surg.*, 15:1201-1210, 1962.
9. Lund, T.M., and Manson-Hing, L.R.: A study of the focal troughs of 3 panoramic dental x-ray machines. Part I. The area of sharpness. *Oral Surg.*, 39:318-328, 1975.
10. Lund, T.M., and Manson-Hing, L.R.: A study of the focal troughs of 3 panoramic dental x-ray machines. Part II. Image dimensions, *Oral Surg.*, 39:647-653, 1975.
11. Lund, T.M., and Manson-Hing, L.R.: Relations between tooth positions and focal troughs of panoramic machines, *Oral Surg.*, 40:285-293, 1975.
12. Manson-Hing, L.R.; Advances in dental pantomography: The GE-3000, *Oral Surg.*, 31:430-438, 1971.
13. Nyström, O., and Welander, U.: Image producing geometry and tomography in roentgenologic narrow beam methods, *Swed. Dent.*, 64:641-655, 1971.
14. Paatero, Y.V.: A new tomographical method for radiographing curved outer surfaces, *Acta Radiol.*, 32:177-184, 1949.
15. Paatero, Y.V.: Method of and apparatus for medical purposes, U.S. Patent No.2, 684, 446, 1954 (Application 1950).
16. Paatero, Y.V.: Pantomography in theory and use, *Acta Radiol.*, 41:321-335, 1954.
17. Paatero, Y.V.: Geometrical study on possibilities of making double-eccentric pantomograms with a single exposure, *Soum. Hammaslaak. Toim.*, 50:36-43, Supp II, 1954.
18. Paatero, Y.V.: Pantomography and orthopantomography, *Oral Surg.*, 14:947-953, 1961.
19. Rowse, C.W.: Notes on interpretation of the orthopantomogram, *Brit. Dent. J.*, 130:425-434, 1971.
20. Tammissalo, E.H.: The dimensional reproduction of the image layer in orthopantomography, *Soum. Hammaslaak. Toim.*, 60:2-12, 1964.
21. Tammissalo, E.H.: Determination of the form of the image layer and calculation of its location within the object in conventional and simultaneous orthopantomography, *Soum. Hammaslaak. Toim.*, 60:14-22, 1964.
22. Tammissalo, E.H., and Nieminen, T.: The thickness of the image layer in orthopantomography, *Soum. Hammaslaak. Toim.*, 60:119-126, 1964.
23. Updegrave, W.J.: The role of panoramic radiography in diagnosis, *Oral Surg.*, 22:49-57, 1966.
24. Watson and Sons, et al.: Rotagraph for rotary tomography of the skull, Publication 580, Wembly, England.
25. Yamane, G.M., and Biewald, K.H.: Image distortion in panoramic dental radiography. IADR reprinted abstracts March, 1968. p162.
- 26) 김한평 : Orthopantomograph에 있어서 상의 수평확대에 관한 연구, *대한악안면방사선학회지*, 4(1) : 39-44, 1974.
- 27) 김현주 : Orthopantomograph에 의한 악안면에 관한 연구, *대한악안면방사선학회지*, 1(1) : 303-309, 1971.
- 28) 안형규 : Orthopantomograph에 있어서 치근부상의 변화에 관한 연구, *대한악안면방사선학회지*, 9(1) : 19-23, 1979.
- 29) 이기백 : Orthopantomograph에서 image layer와 상조성 관계에 대한 연구, *대한악안면방사선학회지*, 6(1) : 41-46, 1976.
- 30) 이기훈 : Orthopantomograph에 있어서 상의 변화에 관한 연구, *대한악안면방사선학회지*, 8(1) : 29-38, 1978.

—ABSTRACT—

THE STUDY OF THE FOCAL TROUGH IN PANORAMIC RADIOGRAPH

Chang Seo Park, Han Pyong Kim

Department of Dental Science, Graduate School, Yonsei University

In the study of the focal trough of panoramic radiograph, using the Moritta compony Panex-EC a series of 48 exposures were taken with the 6~18 brass pins placed in the holes of the plastic model plate, then eveluated by 4 observers. The author analyzed the focal trough defined by the sharpness criteria and calcauted the vertical and horizontal magnification range in the corrected focal trough.

The results were as follows;

1. Continuous focal trough was not defined in the anterior region using a very high degree of sharpness.
2. As degree of sharpness used in the analysis became less, focal trough was continuous in the anterior and posterior regions, symmetrized bilaterally, and the widths of the focal trough increased more in the posterior region.
3. As sharpness criteria were reduced, the percentage range of image magnification increased on both vertical and horizontal magnification, and especially the percentage range of horizontal magnification was greater than that of vertical magnification.