

術後性上顎囊腫의 放射線學的 研究

서울대학교 齒科大學 齒科放射線學敎室

林允植 · 朴兌源

一 目 次

- I. 緒 論
- II. 研究資料 및 方法
- III. 研究成績
- IV. 總括 및 考按
- V. 結 論
- 參考文獻
- 英文抄錄
- 寫眞附圖

I. 緒 論

術後性上顎囊腫은 上顎洞炎에 對한 根治手術後 나타나는 晩發性合併症으로서 術後性頰部囊腫 또는 術後性上顎洞囊腫等으로도 불리운다. 이 囊腫은 1927年 久保에 의해 처음 報告, 命名된 以來 臨床統計學的 研究^{8)~14)}, 病理組織學的 研究^{19), 21), 22)}, 放射線學的 研究^{6), 7), 15), 18)} 等 주로 日本에서의 많은 研究가 있었고, 國內에서는 耳鼻咽喉科에서 몇몇의 報告^{1), 3), 4)}가 있었다. 그러나 아직까지도 本囊腫의 本態나 成立起轉에 關해서는 完全히 解明되지 않은 實情이다.

術後性上顎囊腫은 囊腫의 壓迫性擴大로 因해 頰部 또는 齒槽部の 疼痛, 腫脹, 排膿, 齒痛等 주로 齒科領域의 症狀를 呼訴하여 齒科에 來院하게 되는 患者가 大多數이므로 齒醫學分野에서 本囊腫에 對한 知識과 研究가 要求됨은 勿論이다. 術後性上顎囊腫의 臨床診斷은 上顎洞手術의 既往歷, 臨床의 症狀, 囊腫의 X-線學的 樣狀等을 仔細히 觀察해 보면 確定診斷이 可能하나, 드물게 齒性囊腫, 殘存囊腫等과 鑑別이 힘든 境遇도 있다.

囊腫에 對한 放射線寫眞 撮影法은 Waters' view, Panoramic radiograph(orthopantomogram, panagram), 口內標準寫眞, Skull P-A, Lateral skull projection, 斷層撮影法, 造影撮影法等이 臨床의 으로 廣範圍하게 利用되고 있다. 特히 Waters' view와 Panoramic view는 必須的이라고 생각된다. 大庭^{6), 7), 17), 18)}는 本囊腫의 診斷에 있어서, Panoramic radiograph의 有用性에 對해 強調하였고, 또한 Panoramic radiograph에서 나타나는 術後性 上顎囊腫의 X-線學的 樣狀에 對해 研究하였다. 水谷¹⁶⁾은 斷層撮影을 利用하여 本囊腫의 分布樣狀을 4가지 type(擴大型, 限局性擴大型, 限局性囊胞型, 再發性上顎洞炎型)으로 分類하고 있다.

本 研究에서는 術後性上顎囊腫의 諸般臨床統計學的 觀察 뿐 만 아니라, Panoramic radiograph와 口內標準寫眞等을 通해 囊腫의 X-線學的 樣狀, 囊腫의 邊緣과 齒牙와의 關係等을 觀察하였고, Waters' view에서 囊腫에 依한 周圍組織의 變化狀態에 對해 調査하였다.

II. 研究資料 및 方法

1. 研究資料

1977年 8月부터 1982年 7月까지 5年間 서울대학교病院 齒科放射線科에 來院한 患者 中 臨床的, 放射線學的, 病理學的으로 術後性上顎囊腫의 診斷을 받은 60名의 患者, 66症例를 對象으로 病錄簿 및 Waters' view, orthopantomogram, panagram, 口內標準寫眞 造影撮影 film등에 依據하여 調査하였다.

2. 研究方法

다음과 같은 9가지 事項에 對해 調査하였다.

1. 患者의 性別, 年齡別 分布
2. 發生部位

3. 上顎洞根治手術 當時의 年齡
4. 上顎洞根治手術 後 囊腫의 發現까지 經過한 期間
5. 患者의 主訴
6. Panoramic radiograph에서의 X-線所見.
 - A. 囊腫의 房數, B. 囊腫의 境界, C. 囊腫의 邊緣, D. 囊腫周圍 骨硬化狀 等의 項目에 對해 觀察하였다. 囊腫의 境界가 뚜렷했던 것 中 그 邊緣이 平滑(smooth)한 것과 不規則(irregular)한 것으로 다시 分類하였고, 囊腫周圍 骨硬化가 뚜렷이 있는 것을(+), 不連續인 骨硬化가 있는 것(±), 骨硬化狀이 없는 것을(-)로 하여 調査하였다.

7. 齒根吸收狀態와 齒髓生活力 檢査

A. 齒根吸收

Panoramic radiograph 또는 口內標準寫眞에서 齒根吸收가 뚜렷이 認定되었던 症例를(+), 判別하기 힘들었던 境遇를(±), 認定되지 않았던 症例를(-)로 하였다.

B. 齒髓生活力 檢査

X-線寫眞에서 囊腫과 齒根이 重疊되었던 症例 中 聯關齒牙가 모두 生活力이 있었던 症例를(+), 囊腫에 依해 한個의 齒牙라도 生活力이 消失되었던 症例를(-)로 해서 調査하였다.

8. 囊腫과 聯關된 齒牙의 狀態

X-線 寫眞에서 囊腫과 重疊된 齒牙를 對象으로, 重疊된 齒牙別 分類와 아울러 該當齒牙를, ①健全齒, ②處置齒, ③齒根端 및 齒周病巢, ④齶蝕齒 等으로 크게 나누어 分析해 보았다

9. Waters' view에서의 變化狀態

囊腫에 依한 Waters' view에서 X-線狀 變化를 다음과 같이 分類하였다.

- A. 變化없는 것.
- B. 變化있는 것.
 - a) 上顎洞下部에 放射線透過性的 增加
 - b) 側壁의 非薄化
 - c) 側壁의 膨脹
 - d) 側壁의 消失
 - e) 其他

III. 研究成績

1. 性別 및 年齡別 分布

性別은 男性이 46例(76.7%), 女性이 14例(23.3%)로서 男性이 훨씬 많았으며 發生年齡分布는 25歲~79歲였으며, 30代가 23例(38.3%), 40代가 18

例(30.3%), 50代가 9例(15.0%)의 順으로 나타났다 (表 1).

표 1. 性別 및 年齡別 分布

연령	성별	남	여	합 계 (%)
20~29		3	0	3(5.0%)
30~39		19	4	23(38.3%)
40~49		12	6	18(30.0%)
50~59		7	2	9(15.0%)
60~69		4	2	6(10.0%)
70~79		1	0	1(1.7%)
합 계		46(76.7)	14(23.3)	60

2. 發生部位

發生部位는 右側이 38例(57.6%), 左側이 28例(42.4%)로서 右側이 약간 많았으며 6名에서는 兩側에 發生했다 (表 2).

표 2. 發生부위

부위	성별	남	여	계
우 측		26	12	38(57.6%)
좌 측		23	5	28(42.4%)
계		49	17	66

*양측성 6 case(9%)

표 3. 처음 상악동 수술을 받을 당시의 연령

연령	성별	남	여	합 계
10~14		3	1	4(7.1%)
15~19		16	4	20(35.1%)
20~24		12	3	15(26.3%)
25~29		5	1	6(10.5%)
30~34		5	2	7(12.3%)
35~39		2	2	4(7.1%)
40~		1	0	1(1.8%)
계		44	13	57

3. 上顎洞根齒手術 當時의 年齡

上顎洞根齒手術時의 年齡은 12歲~45歲까지로 15~19歲 群이 20例(35.1%) 로 가장 많았고 20~24歲 群이 15例(26.3%)로서 15~24歲에 手術을 받은 患者가 61.4%를 차지했다(表 3).

4. 上顎洞根齒手術 後 囊腫의 發現까지 經過한 期間

根齒手術로부터 囊腫 發現까지 經過年數는, 7年~50年까지로 20~24年 群이 18例(31.6%)로 가장 많았고 15~19年이 14例(24.6%), 10~14年이 11例(19.3%)의 順으로 나타나 10~24年이 지나 發現된 것이 全體의 75.5%를 차지하였다(表 4).

표 4. 수술후 낭종의 발현까지 경과한 기간

연령	성별	남	여	합 계
0~9		2	0	2(3.5%)
10~14		8	3	11(19.3%)
15~19		10	4	14(24.6%)
20~24		14	4	18(31.6%)
25~29		2	0	2(3.5%)
30~34		6	1	7(12.3%)
35~39		1	0	1(1.8%)
40~		1	1	2(3.5%)
계		44	13	57

5. 患者의 主訴

來院時 患者의 主訴는 頰部 또는 齒槽部 疼痛이 22例(36.7%) 頰部 齒槽部 腫脹이 17例(28.3%), 頰部 齒槽部の 排膿이 16例(26.7%)로 大分部를 차지하고 있었다(表 5).

6. Panoramic radiograph와 口內標準寫眞에서의 放射線學的 所見

A. 囊腫의 房數

표 6. Panoramic X-선 소견

낭종의 방수		낭종의 경계		낭종의 변연		낭종주위 골경화상		
단방성	다방성	확실	불확실	평활	불규칙	+	±	-
54 (81.9)	12 (18.1)	50 (75.8)	16 (24.2)	44 (88.0)	6 (12.0)	8 (12.1)	22 (33.3)	36 (54.5)

표 5. 주소 분류

동통	22(36.7%)
중창	17(28.3%)
배농	16(26.7%)
치아동요	2(3.3%)
불쾌감	2(3.3%)
악취	1(1.7%)

囊腫의 房數는 單房性이 54例(81.9%)로 多房性 12例(18.1%)보다 많았으며 多房性은 全部 二房性이었다.

B. 囊腫下緣部の 境界狀態, 邊緣狀態, 骨硬化狀 有無

表 6에서 表示한대로 囊腫의 境界가 明確한 것이 50例(75.8%)로 不明確한 것 보다 많았고, 境界가 明確했던 囊腫의 邊緣에 對해서 再次 檢討하였던 바 平滑한 邊緣을 가지는 것이 50例中 44例(88%)로 나타났다. 또한 囊腫周圍의 骨硬化狀을 나타내지 않은 것이 36例(54.6%)로 骨硬化狀이 있는 것 보다 比較的 많다는 結果를 얻었다.

7. 囊腫에 依한 齒根吸收와 齒髓生活力 檢査

A. 齒根吸收 有無

囊腫과 齒根이 聯關되었던, 53例中 齒根吸收가 認定되지 않았던 것이 26例(49.1%), 鑑別하기 困難했던 것이 13例(12.5%), 齒根吸收가 뚜렷이 認定

표 7. 치근흡수 및 치수생활력 검사

치 근 흡 수			생 활 력 검 사	
+	±	-	+	-
14 (26.4%)	13 (24.5%)	26 (49.1%)	4 (21.0%)	15 (79.0%)
계 53례			19례	

표 8. 연관된 치아의 상태

연관치아	건 전 치	치 치 치	치 근 단, 치 주 병 소	우 식 치	(%)
1	1				1 (0.07)
2	3				3 (2.2)
3	7		1		8 (5.9)
4	13	2	1	1	17(12.6)
5	21	3	2	2	28(20.7)
6	23	5	2	3	33(24.4)
7	25	8	3	1	37(27.4)
8	4	1	1	2	8 (5.9)
계	97 (71.8)	19 (14.1)	10 (7.4)	9 (6.7)	135

된 것이 14例(26.4%)로 나타났다.

B. 齒髓生活力檢査

齒髓生活力檢査를 行했던 19症例 中 陰性 所見을 보인 것이 15例(79%)로서 陽性所見을 보인 것 4例(21.0%)보다 많았다 (표 7).

8. 囊腫과 聯關되어 있는 齒牙의 狀態

Panorama 또는 口內標準寫眞에서 囊腫과 重疊되어 있는 齒牙 135個를 調査해 본 結果, 上顎 第二大臼齒가 37個(27.4%), 第一大臼齒가 33個(24.4%), 第二小臼齒가 28個(20.7%)의 順으로 나타났다.

표 9. Waters' view에서의 소견

변화있음 43 (75.4%)	a. 방사선 투과성의 증가	9
	b. 측벽의 비박	9
	c. 측벽의 팽창	9
	d. 측벽의 소실	23
	e. 기 타	2
변화없음	14 (24.6%)	

표 10. 제반 임상 및 통계적 고찰

발표자	연 도	증례수	남녀비	좌우비	다발연령	경과년수
林	1982	60	46 : 14	38 : 28	30	15-24
高橋 ¹⁰⁾	1957	50	28 : 22	28 : 22	40~44	11-20
田村 ⁹⁾	1960	120	82 : 38	62 : 55	36~45	20
飯沼 ¹⁹⁾	1971	223	139 : 87	107 : 116	30	11-20
立川 ²²⁾	1975	126	84 : 42	58 : 68	30	11-20
田代 ¹⁵⁾	1977	137	84 : 53	77 : 69	30	6-20
毛利 ²⁰⁾	1977	100	59 : 41	41 : 49	30	16-20
村上 ¹¹⁾	1979	110	86 : 24	46 : 64	30	6-20
佐藤 ²¹⁾	1979	108	45 : 63	47 : 53	35~39	11-25
江藤 ²³⁾	1979	41	21 : 20		40	10-19
吳 ³⁾	1977	47	35 : 12	27 : 21	40	16-30

이 135個 齒牙 中 大部分이(71.8%), 臨床的, 放射線學的으로 健全하다고 認定되었다.

9. Waters' view에서의 X-線像 變化

囊腫에 의한 X-線寫眞上의 變化를 認定할 수 있는 境遇가 43例(75.4%)로 變化가 없는 것 14例(24.6%)보다 많았다. 變化가 있는 것中 側壁이 消失된 것이 23例로 全體 所見 中 가장 많았다(표 9).

IV. 總括 및 考按

1927年 久保에 의해 本症이 처음 發表된 後, 그 동안 日本에서는 多數의 研究報告가 있었지만 歐美에서는 1958年 Gregory 가 surgical ciliated cyst of the maxilla 라는 題名아래 4 症例를 發表한 以來 다른 文獻은 極히 찾아보기 힘들다. 이러한 理由는 日本人에게서 上顎洞炎이 歐美人들에 비해 顯著하게 많고¹³, 또한 日本人의 上顎洞 粘膜이 慢性 炎症에 敏感하게 反應하기 때문이라고 推測한다.⁹

國內에서의 術後性上顎囊腫에 對한 研究報告는 微弱하지만, 우리나라 역시 上顎洞炎이 比較的 흔한 疾患으로서 根治手術을 施行하게 되는 回數가 많아 本 囊腫의 發生頻度 역시 높을 것으로 思慮된다.

術後性上顎囊腫의 成因은 아직까지 完全히 구명되어 있지는 않으나, 크게 貯溜囊腫說(殘存粘膜說)과 間隙囊腫說의 2가지 說이 있다.^{9, 19, 20} 이 중 貯溜囊腫說은 上顎洞 手術時 上顎洞 粘膜의 一部나 粘液腺이 手術創傷의 癢痕組織內로 流入되어 殘存粘膜이나 粘液腺의 分泌物(mucin)이 排泄의 길을 잃고 癢痕組織內에서 囊腫을 만들게 된다는 說이고, 間隙囊腫說은 殘存粘膜없이 手術創의 治療過程에서 新生된 肉芽組織의 組織間隙에 空間이 생기거나 退行性變化 또는 出血로 생긴 血液의 吸收로 생긴다는 說이다.

이 외에도 自然口와 對鼻孔의 閉鎖에 依하여 上顎洞과 鼻腔사이의 交通缺如로 分泌物이 貯溜되어 發生된다고 보는 意見과 鼻腔으로부터의 上皮流入 및 齒根端으로부터 二次的으로 起因된다는 說 등이 있다.^{9, 19, 20}

이中 殘存粘膜에 의한 貯溜囊腫說이 支配的이지만 으로도 成因에 關해서는 齒齶學, 耳鼻咽喉科的 견지에서 綜合的이고 繼續的인 研究가 要求된다.

1. 諸般 臨床統計學的 分類

表10에서 臨床統計學的으로 研究한 여러 文獻에

대해, 記載, 整理해 보았다. 各 調査 項目에 대한 文獻 間의 顯著한 差異는 없고, 거의 모두 男子가 女子보다 많았으며 左右比는 大概비슷한 정도이지만, 右側에 조금 많은 傾向이 있었다. 多發年齡은 30代, 40代였으며, 上顎洞 手術 後 經過年數는 11~20年 정도가 가장 많았다.

著者の 研究에서도 大概 위의 文獻들의 報告와 一致하는 所見을 보였다. 各 項目에서의 意味를 살펴보면 男女比에 對해 男子가 많은 理由는 男子가 女子보다 上顎洞 手術을 많이 받는다는 事實로 說明될 수 있다. 또한 根治手術은 大多數 10歲~20歲 사이에 行해지고 있다. 著者の 境遇도 15歲~19歲가 가장 많았다. 上顎洞 手術 後 囊腫의 發現까지 經過한 期間은 11~20年 정도가 大部分인데 그 期間은 囊腫이 어느 정도 커져 壓迫性 症狀를 나타낼 수 있는 適當한 期間이라고 생각되어진다. 本 研究에서는 이보다 약간 긴 20~24年이 가장 많았다.

主 症狀에 對해 岩本²⁴은 經術後性上顎囊腫을 頰部症狀型, 眼口症狀型, 鼻症狀型, 口腔症狀型 등으로 分類하였는데 大多數 文獻에서 頰部症狀型이 가장 많이 나타났다.^{1, 9, 10-14} 著者の 考察에서도 頰部 또는 齒槽部에 對한 主訴가 가장 많았다.

2. 放射線學的 所見 分析

術後性上顎囊腫의 X-線檢査로서 單純攝影法은 勿論이고 斷層 및 造影攝影法이 最近 利用되고 있다. 특히 水谷¹⁶은 多軌道斷層攝影法을 利用해 囊腫의 크기, 位置, 骨破壞樣狀 등을 研究하였고, 田代¹⁵는 單純, 斷層攝影을 通해 X-線學的으로 囊腫의 存在部位를 밝히고 있다. 朝倉²⁵, 木暮¹⁹ 등은 本囊腫과 齒牙와의 關係를 口內標準寫眞 등을 通해 臨床的, X-線學的으로 仔細히 敘述하고 있는데 囊腫의 診斷이나 治療時 囊腫이나 上顎洞底, 齒根端과의 關係를 充分히 檢討해야 하므로 口內標準寫眞, panoramic radiograph 등을 撮影하는 것이 必須的이라고 생각된다. 大庭^{6, 7, 17, 18}은 panoramic radiograph에 依해 本 囊腫을 分析하였고 著者도 大庭의 X-線學的 調査分類에 依據해 研究해 본 結果 大庭과 類似한 見解를 얻었다. 특히 囊腫의 下緣部에 骨硬化狀이 없는 것이 54.5%, 不連續的인 骨硬化狀을 보인 것이 33.3%로서 위의 두가지 放射線寫眞上의 特性은 正常 上顎洞底와 囊腫과의 鑑別에 큰 도움을 줄 수 있었다. 또한 囊腫의 房數는 單房性이 大部分이라고 하는 데 이는 著者の 境遇에서도 마찬가지였다. 위의 여러 樣狀을 綜合해 本 囊腫은 大部分 單房性, 境界가 明確하며 邊緣이 平

滑하고, 骨硬化狀이 뚜렷이 없다는 所見을 얻었다.

齒根吸收에 對해서는 大庭¹⁶⁾의 境遇와 마찬가지로 齒根吸收가 없었던 例가 많았고, 木暮¹⁸⁾, 立川²²⁾, 江藤²³⁾ 등은 齒髓生活力檢査를 行한 結果 囊腫의 影響으로 齒髓壞死가 認定된 例가 많다고 報告하였고, 著者의 研究에서도 囊腫에 依해 齒髓生活力を 消失한 症例가 많았다.

高橋¹⁹⁾, 池尻²⁰⁾ 등은 手術所見을 통해 囊腫內로 齒根이 露出되어 있거나 近接되어 있는 齒牙에 對해 調查해 上顎 第二小白齒, 第一大白齒의 順으로 關聯頻度가 높았음을 報告하고 있다. 著者의 研究에서는 X-線 所見만으로 關聯된 齒牙를 對象으로 調查했기 때문에 위의 文獻들과의 比較는 어렵다고 생각된다. 또한 囊腫과 關聯된 齒牙들은 臨床的, X-線學的으로 健全하다고 認定된 齒牙가 大部分이어서 齒性囊腫이 生길 수 있는 原因을 어느정도 排除할 수 있어 本 囊腫과의 鑑別에 도움을 줄 수 있다고 생각된다.

또한 飯沼²¹⁾는 本 囊腫의 診斷에 單獨의 으로는 Waters' view가 가장 좋다고 하였다. 著者도 Waters' view만을 單獨의 으로 觀察했을 때의 X-線 變化狀態를 調查한 結果 囊腫에 의한 變化가 있는 것이 75.4%로 많았다. 특히 骨破壞樣狀에 對해서 毛利²⁴⁾, 木暮¹⁸⁾ 등 많은 文獻에서 調查되었는데 著者의 境遇, 上顎洞 側壁이 破壞된 例가 가장 많았다.

著者가 使用한 몇가지 X-線 撮影法으로 本 囊腫의 放射線學的 樣狀을 研究하는 데는 多少 不足함이 있었으나 앞으로 造影撮影, 여러가지 斷層撮影法等을 널리 利用하면 보다 正確한 X-線學的 樣狀을 把握하고 그 診斷에 도움을 줄 수 있으리라 사려된다.

V. 結 論

著者는 過去 5年間 서울大學校 病院 齒科放射線科를 來院한 患者中 術後性上顎囊腫의 診斷을 받은 患者 60名, 66症例를 對象으로 病錄簿, 放射線寫眞을 통해 다음과 같은 結果를 얻었다.

1. 性別, 年齡別分布는 男子가 46例(76.7%)로서 女子보다 많았으며 年齡分布는 30代가 23例(38.3%), 40代 18例(30.0%)의 順으로 나타났다.

2. 發生部位는 右側이 38例(57.6%)로 左側에 비해 若干 많았으며 6名의 患者에 있어 兩側에 나타났다.

3. 처음 上顎洞 手術時의 年齡은 15~19歲가 20

例(35.1%), 20~24歲가 15例(26.3%)로 15~24歲가 全體의 61.4%를 차지했다.

4. 症狀 發現까지의 期間은 20~24年이 18例(31.6%), 15~19年이 14例(24.6%), 10~14年이 11例(19.3%)로서 10~24年이 지나 發現한 것이 全體의 75.5%를 차지했다.

5. 患者의 主訴는 疼痛 22例(36.7%), 腫脹 17例(28.3%), 排膿 16例(26.7%)의 順으로 나타났다.

6. Panoramic radiograph의 所見으로 囊腫은 單房性 54例(81.9%), 境界 明確한 것 50例(75.8%), 平滑邊緣 44例(88.0%), 骨硬化狀이 없는 것이 36例(54.6%)로 나타났다.

7. 齒根吸收와 齒髓生活力檢査 結果, 齒根吸收를 보이지 않은 것이 33例(62.3%)로 많았고 齒髓生活力を 喪失한 境遇가 15例(79.0%)로 나타났다.

8. 關聯齒牙에 對해 分析해 본 結果, 上顎 第二大白齒가 33例(62.3%)로 가장 囊腫과 關聯되게 나타났다으며, 또한 健全齒가 97個(71.8%)로 大部分이었다.

9. Waters' view에는 囊腫에 依해서 X-線像에 變化가 있는 것이 43例(78.8%)로 나타났다.

參 考 文 獻

1. 姜俊求, 朴惠子, 朱良子: 術後性上顎囊腫의 臨床的 考察, 韓耳咽誌, 16: 397, 1973.
2. 白萬基, 朴贊日: 慢性上顎洞炎의 X-線의 診斷價値에 관한 考察, 最新醫學, Vol. 13, No. 10, 1970.
3. 吳耕均, 柳章烈, 高健成, 白萬基: 術後性頰部囊腫에 對한 臨床統計學的 考察, 韓耳咽誌 20: 271, 1977.
4. 趙軫奎, 李鍾濟, 朴景植: 上顎部囊腫에 對한 臨床的 觀察, 韓耳咽誌, 19: 65, 1976.
5. Gregory, G. T.: Surgical ciliated cysts of the maxilia. J. Oral Surg., 16: 251~253, 1958.
6. Ohba. T.: Postoperative maxillary cyst, Int. J. Oral Surg. 9: 480~483. 1980.
7. Ohba. T.: Postoperative maxillary cysts in panoramic radiography, Dentomaxillofac. Radiol. 7: 109~112, 1978.
8. 池尻 茂: 最近3カ年間における術後性 頰部 囊胞의 臨床的 觀察, 九州齒會誌, 24: 3, 361~368, 1970(昭).

9. 田村外男：術後性頬部嚢腫の研究. 日耳鼻, 63 : 2, 319~332, 1960(昭 35).
10. 高橋庄二郎：術後性頬部嚢腫に関する 臨床的研究. 第二編, 臨床的觀察. 齒科學報, 57 : 2, 194, 1957.
11. 村上享司：術後性上顎嚢腫の 統計的觀察. 耳鼻 25 : 1152~1157, 1979.
12. 松岡壽子：術後性上顎嚢腫の 臨床統計的觀察. 耳鼻臨床, 71 : 1069~1075, 1978.
13. 木暮山人：術後性上顎嚢胞の 臨床的研究. 耳展 20 : (補 5), 301~332, 1977.
14. 廣田佳治：多房性術後性上顎嚢胞の 臨床的研究. 日耳鼻, 85 : 756~765, 1982.
15. 田代直樹：術後性頬部嚢腫の 統計的觀察及び X 線學的 分類について. 耳展, 20 : 830~834, 1977.
16. 水谷淳子：術後性上顎嚢腫診断における 多方向 斷層撮影の有用性について. 耳鼻臨床, 20 : 3, 399~403, 1974.
17. 大庭 健：術後性上顎嚢胞診断にけるパントモ グラフイーの價值. 耳喉, 49 : 1, 65~70, 1977.
18. 大庭 健：術後性上顎嚢胞の パントモグラム所 見. 耳喉 51(5) : 379~382, 1979.
19. 飯沼壽孝：術後性上顎嚢腫の知見補遺. 耳喉, 44 : 8, 545~550, 1972(昭 47).
20. 毛利 學：術後性上顎嚢腫の問題點. 日耳鼻, 80 : 4, 327~333, 1977.
21. 佐藤雅弘：術後性上顎嚢胞の 臨床的並びに電顯 病理學的 考察. 耳鼻, 25 : 205~218, 1979.
22. 立川 潤：術後性上顎嚢胞に関する 臨床病理學 的 研究. 齒科學報, 75 : 9, 1117~1142, 1975.
23. 江藤啓吾：術後性上顎嚢胞の問題點. 日耳鼻, 80 : 327~333, 1977.
24. 岩本彦之丞：術後性頬部嚢腫の 臨床的並びに組 組學的 觀察. 臨床と研究, 24 : 220~224, 1947.
25. 朝倉昭人：術後性上顎嚢胞について一 口腔外科 の立場より一. 耳喉, 47 : 8, 13~21, 1975.

A RADIOLOGIC STUDY OF POST-OPERATIVE MAXILLARY CYST

Yoon Sik Lim, D.D.S., Park Tae Won, D.D.S., M.S.D., Ph. D.

Dept. of Oral Radiology, College of Dentistry, S.N.U.

..... » Abstract «

Post-operative maxillary cyst may arise after the surgical intervention for maxillary sinusitis with the symptoms of swelling, pain and pus discharge in the buccal region.

The author analyzed 66 cases clinically and radiographically which were diagnosed as post-operative maxillary cyst in SNUH during 5 years (1977. 8-1982. 7).

The obtained results were as follows;

1. This cyst occurred more frequently in male than in female and the incidence is the highest in the 4th decade.
2. The right side was more frequently affected than the left side.
3. Initial radical operations of the maxillary sinuses were performed mainly between the age of 15 and 24 years.
4. The duration between the initial operation and the onset of cyst was mainly from 10 to 24 years.
5. Pain, swelling and pus discharge in the buccal region were most frequent chief complaints.
6. In panoramic radiographs, most of the post-operative maxillary cysts were monocular type, showing distinct border, with smooth margin and without any definite sclerotic border.
7. In Waters' view, 43 cases showed radiographic changes due to cyst.

.....

논문 사진 부도

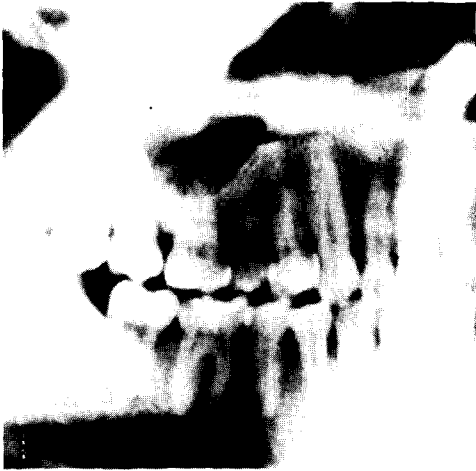

Fig. 1. 단방성 술후성 상악낭종

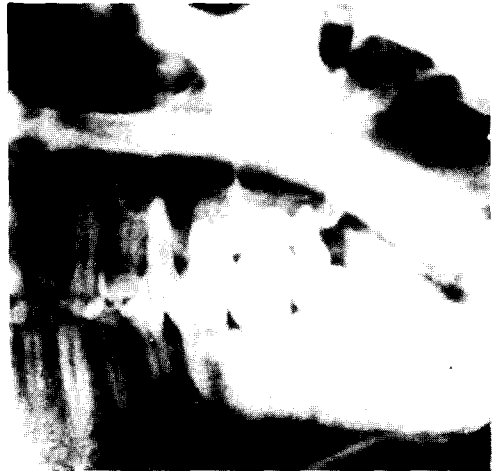

Fig. 2. 다방성 술후성 상악낭종

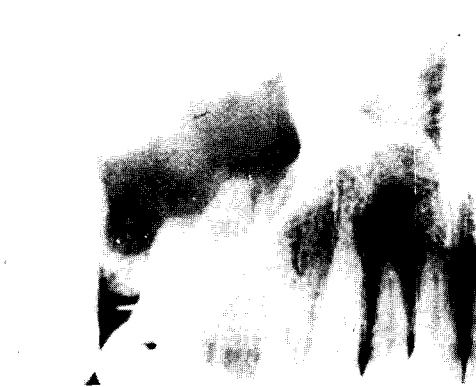


Fig. 3. 낭종의 변연이 명확하다.

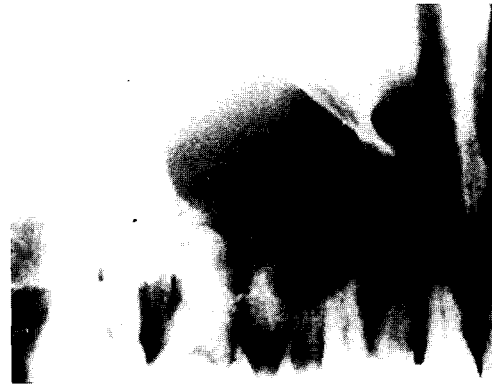

Fig. 4. 낭종의 변연이 불규칙하다.

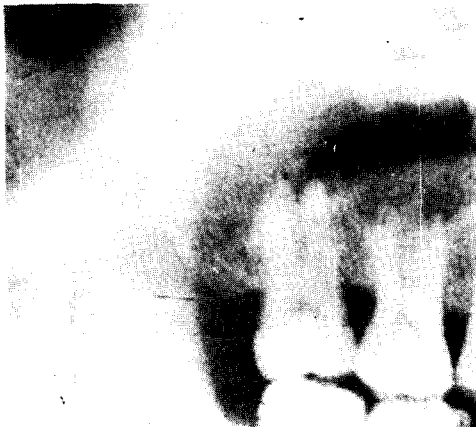

Fig. 5. 낭종의 경계가 불명확하다.

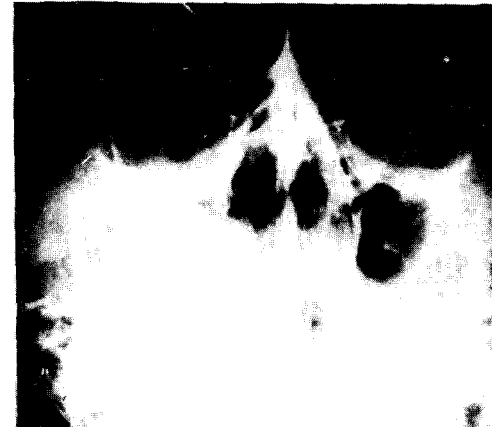

Fig. 6. 조영촬영상에서 낭종의 명확한 외형과 상악동 측벽의 소실이 보인다.