

肺芽細胞腫

(報告 1 例)

蔡誠洙* · 金光澤* · 金炯默*

- Abstract -

Pulmonary Blastoma - One Case Report -

Seong Soo Chae, M.D.,* Kwang Taik Kim, M.D.* and Hyung Mook Kim, M.D.*

A 39-year-old male was admitted to Dept. of Thoracic Cardiovasc. Surgery, Korea University Hospital with the chief complaints of progressively enlarged mass on right upper lung which revealed on routine chest P-A since 4 Years ago.

Chest PA and tomography revealed well circumscribed huge mass of 7cm. in diameter without invasion on bronchus. so, right upper lobectomy was performed under impression of lung cancer.

Postoperative pathologic examination revealed pulmonary blastoma. Pulmonary blastoma is accepted as a distinctive neoplasm recently. One case of typical pulmonary blastoma is reported, and the previous literature is reviewed. There are no specific clinical or radiologic feature of pulmonary blastoma. The presentation is can be that of any other pulmonary tumor although a peripheral situation is usual and a large size is often attained before detection.

Pulmonary blastoma is a mixed tumor with malignant epithelial and connective tissue components with a distinctive resemblance to fetal lung. The treatment of choice is surgical excision but the overall prognosis is poor.

There is no evidence of recurrence or metastasis on follow-up study during 6 months period after right upper lobectomy.

1. 緒 論

이 pulmonary blastoma는 매우 드문 疾患으로, 1952年 Barnard^{2,6)}가 "Embryoma of the Lung" 이라는 명칭으로 처음 서술한 以來 전세계적 문헌상 보고예가 극히 드물며, 1961年 Spencer^{2,7)}가 "Pulmonary blastoma"라는 病名을 사용하기 시작하였다. 이 疾患은¹⁾ 30代 이후의 전 연령층에 發生 가능하며, 주로²⁾ 40代, 50代 후반에 好發하는 腫瘍으로서 흉부 방사선 또는 임상적으로 특별한 소견이 없으며, 기관지에

대한 침식없이 잘 국한되어 있고, 폐의 단층 말단에 위치하는 악성종양이다.

전세계적으로³⁾ 1976년까지 30例가 문헌상 보고되어 있으며, 국내에서는 1978年 연세대학교 세브란스병원 병리학교실에서 1例 보고가 있었다⁸⁾.

II. 症 例

現病歷

患者는 39歲 남자로서 1976年 職場에서 신체검사를 위해 찍은 흉부 X-선 사진상 우측 상부에 Coin lesion이 發見되었다. 이후 매년 정기적으로 촬영한 흉부 X-선에서 점차적으로 크기가 커지는(Fig. 1) 것 이외에는 기침이나 호흡곤란, 체중감소, 각혈, 흉통 등의

* 고려대학교 의과대학 흉부외과학교실
* Dept. of Throacic and Cardiovascular Surgery,
Korea University Medical College

증상은 전혀 없었다. 1980년도 흉부 X-선상 우측상부를 거의 차지할 만큼 커져서 이에 대한 적극적 검사와 치료를 위해 入院하였으며, 入院 당시에도 특별한 증상은 나타나지 않았다(Fig. 1, 2).

過去歷

약 10년간 하루 반갑정도의 흡연경력 이외에는 特記할 사항이 없었다.

理學的 所見 :

入院 당시 환자는 영양상태, 정신상태 양호하였으며, 안면과 頸部에는 이상소견이 없었고, 頸部와 액와부 淋巴結核의 촉진도 없었다. 흉부와 복부 촉진, 청진소견도 特記할 사항이 없었다.

Pulmonary Blastoma




Fig. 1.

檢査所見 :

入院 당시 혈액상이나 출혈경향, 소변검사, 간기능검사, 전해질검사, BUN, creatinine 모두 정상범위에 속하였으며, Bronchofiber scopy上 Pap. class I이 나타났다. 흉부 X-선 검사소견에서는 우측 폐 상부에 거대 균등성 음영을 보였고(Fig. 2), 단층 촬영상 석회화 음영이나 주위 골조직 파괴는 없었고 기관지 공기음영이 보였다(Fig. 3).

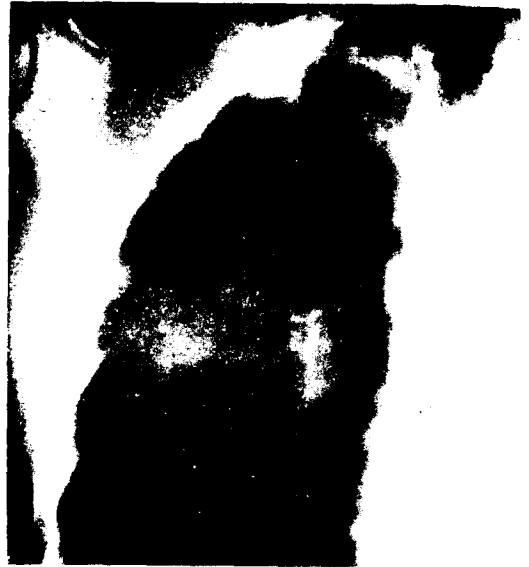

Fig. 3.

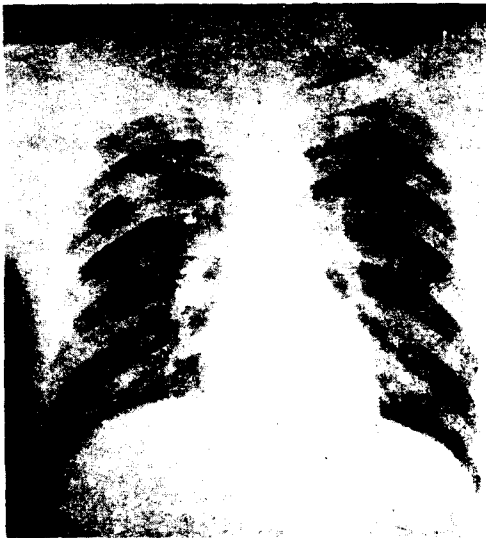


Fig. 2.

手術所見：

기관삽관술후 전신마취하에서 좌측측와위, 우측방 개흉술로 우측 제 5 늑간을 통해 우상엽 폐엽절제술을 시행하여, 절제해 낸 우상엽에서 기관지와 관련성을 가지지 않고 폐의 말단에 잘 국한되어 있고 경계가 分明한 7.0×6.7 cm의 종양을 발견할 수 있었다. 종양의 단절면에서는 전반적으로 해면같은 촉감을 가진 기질과 산재해 있는 다발성 출혈 또는 괴사를 볼 수 있었다(Fig. 4). 수술시 늑막 유착은 볼 수 없었으며, 종격동 및 폐문부 임파선에 육안적 전이소견은 없었다. 수술후 13日만에 병발증없이 건강하게 퇴원하였으며 術後 3個月間の 추적조사에서 재발증상은 나타나지 않았다.

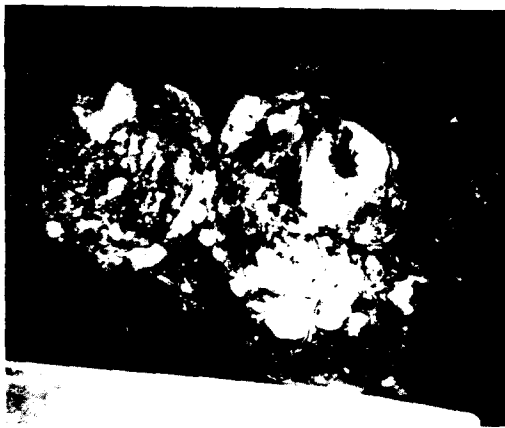

Fig. 4.

현미경적 소견：

2원적 세포구조를 가진 악성종양으로 상피세포의 구조는 다발성 腺구조나 偽成層上皮 囊胞를 형성하며 支柱型 세포로 구성된 腺의 형태도 나타났다. 基質은 방추형 세포로 세포군을 형성하며, 사이사이에 비정상적 유사분열을 한 거대세포가 산재해 있다(Fig. 5).

병리학적 진단：

1. 우상엽의 Pulmonary blastoma
2. 폐문임파선；전이는 없음

Ⅲ. 考 按

폐 아세포종이란 세계적으로 희귀한 폐의 원발성 악성종양으로 1952年 Barnard^{2,6)}에 의해, 또 1961年 Spencer^{2,7)}에 의해 "Pulmonary blastoma"라는 病名으로 불리우기 시작하였다. 남자에 여자보다 약 3

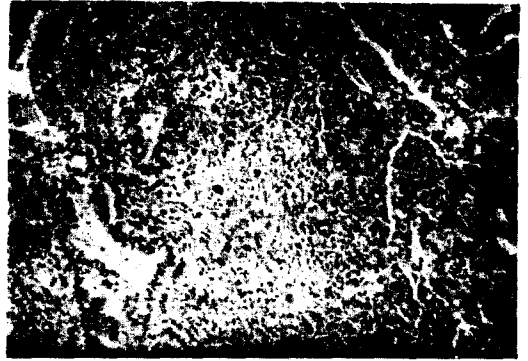


Fig. 5.

배 정도 발생빈도가 높으며, 30代에서 70代까지 모든 연령층에 發生하고, 비교적 다른 악성종양보다 젊은 연령층에 발생하는 편으로서 本患者도 36歲에 처음 發見되었다. 대개 本患者의 경우와 같이 특별한 증상없이 흉부 X-선 촬영에서 우연히 발견되는 경우가 가장 많으나, 때에 따라 흉통이나, 기침, 각혈, 체중감소, 심하면 호흡곤란이나, 상대정맥 폐쇄에 의한 증상이 나타나기도 한다. 주로 단측폐의 말단 또는 늑막하에 위치해 있으며 둥글고, 주위조직과 경계가 分明한 종양이고 기관지와와의 관련성은 가지지 않는 것이³⁾ 常例이나 2)의 보고에서는 양측폐에 발생한 경우도 있었다. 지금까지 보고된 것 중에는 단층 촬영상 공동을 형성한 것도 있었다³⁾. 육안적 절편상에서는 회백색 또는 지방조직 같은 양상을 보이며 사이사이에 출혈상 또는 괴사조직이 산재해 있고 전반적으로 밝은 점액질 조직으로 보이는 것이 常例이다. 현미경적 소견으로는 支柱型 상피세포로 管 또는 腺狀구조를 형성한 상피조직, 즉 腺腫의 부분과 방추형 세포와 粘液腫樣 조직으로 구성된 間充織 구조, 즉 肉腫部의 두가지 腫瘍의 특징을 동시에 볼 수 있는 것이 특징이다. 이 종양은 原始的 多極性 間充織 조직에서 發生한 것으로 태아의 폐조직狀과 흡사하며^{1,2,3,4)} 신장의 Nephroblastoma와도 조직상이 비슷하다. 이런 이유로 Nephroblastoma의 호흡계통의 Counter part로 간주되기도 한다. 폐의 아세포종이 신아세포종보다 發生이 늦은 것은 신장은 출생 직후 그 성장이 멈추지만 폐조직은 생후 10年까지 성장을 계속하기 때문인 것으로 說明될 수 있다. 本患者의 조직에서도 이상 記述한 육안적 또는 현미경적 소견을 모두 관찰할 수 있었다. 上記 疾患의 진단은 개담검사와 임파선 생검등으로는 도움을 받지 못하는 것으로 되어 있으며 소수에서는 기관지 내시경 생검으로 진단되기도 하였다. 치료는 폐의 부분절개부터 폐절제술까지의 외과적 치료외에는 방사선 요법이나 화학요법등 특수치료는

확정되어 있지 못하다. 전이는 폐문입파선이나 흉벽 또는 늑골에 직접 전이되는 경우가 가장 많으나 드물게는 종격동, 신장, 부신, 뇌, 복막후강으로 전이도 보고되었다. 수술후 5년 생존율은 약 15%³⁾ 정도이며 절반 이상이 3~12개월만에 사망하였으나, 재발없이 15년 이상 생존한 例도 있다. 本患者는 術後 6개월 동안의 검사에서 재발의 흔적은 아직 보이지 않고 있다. 기관에 대한 침식이나 상대정맥 폐쇄의 증거가 있을 때는 대개 수술이 불가능하며, 이때는 증상이 나타난 이후 평균 6개월만에 사망하는 것으로 보고되어 있다.

REFERENCES

1. Ethel M. Stackhouse, M.D., Edger G. Harrison, Jr., M.D., and F. Henry Ellis, Jr., M.D., Rochester, Minn. :

Primary mixed malignancies of lung : Carcinosarcoma and blastoma J. Thoracic Cardiovasc Surg. 57:385, 1969.

2. Zeynel A. Karcioglu, M.D. and Ayton O. Someren, M.D. : *Pulmonary blastoma, AJCP Vol. 61:287.*
3. M.J. peacock and F. Whitewell : *Pulmonary blastoma. Thorax 31:197, 1976.*
4. Douglas S. Dixon and Alexander Breslow : *American review of respiratory disease. Vol 108:968, 1973.*
5. Fraser and Pare : *Diagnosis of disease of the chest.*
6. Barnard W.G. : *Embryoma of lung. Thorax 7:299.*
7. Spencer, H. : *Pulmonary blastoma. J. of pathology and bacteriology 82:161, 1961.*
8. 임내인, 노재윤, 이위복 ; 대한임상병리학회지 Vol. 12 : 247 No. 2, 1978.