

식도 근육내 낭종 1례

홍 장 수*

- Abstract -

Intramural Esophageal Cyst

LCDR. Jang-Soo Hong, M.D.*

Cystic intrathoracic lesions of foregut origin are now well recognized and account for approximately 10% of lesions presenting as mediastinal tumors. The terminology used to describe mediastinal endodermal cysts has been confused and sometimes ambiguous. The embryological derivation of these lesions has been the cause of much speculation.

It is suggested that these lesions should be classified into three main categories based on embryology bronchogenic cyst(resulting from a defect of lung budding), intramural esophageal cyst(true duplication), and enteric cyst(resulting from the split notochord syndrome).

This communication describes a 26 year old man with intramural esophageal cyst who was diagnosed as posterior mediastinal tumor preoperatively and cured with extirpation of the cyst.

1. 서 론

태생기 전장(foregut)에서 발생한 낭성 흉강내 기형은 종격동 종양의 약 8~10%를 점유하는 그리 흔하지 않은 질환이다^{1,2}.

이 중에서도 식도 근육내 낭종(intra mural esophageal cyst)은 매우 보기 드문 질환으로 이번에 본 병원에서 그 1예를 치험하였기에 증례보고하는 바이다.

2. 증 례

환자는 26세된 건강한 남자로 1978년 6월 30일 약 18개월전에 우연히 발견된 흉강내 종양을 주소(chief complaint)로 입원하였다. 입원 약 18개월전에 우연히 정기 신체검사에 흉강내 종양이 있다는 것을 알았으나 전혀 자각증상이 없었기 때문에 무시히 지내다 지난 5월에 정기검사에 다시 발견되어 이의 치료를 위해 본원으로 후송되었다.

* 해군본부 기지병원 흉부외과

* Department of Thoracic Suregery, Naval H.Q. Base Hospital.

이학적 소견 및 검사실 소견상 특기할 이상소견은 없었다.

흉부단순 X-선소견상 우측 상부 종격동에서 종물을 인지할 수 있었으며, 셸루엣 싸인(Silhouette Sign)은 음성이었다. 그 모양은 원형으로 경계부는 명확히 폐음영과 구분되어 있으며, 계란만한 크기였다. 흉부측면 X-선 사진상 역시 흉강 후상방에 종물이 위치하는 것을 볼 수 있었다(Fig. 1, 2).

그의 특기할 이상소견은 볼 수 없었다. 상술한 소견으로 후방 종격동 종양이라는 진단하에 1978년 7월 4일 시험개흉을 하였다. 수술시 6×4cm 정도의 난형의 낭종이 식도 근육내에 파묻혀 있는 것을 볼 수 있었으며, 그 위치는 흉추 4~6번 흉추높이와 일치하였고, 식도 우측 측면에 위치하였다. 낭종은 점액과 같은 젤라틴 모양의 연회색 물질로 차 있었으며, 낭종 내면은 소장의 점막처럼 주름이 잡혀 있었고, 내측 낭종벽과 식도점막 사이에는 식도 근육이 개재하지 않았다.

수술은 아래와 같이 낭종절제술을 시행하였다. 5번째 늑골을 절제한 후 그 늑골막을 통하여 흉강을 열고, 낭종이 위치한 식도를 충분히 주위 조직으로부터 박리한 후, 외측 낭종벽을 식도 근육과 같이 절제하였으며, 낭종내측벽을 식도점막으로부터 식도점막의 손상이 없도록 주의깊게 박리하여 완전히 제거하였다.



Fig. 1. Arrow indicates a smoothly outlined right superior mediastinal mass, separated with ascending aortic border.




Fig. 2. In lateral view, arrow indicates the mediastinal mass identified in upper posterior mediastinum behind the trachea.

식도근육이 비교적 광범하게 절제되었기 때문에, 노출된 점막을 덮을 시 식도협착이 유발되므로 점막은 노출된 채로 놔 두었다.

이 낭종의 현미경소견을 보면, 낭종벽은 다열위모 원주상피(pseudostratified ciliated columnar epithelium)로 싸여 있었고, 그 주위는 평활근으로 둘러싸여 있었다. 그러나 연골조직은 볼 수 없었다(Fig. 4).

수술경과는 양호하였고, 수술후 7일째부터 경구 투여를 시작하였다.

수술후 7일째 촬영한 식도 X-선사진상 조영제 누출은 볼 수 없었고, 낭종이 위치한 부위의 근층이 결손되었기 때문에 식도점막이 Bulging되어 있는 것을 볼 수 있었다(Fig. 3).

3. 고 찰

태생기 전장에서 발생한 낭성 흉강내 기형은 종격동 종양의 약 8~10%를 점유하는 질환으로서, 이 낭성 전장유출물(cystic foregut derivative)에는 기관지성 낭종(bronchogenic cyst), 식도낭종(esophageal cyst), 위낭종(gastric cyst), 장성 낭종(enterogenous cyst), 장중복증(duplication)과 같은 다양한 질환들이 포함된다. 이들 질환의 분류방법은 저자들에 따라 해부학적 위치, 태생기 발생기전, 그리고 상피의 종




Fig. 3. After surgical removal of the mass, contrast study reveals segmental widening of esophagus.

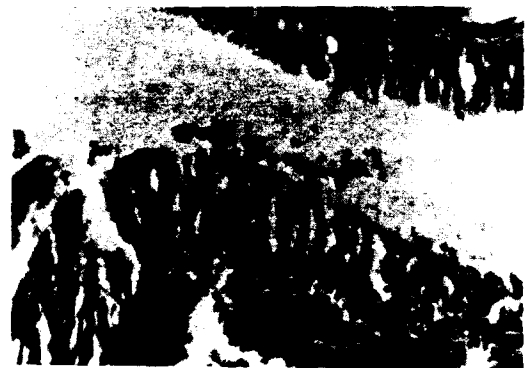


Fig. 4. Photomicrograph, $\times 430$, of inner fibrous portion of the cyst wall showing a lining of pseudostratified ciliated columnar epithelium.

류에 근거를 두고 분류하기 때문에 일정치가 않다. 그러나 저자의 견해로는 Fallon 등과 Kirwak 등의 견해와 같이 상피종류에 따른 분류보다 태생기 발생기전과 해부학적 위치에 따른 분류가 더 합리적인 방법이라고 생각된다^{3,4}. 위의 분류방법으로 분류하면 아래와 같이 세 가지 유형으로 나눌 수 있다.

1. 기관지성 낭종(bronchogenic cyst) ;

이 낭종은 기관지와 근접하여 존재하며, 보통 위도 원 주상피로 낭종내면이 덮혀 있으며, 흔히 낭벽에 연골을 포함하고 있다. 호흡기(respiratory system)은 태생기 전상의 복면계실(ventral diverticulum of foregut)로부터 기원하는데, 이 기원과정, 즉 기관지의 발아(budding of bronchial free)의 이상으로 생기는 낭종이다. 척추기형과는 결코 같이 동반하는 일이 없으며, 유모상피 근층내 식도낭종과는 전혀 다른 종류의 질환이다.

2. 식도 근육내 낭종(intra mural esophageal cyst)

이 낭종은 식도벽 속에 존재하거나 식도와 아주 근접한 상태로 존재하는 유형으로 그 내면이 보통 위도 원 주상피로 덮혀 있으며, 간혹 평편상피로 덮혀있다. 이 낭종은 태생 6 주체의 식도내에서 일어나는 포말들(vacuoles)이 서로 융합하여 식도강(esophageal lumen)을 형성하게 되는데 이중 한 포말이 융합하지 못하고 고립되어 남아 있기 때문에 생기는 낭종이다. 이를 식도 중복증이라고도 하며 척추기형과 동반하지 않는다.

3. 장관성 낭종(enteric cyst)

이 낭종은 식도와 분리되어 후종격동에 위치하며, 장관(intestine)의 상피와 근육으로 이루어져 있다. 발생학적으로 척색분리증후군(split notochord syndrome)의 일종으로 흔히 척추기형과 동반하며 보통 섬유조직으로 척추와 부착되어 있다.

상기 분류방법에 의하면 본 예는 식도 근육내 낭종에 속하는 예이었다. 이 질환들의 증상은 낭종에 염증이 없

다면 종물의 크기와 위치에 따라 결정된다. 그러나 대부분 증상이 없고 정기 X-선 촬영으로 우연히 발견되는 경우가 많다. 증상으로는 주로 기관지압박과 식도압박으로 일어날 수 있는 증상들과 낭종의 2차감염으로 일어나는 증상들이다. 그리고 특히 장성낭종중 그 상피가 위점막으로 덮혀있다면, 소화성 궤양, 출혈 및 천공이 일어날 수도 있다. 이들 질환들의 진단은 특별한 경우를 제외하고는 수술전에 확진을 내리기는 매우 힘들고 다른 종격동 종물과 감별하기도 힘들다^{4,5}.

이의 치료는 외과적 제거뿐이다. 수술은 다른 종격동 종물과 같이 증상이 없더라도 진단목적일 겸하여 행하여야 한다. 왜냐하면 2차감염등과 같은 합병증이 발생하면 그 예후가 좋지 않을 뿐더러, 수술도 하기 힘들어지고 그 성적도 나쁘기 때문이다. 이들 질환의 수술 성적은 합병증만 없다면 매우 좋다^{2,4,5}.

4. 결 론

본 병원에서는 식도근육내 낭종 1 예를 치험하였기에 문헌고찰과 함께 보고하는 바이다.

REFERENCES

1. Morrison, I.M. : *Tumors and Cysts of the Mediastinum, Thorax.* 13:294, 1958.
2. Wychulis, A.R., Payne, W.S., Clagett, O.T. and Woolner, L.B. : *Surgical Treatment of Mediastinal Tumors, 40 year experience, J. Thorac. Cardiovasc. Surg.* 49:202, 1971.
3. Fallon, M., Gordon, A.R.G., and Lendrum, A.C. : *Mediastinal Cyst of Foregut Origin Associated with Vertebral Abnormalities, Brit. J. Surg.* 41:520, 1954.
4. Kirwak, W.O., Walbaum, P.R., and McCormack, R.J.M. : *Cystic Intrathoracic Derivatives of the Foregut and their Complications, Thorax.* 28:424, 1973.
5. Maier, H.C. : *Bronchogenic Cysts of the Mediastinum, Ann. Surg.* 127:476, 1948.