

## 胸部外傷에 의한 下行胸部大動脈破裂

(手術 治驗 1例 報告)

채 현 · 노 준 량

- Abstract -

### A Successful Repair of Transected Descending Thoracic Aorta due to Blunt Chest Trauma - Report of one case -

Hurn Chae, M.D., and Joon Ryang Rho, M.D.

A successful repair of transected descending thoracic aorta was performed in a 44-year-old man. The patient had once been hospitalized in a local clinic for 7 days after a steering wheel injury. Dealing with right Colle's fracture, he was transferred to this hospital to rule out aortic injury.

On admission, a chest PA film and concomitant aortogram revealed an aneurysm of the descending thoracic aorta just distal to the origin of the left subclavian artery measuring 6 cm in diameter and 8 cm in length.

He underwent urgent thoracotomy and the injured part of the aorta was replaced with a woven Dacron graft utilizing a Gott's heparinized aortic shunt.

The postoperative course was very smooth except hoarseness and left phrenic nerve palsy due to a blind clamping of the proximal aorta during the operation.

### 症 例

### 緒 論

各種 차량事故에 의해 死亡한 患者의 약 1/6이 胸部外傷에 따른 大動脈破裂을 수반하고 있고<sup>1)</sup> 또한 大動脈이 破裂된 患者들의 약 80<sup>2)</sup>~85%<sup>3)</sup>가 病院에 도착하기 前에 死亡하며, 15~20%만이 醫師들의 치료를 받고 있을 뿐이다.

작금 우리나라에서도 交通量이 현저히 增加되고 있고 또한 교통망이 高速化함에 따라 이러한 種類의 患者가 增加될 것은 明白한 事實이지만 유감스럽게도 治療實績이 미미한 상태이다.

차체에 서울大學校病院 胸部外科學教室에서 外傷性 大動脈破裂을 治驗하였으므로 文獻考察과 더불어 報告하는 바이다.

서울대학교 의과대학 흉부외과학교실

Department of Thoracic and Cardiovascular Surgery, Seoul National University Hospital

患者: 최○원, 男, 44才

[病歷] 및 [理學的所見]

本患者는 1979年 11月 6日 자동차충돌事故로 의식을 잃고 個人病院에 入院하였다. 入院當時 안면에 찰과상이 있었고 혈뇨를 보였으며, 胸部단순 X-선 촬영상 左側 第一肋骨骨切, 左側 第二, 二肋骨骨切 및 血胸이 있었으며 종격동의 확대(Mediastinal Widening)가 있었다. 또한 우측 전박부에 Colles 골절이 증명되어 치료를 받다가 大動脈損傷의 可能性으로 인해 11月 14日에 本院으로 이송되었다. 個人病院入院當時의 血壓, 맥박 등은 확실치 않았다.

응급실入院當時의 血壓은 160/90으로 약간 수축기高 血壓을 나타내었으며, 체온은 36.8°C로서 正常, 맥박은 90/min였다. 응급으로 실시한 Hb値는 12.4 g/dl,

Hct 은 34%, 白血球는 7,600/mm<sup>3</sup>였다. 익일 촬영한 단순胸部 X-線上에서는 前述한 바와 同一한 所見을 보였으며, (사진 I) 大動脈촬영상에서는 左側鎖骨下動脈(Lt. Subclavian artery) 起始部에서 下方으로 약 5 Cm가량 下行大動脈(descending aorta)이 방추형으로 확대(fusiform dilatation)되어 있어, (사진 II) 가성大動脈류(false aortic aneurysm)를 형성하고 있었다. 또한 심전도상에서는 非特異性 ST-T變化以外에 Left Anterior Hemiflock 의 所見이 있었다. 따라서 本患者는 胸部外傷에 의한 下行大動脈의 破裂로 진단되어 다음날 手術을 實施하였다.

〔手術方法 및 所見〕

左後側開胸術(posterolateral thoracotomy)을 行하고 左側 第5肋間을 通하여 胸腔內로 들어가니, 肺實質의 損傷은 없었고 또한 胸腔內 血液이나 體液도 發見할 수 없었으나 大動脈弓으로 부터 左側鎖骨下動脈 및 그 直下 部位에 걸쳐 血腫이 있고 이미 組織化(organization)와 유착(adhesion)이 相當히 進行된 狀態였고. 鎖骨下動脈 直下 部位 約 3 Cm에서 시작되는 直徑 약 6 Cm, 길이 약 8 Cm의 假性大動脈瘤를 形成하고 있었다. 開胸을 함과 同時에 다른 팀은 左側外腸骨動脈(Left external Iliac artery)를 박리, 절개하고 Heparin을 문힌 Gott shunt를 삽입하였다. 上部 cannulation 部位로는 上行大動脈을 택하였으며 上下의 Shunt는 Stainless steel connector를 사용하여 連結하였다. 大動脈의 cross clamping은 左鎖骨下動脈起始部 直下の 下行大動脈과 橫膈膜直上部的 下行大動脈을 택하였는데 前述한 바와같이 심한 유착과 조직화로 인하여 大動脈弓部位와 종격동을 細密히 박리하기가 어려웠으며 따라서 박리도중 야기될 수 있는 大出血 및 神經의 절단등의 위험성을 고려하여 Blind하게 Proximal clamping을 실시하였다.

上下大動脈 clamping 直後, 血壓降下劑를 마취 side에서 투여하면서 大動脈瘤를 直接 절개하였다. 肋間動脈을 통한 逆行性 出血은 單純봉합결찰로서 止血하고 보니 大動脈 Intima는 內徑의 약 3/4정도가 絶斷되어 있고 後壁部 1/4만 남아 있었다. 따라서 大動脈瘤直上直下 部位를 절단하고, Dacron을 代置하여 봉합하였다. Shunt를 除去하고 모든 Incision 部位는 常用方法으로 봉합하였다. 手術直後の 狀態는 良好하여 血壓 140/80으로 正常化되고, 尿量도 充分하였으며, 말초의 맥박도 上下 共히 잘 感知되었다. 術後 第3일에 목이 쉬는(Hoarseness)것이 發見되었고 또한 胸部 X-線 사진상 左側橫膈膜이 上昇되어 있었는데, 이는 Blind한 大動脈 clamp時에 左回歸喉頭神經(Left recurrent Laryngeal nerve)과 左橫膈神經(Left phrenic nerve)이 損傷된

때문인 것으로 생각되었다. 其他의 甚한 合併症은 發見되지 않았으나 아마도 心筋挫傷이 原因일지도 모르는 頻脈으로 因하여 Digoxin 0.25 mg 씩을 매일 투여하였고 術後 18일에 患者는 退院하였다. 術後에 行한 腎 scan (renal scan)은 正常的인 所見을 보였으므로 入院當時 보였던 血尿는 腎挫傷에 의한 一時的인 現象으로 생각되었다.

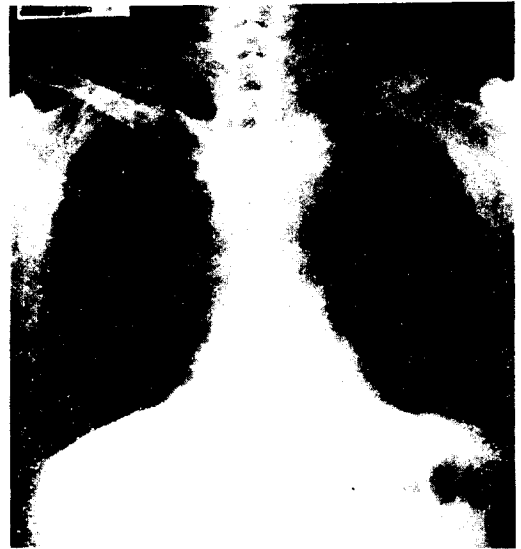


사진 I. Chest PA

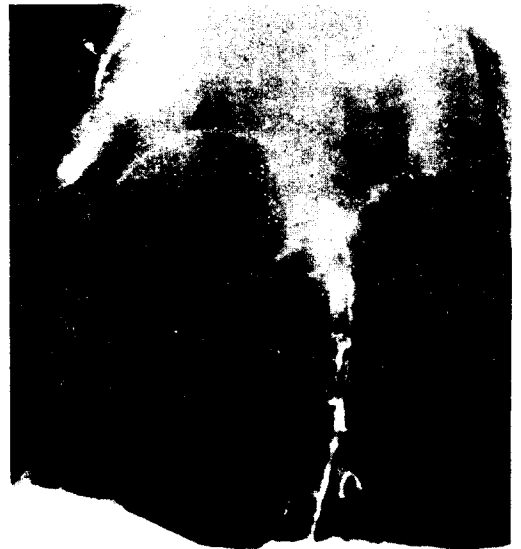

사진 II. Aortogram

[發生빈도]

自動車 및 車道の 高速化가 進行됨에 따라 이러한 high-speed deceleration type의 外傷이 増加될 것이며 따라서 胸部外傷에 依한 大動脈의 破裂例도 현저히 増加할 것이다<sup>4)</sup>. 이러한 患者의 大部分이 現場에서 死亡하지만 더욱 빠른 수단으로 患者를 응급수송 한다면 그중의 많은 例는 生存이 可能할 것이며 또한 항상 大動脈破裂의 可能性을 심중에 고려하고 신속하고도 정확한 진단을 내릴 때 더욱 좋은 成績을 얻게 될 것이다<sup>4)</sup>.

[진단] 上記와 같은 病歷外에 理學的所見上. ㉑ 上肢의 高血壓, ㉒ 末端맥박의 감소 및 ㉓ precordium 上에서의 心雜音 등이 있으면 진단에 도움이 될 것이며 단순 X-線 사진상 上部중격동의 확대가 있으면 더욱 좋다<sup>4)</sup>. 그러나 대개 患者의 경우에서 multiple organ injury로 인한 shock, 의식상실, 호흡기장애, 복강내장손상 및 長骨骨切 등으로 因하여 때로는 外科醫들이 혼돈하여 大動脈破裂의 可能性을 간과할 수가 있고, 또 患者의 상태가 일반적으로 위중하기 때문에 胸部 X線 촬영時 PA film보다는 Supine position에서 A-P film만을 얻게 되는 경우가 많아 대동맥파열진단의 중요한 影쇄가 되는 mediastinal widening을 단순히 A-P film 상의 正統的인 所見으로 볼 가능성이 있다<sup>5,6)</sup>.

따라서 Marsh 동우<sup>2)</sup> A-P film 상에서의 다음과 같은 所見을 aortography의 적응증으로 하자고 提議하고 있다. 즉

- ① 100 cm A-P Supine chest film 상에서 8 cm 이상의 mediastinal widening이 있을 때
  - ② 氣管이 右側으로 shift되어 있을 때,
  - ③ 正統的으로 선명한 윤곽을 보이는 大動脈이 불분명하게(Blurring)될 때,
  - ④ 左肺葉정점의 內側部分이 소멸되어 있을 때,
  - ⑤ 大動脈과 제동맥 사이의 공간이 불투명할 때 및 左側 主氣管枝의 depression이 40° 이하일 때 등이다.
- 또한 DeMeules<sup>5)</sup> 등은 治驗한 15例中 73%의 높은 死亡率을 報告하였으며 이는 multiple-system injury와 오진에 의한 수술의 지연이 重要원인이라고 주장하였다. 따라서 그는 약 50% 정도의 신빙성이 있는 mediastinal widening에만 依存치 말고 다음과 같은 경우에는 자유롭게 aortography를 하자고 提議하였는 바 즉 ① mediastinal widening이 있는 경우는 물론이고, ② 胸骨骨切, ③ 胸部의 分碎傷을 수반하고 있는 多發性 肋骨骨切, ④ 第一肋骨骨切, ⑤ 後方으로 displace된 鎖竹骨切, ⑥ 末端맥박의 感知不能일 때 및 ⑦ 설명할 수 없는 저혈압이 계속될 때 등이다.

외에도 Mc Ilduff<sup>1)</sup>은 방사선에 불투명한 經鼻食道

管(Nasoesophageal tube)을 사용하므로써 大動脈弓水準에서 식도가 右側으로 轉位되어 있으면 A-P 상에서 이것 또한 大動脈破裂을 의미하는 유용한 sign이라 하였다. Fox<sup>6)</sup>는 168例의 外傷性 大動脈破裂 患者의 42%(71/168)에서 收縮期高血壓(systolic hypertension)을 觀察報告하고 이것은 Isthmus level에서 大動脈壁가 갑자기 확장되므로써 그 자극에 依한 大動脈交感神經反射(Sympathetic Reflex)의 結果라고 하였는데 이것도 重要な 진단적 실마리가 될 수 있을 것이다.

[파열부위]

이와 같은 감속형(Deceleration type)의 胸部損傷時는 대체로 다음과 같은 部位가 가장 민감한데 左鎖骨下動脈直下部의 大動脈이 가장 빈번하게 損傷되고, 다음으로는 大動脈瓣膜直上部位이다<sup>6)</sup>. 後者의 경우는 대개 心臟에 直接的인 損傷을 입어 大出血로 死亡하곤 한다. Kirsh<sup>7)</sup>의 58例中 50例에서 前者의 경우였고, 그 외에 2例에서 後者에, 3例에서 鎖骨下動脈自體에, 2例에서 無名動脈(Innominate artery)에 또 1例에서 橫膈膜直下部下行大動脈에 各各 損傷이 있었다고 報告하였다.

또한 Cimochoowski<sup>3)</sup>는 처음으로 多發性手術 成功例를 報告하면서 外傷에 依한 大動脈破裂例의 약 19~25%에 해당한다고 하였다. 이는 減速損傷에 依해 大動脈內의 壓力가 급격히 增加하여 固定된 部位에서 intimal tear를 유발하여 發生된다는 것이며, 따라서 항상 다발성파열의 可能性을 염두에 두어야 한다고 主張하였다.

[胸部以外的 合併된 損傷]

대개의 경우에 있어서 患者들은 胸部以外的 部位에 雜合的인 損傷을 입고 있는데, Turney<sup>8)</sup>에 依하면 31例의 大動脈破裂患者에서 胸部以外的 大損傷이 59件이나 있어 平均 1人當 1.9件을 나타내었다. 따라서 胸部切開前에 다른 損傷을 먼저 治療할 것이냐 또는 後에 行할 것이냐를 決定하는 것은 患者의 豫後에 重大한 影響을 미칠 것이다. 그의 경우에서는 胸部切開前에 腹部切開를 行한 것이 6例 있었고, 後에 行한 것이 4例가 있었다. 또한 同 경우에 있어 損傷部位別로 보면 中樞神經系가 6例, 頭頸部 14例, 脾臟 6例, 肝 4例, 腸管 4例, 腎腸 1例, 골반 및 둔부 6例, 그리고 四肢가 18例였다.

[手術方法]

大動脈破裂에 依한 手術方法은 대체로 다음과 같이 分類할 수 있다<sup>8,9)</sup>

- ① Cardiopulmonary bypass with total body

heparinization with or without profound hypothermia.

- ② Left heart bypass with or without heparinization
- ③ Temporary shunt
  - Ⓐ from ascending aorta to femoral artery
  - Ⓑ from ascending aorta to descending aorta
  - Ⓒ left ventricular apex to femoral artery
  - Ⓓ left ventricular apex to descending aorta
- ④ Simple cross clamping
- ⑤ Simple primary suture

①의 방법은 8,10) 胸部損傷時 드물게 볼 수 있는 Brachiocephalic Vessel 이나 大動脈弓 또는 上行大動脈破裂時에 使用될 뿐이다.

②의 방법은 8,11) 유착이 심한 큰 大動脈瘤를 手術하는데 適格이며 이의 要點은 shunt 自體가 手術視野를 방해하지 않는다는 것과 펌프를 適切히 使用하면 身體 上部 및 下部의 血壓을 適當히 調整할 수 있다는 點이다. 따라서 Connolly<sup>8)</sup>는 이 方法을 進好하므로써 手術後 發生될 수 있는 腎不全症 및 척추의 장애를 極小化하고자 主張하였다.

그러나 ②의 方法은 미리 設備(set-up)가 必要하므로 모든 center에서 使用할 수 없고 또한 중격동에 多量의 血腫이 있을때는 cannulation 자체가 어려운 短點이 있다.<sup>9)</sup>

한편 Donahoo<sup>13)</sup>는 다음과 같은 理由에서 Shunt 使用을 권하고 있다. 즉 shunt는 全身 Heparin을 使用치 않음으로써 手術에 따른 出血을 예방할 수 있고, cross clamping으로 因해서 생기는 위험한 高血壓을 避할 수 있으며 身體 下部에 充分한 관류를 하므로써 다른 合併症을 예방할 수 있다는 것이다. 또한 이 方法은 취급하기 쉽고 위험성이 적으며 用途가 다양하다는 利點도 함께 가지고 있다.

Shunt에 사용하는 tube는 Graphite and Benzalkonium Heparin (GBH surface) tube (Gott에 依하여 고안됨)등을 사용할 수도 있으나 Donahoo<sup>13)</sup>등은 TEM-AC-heparin coated 튜브를 사용하므로써 좋은 性적을 얻었다고 보고하고 있다. Connors<sup>14)</sup> 등의 例에서는 上部 삽입부위(proximal cannulation site)로써 上行大動脈, 大動脈弓自體 또는 左側鎖骨下動脈을 使用하였으나 이 方法은 흉곽이 깊은 患者에게는 예로 cannulation 自體가 어렵고 手術視野를 防害할 수 있으므로 많은 학자들은 8,12,13) 좌심실을 상부삽입부로서 擇하고자 主張하고 있다. 이때는 air embolism의 위험성이 있으므로 유의해야 할 것이다(Glenn Young Jr).

最近 Morris<sup>15)</sup>등은 shunt를 사용하지 않고 단순한 大動脈 cross-clamping으로도 5%의 死亡率을 보였을 뿐 척추장애는 없었다고 하여 shunt 사용에 關한 의문을 제기하고 있으나 Donahoo는 Ventricular loading을 출릴 수 있고 말초관류를 개선시키는 이득이 있으므로 shunt를 예방적으로 使用하자는 것이다.

또한 많은 例의 手術經驗이 있는 病院에서는 大動脈 clamping 時間이 問題가 안될 줄 모르지만 그렇지 않은 경우는 위험이 따를 수 밖에 없다는 것이다.

Turney<sup>9)</sup>의 discussioner로서의 Connolly는 대체로 30分 以內에 grafting을 完成시키기 어려웠다고 告白하고 있다.

手術하는 方法以外에는 conservative한 治療가 오히려 좋은 경우도 있는데 Utley<sup>16)</sup>는 大動脈破裂의 진단을 내렸으나 患者의 상태가 너무 危重하여서 手術이 不可能하였던 患者의 경우와 너무 어려서 手術을 포기하였던 患者에서 降壓劑만을 使用하므로써 治療에 成功하였던 經驗을 가지고 있다.

#### [合併症]

Turney<sup>9)</sup>의 31例에서 34件의 合併症이 發生하였는데 術後高血壓이 18件(72%), paraplegia가 1件(3%), 腎不全이 3件(10%), 좌회귀후두신경의 損傷이 8件(32%), 大出血이 2件(7%), 및 shunt technique error가 2件(7%)이었다. 著者의 例에서도 proximal clamping 部位의 박리가 어려워 blind하게 clamp하였던 關係로 Left recurrent laryngeal nerve palsy와 Left phrenic nerve palsy가 있었으나 이는 豫見되었던 合併症이었다. 患者가 胸部損傷後 7日이나 經過하여서야 本院에 入院하였으므로 그間에 생긴 조직化(organization)와 심한 유착(adhesion)으로 因하여 박리가 거의 불가능한 상태였으며 따라서 直接神經組織에 對한 絶斷 및 大出血의 위험성이 있어 차라리 Blind한 方法을 택하였던 것이다. 術後 3개월의 추적관찰시 좌측회귀후두신경마비 증상은 호전되었다.

#### 結 論

서울大學校病院 胸部外科學敎室에서 1979年 11月 16日 自動車事故로 因하여 下行大動脈에 破裂이 있었던 44才 男子患者를 手術하여 成功하였으므로 문헌고찰과 더불어 報告하는 바이다.

#### REFERENCES

1. Joseph B. McIllduff: Traumatic Aortic Rupture: An Additional Roentigenographic Sign. Ann. Thorac.

- Surg.* 24:77, 1977.
2. Donald G. Marsh: *Traumatic Aortic Rupture: Roentgenographic Indications for Angiography.* *Ann. Thorac. Surg.* 21:337, 1976.
  3. George E. Cimocowski: *Multiple Transections of the Thoracic Aorta Secondary to Blunt Trauma: Ann. Thorac. Surg.* 15:536, 1973.
  4. Laman Gray, Jr.: *A new Roentgenographic finding in acute traumatic rupture of the aorta: J. Thorac. Cardiovas. Surg.* 70:86, 1975.
  5. James E. Demeules: *Rupture of Aorta and great vessels due to blunt thoracic aorta: J. Thorac. Cardiovasc. Surg.* 61:438, 1971.
  6. Stewart Fox: *Acute hypertension: Its significance in traumatic aortic rupture.* *J. Cardiovasc. Surg.* 77: 622, 1979.
  7. Marvin M. Kirsh: *Management of unusual traumatic ruptures of the aorta.* *S.G.O.* 146:365, 1978.
  8. Stephen Z. Turney: *Traumatic rupture of the aorta.* *J. Thorac. Cardiovasc. Surg.* 72:727, 1976.
  9. Robert J. Stallone: *Management of Ruptured Thoracic Aortic Aneurysms.* *Am. J. Surg.* 136:162, 1978.
  10. Franz: *Avulsion of the Innominate Artery After Blunt Chest Trauma.* *J. Thorac. Cardiovasc. Surg.* 67:478, 1974.
  11. Gibbon: *Surgery of the chest, 3rd edition, p. 104.*
  12. Gordon F. Murray: *Thoracic Aneurysmectomy Utilizing Direct Left Ventriculofemoral shunt (TDMAC-Heparin) Bypass.* *Ann. Thorac. Surg.* 21: 261, 1976.
  13. James S. Donahoo: *The Heparin-coated Vascular Shunt for Thoracic Aortic and Great Vessel Procedures: A Ten-Year Experience.* *Ann. Thorac. Surg.* 23:507, 1977.
  14. Connors J.P.: *The Use of the TDMAC Heparin Shunt in Replacement of the Descending Thoracic Aorta.* *Surg.* 181:735, 1975.
  15. Morris G.C.: *Discussion of Connors et al. (1).*
  16. *Discussion of Turney (reference 8)*
  17. T.L. Herendien: *Transient anuria and paraplegia following traumatic rupture of the thoracic aorta.* *J. Thorac. Cardiovasc. Surg.* 56:599, 1968.
-