

# 젓소의 前頭洞蓄膿症 治療를 위한 圓鋸術施術 一例

權 海 秉

慶北大學校 農科大學 獸醫學科

## 緒 論

최근 우리나라에는 乳牛나 肥肉牛의 飼育頭數가 급격히 증가하고 있어 手術對象患畜數도 상당한 증가추세를 보이고 있다. 乳牛는 그 管理上 斷角이 요구되는 가축인데 中等大의 송아지나 成牛에서는 斷角術을 실시한 후 合併症으로 前頭洞蓄膿症을 유발하는 일이 있으며 한편으로는 靨의 骨折, 前頭骨의 骨折 등이 原因이 되어 細菌感染을 받아 前頭洞蓄膿症을 일으키는 일이 적지 않다.

前頭洞蓄膿症의 治療는 總적으로 外科의 手術方法에 의존할 수 밖에 없으며 手術方法으로는 前頭骨에 대한 圓鋸術의 실시가 유일한 方法으로 알려져 있다.

국내에서도 前頭洞蓄膿症 治療를 위한 圓鋸術은 실시되고 있는 것으로 알지만 이에 관한 사례보고는 없다.

圓鋸術을 실시함에 있어서는 圓鋸孔의 造成部位 선택이 治療상 중요한데 圓鋸孔 造成部位는 著者에 따라 서로 다른 점이 많고 治療방법에 있어서도 차이점은 적지 않다. (2, 3, 6, 7, 12, 15)

著者는 慶州市 K牧場에서 홀스타인種 암소(3歲)의 前頭洞蓄膿症 治療를 위한 圓鋸術의 실시부위를 다른 著者들의 方法을 개선한 方法으로 施術하여 양호한 治療결과를 얻었으므로 보고하는 바이다.

## 症 例

**患畜:** 慶州市 K 목장에서 사육하는 임신 8個月의 3歲된 암소였으며, 1977년에 미국에서 도입된 젓소로서 수입 직전에 斷角되었다. 畜主陳述에 의하면 도입된 소들 중 3두가 前頭洞蓄膿症에 罹患되어 있었는데 그 중 2두는 症勢가 심하여 도태하였다고 한다.

**理學的所見:** 患畜은 머리를 前下方으로 느려뜨리고 힘 없이 서 있었고 食欲도 不振하였다. 左側前頭骨은 右側前頭骨에 비해 腫脹되어 있었으며 打診으로濁音を

발하였다. 특히 眼窩後憩室은 현저히 증창되어 있었고 鼻孔으로부터는 膿을 혼합한 惡臭나는 鼻汁이 流出되고 있었으며 膿性鼻汁의 流出量은 머리를 수구릴때 더 많았다. 左側眼球는 充血이 심했고 眼瞼을 폐쇄한채 開張하지 못하였으며 眼瞼은 증창하여 들출된 상태를 보였다. 眼球上緣結膜에는 大豆大의 暗赤褐色인 結節이 존재 하였으며 膿樣淚가 流出되고 있었다. 體溫, 脈搏 및 呼吸數에는 별 변화가 없었지만 呼吸는 惡臭를 풍기었다.

**手術:** 痲醉는 鎮靜劑과 局所痲醉劑를 사용하였다. 鎮靜劑로는 Rompun(바이엘社) 5.0ml를 筋注하고 患畜을 右側으로 橫臥시킨 후 四肢를 반출로 결박 고정하였다. 鼻漏나 唾液이 氣管內로 流入되는 것을 방지하기 위해서 집단을 목에 고이고 머리를 낮추었다.

圓鋸術을 실시할 手術豫定部位의 털을 면도칼로 짧게 깎은 다음 70% alcohol과 3% 옥도정기로 소독하였다. 皮下織은 2.5% 鹽酸프로케인液으로 浸潤痲醉하였다.

소의 前頭洞의 해부학적 소견은 그림 1 및 2에서 보는 바와 같으며 圓鋸術의 시술부위는 그림 3과 같다. 즉 前頭洞內에 저류되어 있는 膿汁의 排液과 洗滌藥液의 排液을 용이하게 하기 위해서 다음 3개 부위에 圓鋸孔을 조성하였다. 첫째, 圓鋸孔은 後部前頭洞에 실시 하였는데 이 부위는 頭頂部에서 鼻端쪽으로 8cm, 前頭骨의 正中線에서 左側方向으로 2.5cm 되는 部位에 조성했고, 둘째, 圓鋸孔은 眼窩後憩室上部로 眼窩의 後緣에서 上方 4cm, 左側眼窩上孔과 前頭骨稜의 中間部位에 조성하였으며, 셋째, 圓鋸孔은 前部前頭洞의 鼻介부에 조성하였는데 이 部位는 兩側 眼窩의 中央을 연결하는 假想線의 下方으로 1cm, 正中線에서 左側으로 2.5cm 되는 거리에 하였다.

圓鋸術을 실시할 부위의 피부 및 피하직을 약 6cm 길이로 縱切開하여 骨膜이 노출된 후 다시 骨膜을 切開 하였으며 骨膜銳匙를 사용하여 骨膜을 前頭骨에서 剝離 擧上하고 Allis 鉗子로 파악한 다음 圓鋸의 中心軸을 圓鋸切緣의 톱니의 변연보다 2~3mm 突出케 하고 中心

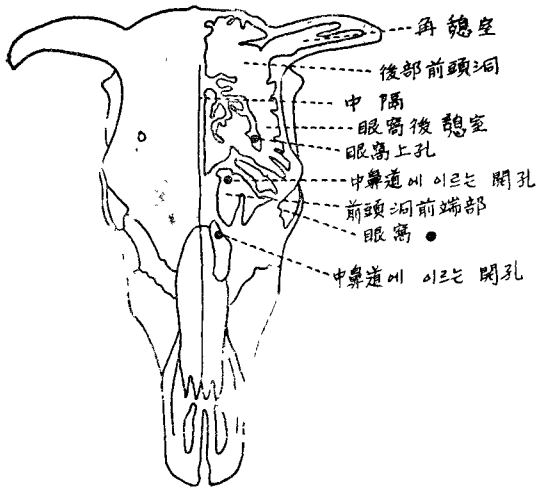


그림 1 牛頭骨 (背側, 洞이 開放되어 있다)

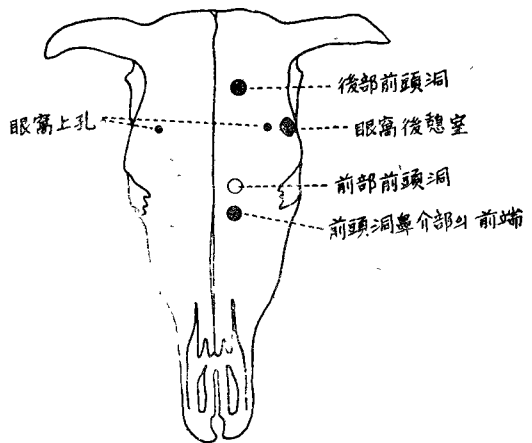


그림 3 圓鋸術部位

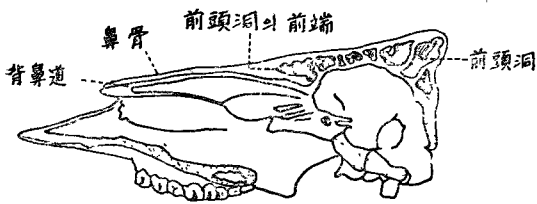


그림 2 牛頭骨의 矢狀切斷

鑿의先端을 前頭骨에 힘차게 刺入 시킴으로써 圓鋸가 骨面에서 미끌어지지 않게 한 다음 圓鋸의 손잡이를 時計針方向으로 半廻轉 그 反對方向으로 半廻轉하는 동작을 圓形骨片이 切斷될 때까지 계속하였다. 예정된 3個部位에 圓鋸孔을 조성시킨 다음 bone chisel과 曲鉗子를 이용하여 後部前頭洞의 圓鋸孔에서 眼窩後總室에 조성된 圓鋸孔에 이르는 사이에 존재하는 骨性隔壁을 切斷粉碎하여 交通路를 형성하였고 다음에는 後部前頭洞에 형성된 圓鋸孔으로부터 前頭洞 前端部에 형성된 圓鋸孔에 이르는 사이에서 骨性隔壁을 같은 방법으로 切斷粉碎하여 交通路를 형성시켰다. 그러나 眼窩後總室과 前部前頭洞 사이에는 眼窩上神經이 통과하므로 交通路 형성을 할 수 없었다. 圓鋸孔 사이에 交通路를 형성한 후에는 前部前頭洞의 前端限界點에서 背鼻道와 서로 交通할 수 있는 人工瘻를 형성시켰는데 이에는 drill을 사용하여 2~3개의 小孔을 형성하였다. 형성된 圓鋸孔을 통해 前頭洞內에 치즈樣膿이 충전해 있음을 볼수 있

었고 前部 前頭洞에서 背鼻道를 drill 穿孔한 人工瘻로부터는 呼吸時 공기와 함께 피겨름이 流出하는 것을 볼수 있었다.

治療: 圓鋸孔을 통해 洞內에 고무 튜브를 삽입하고 고무 튜브를 左右前後로 이동시키면서 全量 약 3,000ml의 生理的食鹽水를 注射器에 넣어 壓出시키면서 膿을 洗滌하였으나 膿의 完全排出은 불가능하였다. 洗滌을 끝낸 후 80ml의 食鹽水에 400萬單位의 호스타실린과 스트렙토마이신 3g을 용해시켜 洞內에 注入하였고 圓鋸孔內에 거즈를 밀어넣어 두었다. 全身處理로는 호스타실린 400萬單位와 스트렙토마이신 4g을 筋注하였다. 이상과 같은 處置를 6日間 계속하였다. 7日頃부터는 圓鋸孔과 鼻孔에서 流出되는 滲出物의 양은 상당히 감소되었으며 滲出液은 점차 투명해졌다. 또 左側眼部の 充血과 腫脹도 거의 消退되었고 膿이 混在하던 眼淚에도 膿을 볼수 없게 되었으며 流淚의 양도 크게 감소하였다. 8日째부터는 後部前頭洞 圓鋸孔과 眼窩後總室의 圓鋸孔에 삽입 하던 gauze pack은 중단하고 洞內洗滌과 抗生劑注入만을 계속하였다. 그러나 前部前頭洞에 형성한 圓鋸孔에는 手術後 15日까지 gauze pack을 계속하였다.

手術後 16日부터는 각 圓鋸孔과 鼻孔으로부터의 滲出物 流出은 거의 소실되었으며 眼球充血, 眼瞼腫脹도 거의 소실되었고 左側上眼瞼結膜에 발생하였던 大豆大의 結節은 米粒大로 수축하였다. 洞內洗滌과 抗生劑注入은 20日까지 계속하였는데 滲出物의 流出은 거의 볼수 없게 되었으며 圓鋸孔과 피부 및 피하의 切創은 26日에 이르러 癒合閉鎖되었다. 그 후 4~5개월간 再發與否를 관찰하였으나 蓄膿症의 再發은 안정되지 않았다.

## 考 察

소의 前頭洞蓄膿症은 斷角, 角骨折, 前頭骨의 骨折에 合併症<sup>3,4,9</sup>으로 발생할수 있는데 前頭洞內에 存在하는 여러 개의 骨性隔壁은 骨性迷路<sup>9</sup>를 형성하는 해부학적 특성 때문에 排膿, 排液에 장애가<sup>2,4,13</sup> 있어 治療되기 힘들다는 사실은 잘 알려져 있다.

소의 前頭洞蓄膿症의 治療方法은 주로 前頭骨에 圓鋸術을<sup>3,6,9,15</sup> 실시하는 術法이 적용되는데 圓鋸孔의 造成部位는 治療上 상당히 중요한 것으로 생각된다.

Berge 및 Westhues<sup>9</sup>는 兩眼窩의 中央을 가로지르는 線과 前頭骨의 正中線이 서로 交叉하는 점에서 左 또는 右로 손가락 하나의 幅을 둔 점을 圓鋸孔 형성점으로 지시하고 있는데 이러한 單一圓鋸孔만으로는 前部前頭洞이나 眼窩後憩室에 축적된 膿은 거의 排出되지 않는다. Frank<sup>3</sup>와 Oehme 및 Prier<sup>9</sup>는 眼窩後憩室의 排膿을 위해서는 前頭骨側緣의 中央部 즉 眼窩의 後緣으로부터 2.5~4cm 後方을, 前部前頭洞의 圓鋸孔은 兩眼窩의 中央을 연결하는 線과 正中線이 서로 交叉하는 점에서 左 또는 右로 2.5~4cm 되는 점을, 그리고 鼻介部の 排膿을 위해서는 鼻骨正中에 拇指와 다른 指를 놓고 윗쪽으로 밀고 올라갈때 손가락이 서로 버러지기 시작하는 곳의 左側 또는 右側 등 3개 점들을 指示하고 있다. Gibbons 및 Cotcott<sup>6</sup>는 Frank<sup>3</sup>, Oehme 및 Prier<sup>9</sup>가 지시하는 圓鋸孔의 部位와 구사한 部位를 지시하고 있는데 鼻介部の 圓鋸孔位置는 지시하지 않고 있다. Hungerford<sup>8</sup>는 斷角했던 部位에 骨을 再開孔하는 것이 좋다고 했지만 排液할때 頭頂部를 下方으로 수구리게 하는 不便이 있으므로 치료상 곤란하다. 木全<sup>12</sup>은 眼窩上緣의 線에서 上部로 5cm 되는 곳과 兩眼窩의 中心을 연결하는 線과 正中線이 交叉하는 點에서 左方 또는 右方으로 5cm 간격을 두고 圓鋸孔을 조성할 것을 지시하고 있는데 이상 2 개의 圓鋸孔만으로는 鼻介부에 저류되는 膿의 배설이 不能하므로 治療上 애로가 있다. 松葉<sup>15</sup>는 兩眼窩上緣을 연결하는 線에서 上方으로 4cm, 正中線에서 左 또는 右側으로 1~2cm 되는 점을 單一圓鋸孔 造成部位로 지시하고 있는데 이 圓鋸孔만으로는 前部前頭洞과 眼窩後憩室의 膿을 제거하기 힘들다.

이상과 같이 여러 著者들이 지시하는 圓鋸孔部位를 선택할 때에는 後部前頭洞內의 排膿과 洗滌에 장애를 가져오든지 鼻介骨部の 膿을 排出시키는데 애로가 생기며 單一圓鋸孔을 造成할 경우는 眼窩後憩室內의 排膿이 불가능해지는 不利點들이 있다. 따라서 著者는 後部前頭洞의 排膿을 편리하게 하기 위해 頭頂部에서 正中線

을 따라 鼻端을 向해 8cm 내려간 곳에서 側方으로 2.5cm 떨어진 점에 제 1의 圓鋸孔을, 眼窩後憩室의 排膿을 위해서는 眼窩上緣에서 4cm 上方 前頭骨稜과 眼窩上孔 사이에 제 2의 圓鋸孔을 그리고 前部前頭洞의 排膿을 위해서는 兩側眼窩의 中央을 연결하는 線과 正中線의 交叉點에서 左側으로 2.5cm 떨어진 점에 제 3의 圓鋸孔을 각각 조성하였으며 제 1의 圓鋸孔과 第2의 圓鋸孔 그리고 第1과 第3의 圓鋸孔 사이의 洞內骨性隔壁을 분쇄함으로써 排液路를 形成하였으며 前部前頭洞의 下端限界點에서 背鼻道에 통하는 人工瘻를 조성하여 鼻腔을 통해서도 排液될수 있도록 충분한 排膿路를 확보하여 치료상 良好한 結果를 거두었다.

## 結 論

乳牛에 발생한 左側前頭洞蓄膿症을 治療하기 위하여 다음과 같은 圓鋸術을 실시하여 良好한 治療效果를 얻었다.

1. 後部前頭洞의 排膿을 위하여 頭頂部에서 鼻端 쪽으로 8cm, 正中線에서 左側方으로 2.5cm 되는 점에 제 1의 圓鋸孔을 形成하였다.
2. 眼窩後憩室의 排膿을 위해서는 眼窩의 上緣에서 上部로 4cm 眼窩上孔과 前頭骨稜 사이에 제 2의 圓鋸孔을 形成하였다.
3. 前部前頭洞의 排膿을 위해서는 兩眼窩의 中央을 가로지르는 線에서 鼻端 쪽으로 1cm 下方 그리고 正中線의 左側 2.5cm 되는 점에 제 3의 圓鋸孔을 形成하였다.
4. 前部前頭洞의 下端限界에서 背鼻道에 이르는 人工瘻를 造成하여 排液路를 造成하였다.

이상과 같은 圓鋸孔을 통해 左側前頭洞蓄膿症을 治療하였다.

## 參 考 文 獻

1. Bemis, H. E.: Surgery of the head of the horse. J. Am. Vet. Med. Ass. (1926) 19: 210.
2. Berge, E. and Westhues, M.: Veterinary operative surgery. The Williams & Wilkins Co. (1965) p. 135.
3. Frank, E. R.: Veterinary surgery. Burgess Publishing Co. (1964) p. 142.
4. Getty, R.: Anatomy of the domestic animal. W. B. Saunders Co. (1975) p. 773~4.
5. Gibbons, W. J.: Dehorning cattle. Cornell Vet. (1932) 22: 186.

6. Gibbons, W.J. and Cotcott, E.J.: Bovine medicine & surgery. American Veterinary Publication, Inc. (1970) p.804~6.
7. Guard, W.F.: Surgical principles and technics. Edward brothers, Inc. (1953).
8. Hungerford, T.G.: Diseases of livestock. McGraw-Hill, Australia (1975) p.409.
9. Oehme, F.W. and Prier, J.E.: Textbook of large animal surgery. The Williams & Wilkins Co. (1974) p.350~352.
10. Soma, L.R.: Textbook of veterinary anesthesia. The Williams & Wilkins Co. (1971) p.344~52.
11. 加藤嘉太郎: 家畜比較解剖圖說. 下卷, 養賢堂, 東京 (1961) p.279~80.
12. 木全春生: 新動物外科學. 地球社, 東京 (1975) p.125.
13. 黑澤亮助, 酒井保: 手技圖解 家畜外科診療. 第12版, 養賢堂, 東京 (1978) p.222~6.
14. 中村洋吉, 酒井保, 津村巖, 沼田芳明, 北澤馨, 小池壽男: 家畜外科學講義. 第3版, 養賢堂, 東京 (1975) p.180~1.
15. 松葉重雄: 獸醫外科手術學. 第18版, 金原出版, 東京 (1977) p.186~7.

## A Case Report on Trephing Opening for Treatment of Empyema in Dairy Cow

Hae Byeong Kwun, D.V.M., M.S.

*Department of Veterinary Medicine, College of Agriculture, Gyeongbuk National University*

### Abstract

In treatment of empyema of frontal sinus in a dairy cow, modified trephing method was applied and aquired satisfactory drainage of pus and discharge from frontal sinus.

Methods of trephing opening applied were as follows:

1. Site of trephing opening for drainage of caudal frontal sinus was 2.5cm from the median septum and 8cm downward from the pole of the head.
2. Site of trephing opening of postorbital diverticulum was 4cm from the posterior edge of the orbital cavity and point between supraorbital foromen and gcrast of fronted bone.
3. Site of trephing opening for turbinate portion of the rostral frontal sinus was 1cm downward from imagination line drawn though the middle of the bony orbits and approximately 2.5 cm from the median septum.
4. Artificial fistula was formed from rostral frontal sinus to cavity of upper meatus.
5. Bony septum between opening of caudal frontal sinus and postorbital diverticulum and rostral frontal sinus were eliminated for good drainage.

Modified trephing method was applied to empyema of frontal sinus in a dairy cow. The result of treatment was effective with better drainage.