

## 慢性膿胸에 對한 Modified Eloesser's Operation 과 그 意義

崔 鍾 範\*

= Abstract =

### Modified Eloesser's Operation and Its result in Chronic Empyema with Poor General Condition or Cachecic State

Jong Bum Choi, M.D.\*

(Director: Prof. Dong June Lee, M.D.)

During the past 3 years, 15 patients who could not be anesthetized generally because of poor general condition or cachecic state, of 111 patients with empyema, have been treated with modified Eloesser's operation under the local anesthesia with 2% procaine.

There were 13 males and 2 females ranging from 21 years to 61 years of age. The etiology was tuberculosis(6 cases), pyogenic pneumonia(5 cases), lung abscess(1 case), post-trauma(2 cases) and malignancy(1 case).

The over-all mortality rate was 6.7%(1 case) and cause of its death was poor oral feeding because of post-traumatic psychosis.

Modified Eloesser's operation was performed after closed tube thoracostomy and irrigation with 1% zephanon solution for over 2 weeks.

And then the other operation was not performed and all patients except 1 case appeared good progression (Complete healing; 4 cases, Progressive healing: 10 cases, death: 1 case).

### 緒 論

最近膿胸은 文化와 經濟發展에 따라 그 수효는 차츰 감소되었으나 아직도膿胸發生時 胸腔內 他部位의 파급 내지 독소흡수로 심한 合併症을 초래하는 경우가 많다. 最近 抗生劑의 濫用에 依해 耐性菌 出現과 肺外科의 發達에 依한 기관지루의 增加로써 그 樣相이 많이 달라졌고 慢性膿胸의 手術은 어려워졌다.

\* 全南大學校 醫科大學 胸部外科  
〈指導教授: 李 東 俊〉

\* Department of Thoracic and Cardiovascular Surgery,  
College of Medicine, Chonnam University

그 이유로는 原因菌이 複合感染으로 耐性を 갖고 있고 肥厚肋膜에 依한 手術의 困難點도 著明한 肺機能 低下等을 볼 수 있었다. 最近 抗生劑의 급속한 發展과 手術手技의 樣相이 發達됨에 따라膿胸의 治療는 상당한 發展을 가져왔다. 허나 아직도 저소독중이나 벽지촌의 病에 對한 무관심과 무지로 아주 심한膿胸자체 때문에 不良한 結果를 가져오는 경우가 많다.

著者は 過去 3년간 전남의대 부속병원에 入院하여 治療를 받은 患者(膿胸) 111例中 手術을 위한 麻醉에 임할 수 없을 정도의 Poor general condition였던 15名의 患者에서 permanent open thoracostomy(modified Eloesser's operation)에 依한 治療結果를 考察하였으므로 報告하는 바이다.

## 對 象

### 1) 年齡 및 性別

1976年 1월부터 1978年 11월까지 3年間 모든 膿胸患者 111例中 15例를 對象으로 하였다.

年齡은 表1에서 보는바와 같이 30歲以下가 4例, 51~60歲가 5例, 61歲以上이 1例로 主로 中年層 以上에서 많이 보이며 男女의 比는 約 6:1의 比率로 보였다.

### 2) 病 型

胸部 X線上 (P-A view)에서 膿胸의 上限이 제 3~4 肋骨 部位까지 達하고 있는 것을 diffuse type 으로 하고 제 7~8 肋骨部位에 達한 것을 Localized type 이라 할 때 위의 경우는 1例를 除外하고 전부 마지막 open thoracostomy 하기 前에는 diffuse type 였다.

### 3) 病歷期間 (표 2)

표 2에서 보는 바와 같이 2個月以內가 4例, 2~4個月이 3例, 4~6個月이 3例, 6個月~1년이 1例, 1~2년이 3例, 30년이 1例였다.

### 4) 原因菌

肋膜腔內膿은 全例에서 菌培養을 施行했는데 主로 2次的인 感染이 많았고 手術 前에 相當한 抗生劑 投與로 培養上 精確한 data를 얻기가 어려웠다.

따라서 二次感染外에는 本 手術後 相當한 進行을 보고 난 뒤에 培養檢査를 한 터라 큰 意義는 보지 못했다. 複合培養의 結果는 없었고 단지 二次感染으로 생각되는 그람 陰性菌이 대부분이었고 또 이런 陰性菌의 侵犯때문에 治療上 어려운 點이 더 큰 것으로 보였다.

### 5) 原因病巢 (표 4)

病歷, 臨床檢査, X線上 촬영으로 原因이 될 수 있는

**Table 1.** Age and Sex

	Male	Female	Total
21~30 years	1		1
31~40 "	3		3
41~50 "	2	2	4
51~60 "	6		6
61~ "	1		1
Total	13	2	15

病巢를 觀察結果 肺結核이 6例, 肺炎이 5例, 肺膿瘍이 1例, 外傷이 2例, 惡性腫瘍이 1例, 이中에서 前에 試驗의 開胸術을 施行했던 것이 1例, 全肺切除가 1例, 肋膜剝皮術 1例, 肺切除術이 1例였다. 前에 開胸術을 施行했던 것은 手術後 二次感染으로 再發性 膿胸으로 全身狀態의 惡化로 本 手術을 施行하였던 경우들로 全例의  $\frac{1}{4}$ 을 차지하고 있으며 나머지  $\frac{3}{4}$ 이 以前에 開胸術을 施行하지 못하고 本 手術을 施行했던 境遇들이다.

**Table 2.** Duration

Duration	No.
< 2 months	4
2~4 months	3
4~6 "	3
6 months - 1yr	1
1~2 yrs	3
> 2 yrs	1
Total	15

**Table 3.** Pathogens

Pathogens	No.
Sterile (no growth)	5
Pseudomonas	5
Proteus	1
Enterobacter	1
Staphylococcus	2
Mixed infection	1
Total	15

**Table 4.** Underlying pathologic lesions

Underlying pathologic lesions	No.
Tuberculosis	6
Pyogenic Pneumonia	5
Lung Abscess	1
Post-trauma	2
Malignancy	1
*** ** *	-
Exploratory thoracotomy	1
Pneumonectomy	1
Decortication	1
Lobectomy	1

## 6) 症狀과 徵候

症狀으로 全身虛弱이 大部分이며 呼吸困難이 그 다음이었다. 一部 患者는 一次 病院에서 胸腔插管術로 排膿을 施行해 왔던 患者로 本 病院 到着當時 계속 膿排出을 보여준 患者였다.

여기 15例中 14例는 本 手術前 심한 全身狀態 惡化로 歩行이 전혀 不可能함을 보였다. 血液所見上 심한 境遇는 1例에서 Hb值가 5.5까지 떨어졌고 繼續的인 輸血로도 好轉을 보이지 못했다.

Table 5. Symptoms and Signs

Symptoms and Signs	No.
Dyspnea	7
Fever	3
Coughing	4
Chest pain	1
Abdominal pain	2
Chillness	3
Generalized weakness	14
Chronic pus discharge	4

Table 6. Hematologic findings

WBC(/mm <sup>3</sup> )	No.	Hb (g%)	No.
< 10,000	1	< 8	2
10,000~20,000	11	8~11	10
> 20,000	3	> 11	3

## 治療와 그 結果

모든 患者는 手術的 處置前에 診斷確認 目的으로 膿 胸腔內 穿刺와 菌의 培養結果에 따라 感受性이 높은 抗生劑를 投與했다. 急性인 境遇는 ① thoracentesis and chemotherapy ② Closed tube thoracostomy, irrigation and chemotherapy with or without rib resection 등을 施行하고 慢性인 境遇는 ① Decortication ② open window therapy ③ thoracoplasty ④ open thoracostomy ⑤ Pleurolectomy ⑥ Pleuropneumectomy ⑦ multiple procedure를 施行하나 여기 報告하는 15例는 急性인 境遇는 없었으며 慢性인 境遇 일단 위의 治療를 進行했으나 開胸을 할 수 있었던 境遇는 4例 뿐이었고 나머지 11例는 胸腔插管

術, irrigation with 0.5~1% Zephanon-physiologic saline with or without rib resection을 施行하였으나 開胸術 以前에 全身狀態惡化로 全身麻酔의 조건이 되지 않아 2% Procaine을 使用한 局所麻酔로 本 手術을 (modified Eloesser's operation) 施行했으며 또 境遇에 따라 開胸術後 再發性 膿胸으로 다시 胸腔插管術後 抗生劑 投與와 洗滌을 施行했으나 全身狀態 惡化로 2% procaine의 局所麻酔下에 本 手術을 施行했다. 本 病院에서 膿胸患者 111例 治療中 가장 惡化된 全身狀態를 가진 患者 14例와 그外 1例의 治療는 다음과 같다.

### 1) 肺炎性 膿胸의 境遇 (5例)

病歷은 1~6個月이며 年齡은 30~60歲이고 이中 2例에서는 入院以前에 이미 胸腔插管術을 施行했던 患者들이다.

이中에서 1例는 50歲 女子로 이미 剝皮術을 實施했던 境遇로 肋膜비후가 주로 Parietal pleura 쪽이고 visceral pleura는 그 破壞가 심하고 肺膨脹이 不可能하며 氣管枝루가 생겼다. 그後 다시 胸腔插管術에 依해 3週間 洗滌과 排膿을 施行했으나 계속적인 高熱과 全身狀態 惡化로 本 手術을 施行했다. 4例는 모두 10日 以內에 起動이 可能했고 手術病辺部位가 肉芽組織으로 덮이고 排膿量도 줄어 退院이 可能했다. 1例는 6個月後에 이미 肉芽組織이 肋膜內를 채우고 皮膚에 가까워져서 표피층으로 덮이고 있었다.

### 2) 結核性 膿胸의 境遇 (6例)

5例에서 兩側性 far advanced pul tbc였고 Chest P-A上 심한 Calcification과 fibrosis를 보였다. 2例에서 手術前後에 藥物療法을 實施했으나 手術後 3個月 동안 sputum의 AFB stain에서 +++를 보였다. 1例는 病辺쪽에 過去에 흉강삼출액이 있었고 肋膜비후때문에 剝皮術과 肺葉切除術을 施行했으나 肺膨脹不可能과 再發性膿胸으로 全身狀態 惡化때문에 本 手術을 施行했다. 대개 흉강삼출액 生成以後 二次的인 感染으로 인한 膿胸으로 생각되며 6例 모두가 심한 全身狀態 惡화와 肺膨脹 不可能으로 本 手術을 施行했다.

2例에서 1年 6個月과 2年만에 胸腔內를 肉芽組織이 거의 채우고 手術病辺까지 덮이는 것을 볼 수 있었다.

나머지 境遇도 胸腔內 內面에 肉芽組織으로 덮이고 膿 排出이 거의 없는 것을 볼 수 있었다.

### 3) 肺膿瘍에 依한 境遇 (1例)

肺농양 자체보다 1例에서는 59歲 男子로 右側 肺門 部位(hilar region)에 큰 肺농양이 있어 Local clinic

에서 肺切除術을 實施한 患者로 2週後에 기관지부를 形成하여 膿胸을 일으킨 境遇로 다시 胸腔插管術로 排膿하고 洗滌을 實施했으나 Pseudomonas의 二次感染으로 本科에 옮겨진 境遇로 큰 기관지부에서 本手術을 施行했다. 手術後 5日만에 膿의 排出이 減少되었고 手術後 7日만에 全身狀態 好轉으로 起動이 可能해 退院했다. 退院後 15日만에 원래 보였던 Pseudomonas 膿은 볼 수 없었고 病辺에 肉芽組織이 많이 덮인 것으로 보였다.

#### 4) 惡性腫瘍에 의한 境遇 (1例)

56歲 男子로서 4個月間의 呼吸困難을 호소하여 氣胸後 膿胸이 온 境遇로 胸腔插管術을 施行하여 洗滌을 實施했으나 기관지부의 形成과 肺萎脹의 不可能, 심한 體重減少로 本手術을 施行했다. 더불어 生檢을 實施했다. 生檢結果 adenocarcinoma로 보였고 手術後 2週日만에 排膿量은 減少했으나 繼續의인 삼출액의 排出을 볼 수 있었으며 그 後 한달만에 退院했다.

#### 5) 外傷後 (2例)

(a) 1例는 外傷後 1.5個月만에 入院했고 血胸에서 膿胸으로 移行段階였으며 胸腔插管術을 施行했으나 패혈증세로 入院 1週日만에 Hb值가 갑자기 5.5로 低下되고 全身狀態惡化로 本手術을 施行했다. 手術後 2個月동안에 Hb值가 增加하고 혈중 단백질 增加도 보였으나 外傷後 精神病으로 Oral feeding이 되지않아 다시 hypoproteinemia에 빠져 手術後 3個月만에 死亡했다.

(b) 1例는 58歲 男子로서 30年前 右側 胸部에 銃傷을 받고 局所的인 型으로 膿胸을 形成한 境遇로 나머지 機能할 수 있는 肺 자체의 膨脹不可能을 미리 豫測하여 本手術을 施行했던 全身 良好한 境遇였다. 그 後 外來訪問時 거의 好轉을 보였다.

위의 手術後 退院期間은 대개 10日以內였으며 다만 2例에서 2週以上이었다.

모두가 退院前에 全身狀態가 良好했고 起動이 可能했다. 退院後의 dressing and gauze change의 教育을 退

院前에 철저히 했다. 15例中 Spontaneous wound closure를 보인 患者가 4例이며 나머지 例도 現在 肉芽組織 形成에 많은 進展을 가져왔다.

## 手術方法

本手術方法은 Eloesser's method를 變形한 것이며 Eloesser<sup>1,2)</sup>은 1935년에 膿胸의 排膿의 手術을 시작했다. 1~2個의 肋骨를 자르고 Skin flap을 inferior pleural margin에 봉합했다.

여기에서는 手術前에 胸腔插管術을 施行한 後 보통 10日間의 0.5%~1% Zephanon 液으로 洗滌을 했으며 대개 그 사이에 膿의 量은 줄었다. 本手術은 膿胸腔에 一致해서 inverted U-字型을 만들어 皮膚切開를 하는데 橫徑은 5~10cm, 縱徑은 5~12.5cm (2~3個의 肋骨切開)이다.

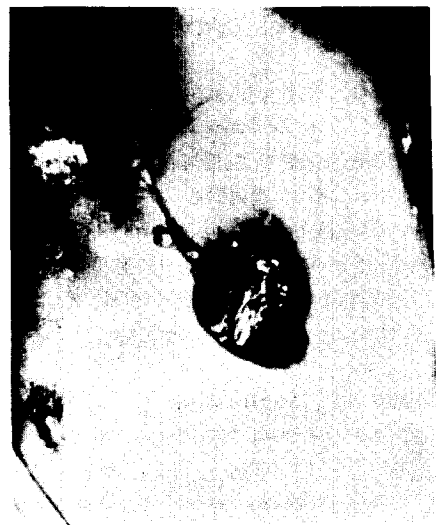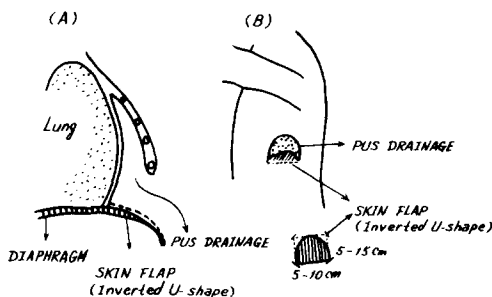
이때 充分한 開放創이 되도록 2~3個의 肋骨과 그 肋骨組織을 完全히 切除하고 膿胸腔을 外部로 開放했다. 切開한 皮膚는 될수있는데로 創内部에 깊이 胸腔內 肥厚肋膜과 縫合하고 切開한 inverted U-字型은 橫隔膜에 붙여 縫合하여 排膿의 base가 되게한 다음 Vaseline gauze tamponade를 하고 手術을 끝낸다.

入院中은 매일 4회 정도 0.5%~1% Zephanon 液으로 洗滌하고 8~9日째에 退院시켰다.

## 考 察

現在 成人에 急性及 慢性膿胸의 治療는 ① 抗生劑를 使用하여 原因菌을 抑制하고 ② 外科의 方法으로 膿胸

(Figure)



腔의 排膿을 適切히 하여 肺膨脹을 完全하게 하는데 있으며 그 方法은 ① 膿胸의 程度 ② 合併症有無 ③ 慢性度에 따라 다르나 보통 ① 肋膜穿刺 ② 肋間排膿管插入 ③ 肋骨切開後排膿管插入 ④ 剝皮術 ⑤ 切除 ⑥ 開放療法 ⑦ 胸廓成形術 等이다.

여기 報告한 境遇는 모두 慢性이거나 일단 手術(開胸術)은 가카스로 해결했으나 다시 再發性 膿胸으로 全身狀態惡化되고 때로 폐혈상태인 境遇에서 대개 肋間排膿管插入後 10日~2週內에 modified Eloesser's operation을 施行했던 境遇다.

(1) 肋間排膿管插入法은 膿胸의 治療原則이 膿胸腔內을 適切히 排膿하고 感受性 抗生劑를 併用하는 것이므로 過去 主張한 肋膜穿刺方法<sup>3,4,5,7)</sup> 보다는 훨씬 빠르고 더 正確한 治療法이다.

現在 sterile empyema가 많아지는 이유는 抗生劑만을 治療劑로 使用하기 때문이며 이에 Sinder<sup>6)</sup>는 2~3회의 穿刺排膿後에도 膿胸이 治療되지 않거나 再發하면 반드시 胸腔內插管을 해서 Waterseal bottle과 continuous suction을 使用해야 한다고 主張했다. 왜냐하면 胸壁과 肺가 빨리 가카와질수록 胸腔은 閉鎖되어 膿胸이 治療된다. 應急閉鎖性 肋間排膿의 適應은 ① 大量의 thin fluid와 toxicity 때문에 穿刺과 抗生劑로써 反應이 없는 肺炎 ② 急性膿胸을 同伴한 肺膿瘍 ③ 全肺切除後 發生한 氣管루를 同伴한 膿胸時 施行된다. 排膿管은 될 수 있으면 큰 것으로(成人에서는 26~30 Fr) 하고 適當한 dependency가 이루어져야 한다.

이 方法의 短점은 ① thick pus가 있을 때는 fibrin mass를 drainage 못하고 ② 완전한 dependent site에 놓을 수 없으며 ③ 盲目的으로 施行하기 때문에 橫膈膜을 穿孔할 수 있다. 이 方法은 一次大戰時 使用되므로써 중전의 死亡率이 75%였던 것을 15%로 減少시켰다고 한다.<sup>8)</sup>

本 著者は 本 15例에서 手術前 全部 肋間 排膿管插入을 實施하여 5% Zephanon液을 使用해서 洗滌했다.

(2) 肋骨切除를 同伴한 肋間排膿法이 本 手術前 2例에서 施行되었으며 이 適應症은 ① 위 方法으로 失敗한 肺炎性球菌膿胸(thick pus, fibrin이 빨리 생기므로) ② 全身狀態가 쇠약한 慢性膿胸 ③ 肺葉切除後 膿胸과 같이 곧 治療가 豫想되는 境遇이며 이를 實施한 2境遇도 그 後 다시 modified Eloesser's operation을 施行했다.

### (3) 膿胸腔 淨化(Sterilization)

이 方法은 學者에 따라 약간의 差가 있다. Clagett and Geraci<sup>9)</sup>가 1963년에 最初로 施行했는데 膿胸腔을 適當한 開放性排膿口를 만들어 洗滌(Azochloramide液, benzalbonium, hydrogen peroxide液)해서 胸腔에

急性炎症이 消失되고 avascular fibrous membrane이 形成될 때까지(6~8週) 施行한다. 이때 0.25% neomycin 生理食鹽水液을 胸腔에 完全히 充填한 後 排膿創을 完全 閉鎖했다. Samson<sup>8)</sup>은 poor risk를 가진 患者에서는 閉鎖性排膿後 可能하면 곧 開放性 排膿法을 2~3個月間 施行해서 健康한 肉芽組織이 생기는 것을 기다린다. Stafford<sup>10)</sup>는 大部分의 境遇 開放性 排膿後 1/2 Dakin 液으로 反復洗滌해서 5~6日에 退院시킨다. 開放療法後 4~8週에 膿胸腔內의 모든 debris를 除去後 洗滌하고 0.25% neomycin液으로 완전히 充填後 閉鎖했다.

開放排膿法은 排膿管이 없으므로 ① 患者가 安樂하며 ② 洗滌이나 dressing을 容易하게 家庭에서도 할 수 있다는 점이 좋다고 主張했다. Dieter<sup>11)</sup>는 閉鎖性 排膿法으로 3번 培養이 陰性이 될때까지 neomycin液으로 反復洗滌하고 抗生劑를 채웠다. Conklin<sup>12)</sup>은 變形된 方法으로 open debridment 0.25% neomycin 充填과 primary closure를 施行했다.

Lindsay,<sup>13)</sup> Leach,<sup>14)</sup> Helm,<sup>15)</sup> Myerson<sup>16)</sup>은 各各 1例의 聽覺神經의 痲痺例을 報告했다.

이런 合併症을 豫防하기 위해 ① neomycin을 開放性 排膿法으로 完全 除去해야 하며 ② neomycin은 반드시 0.25%를 使用해야 한다.

이런 여러 合併症 때문에 著者は 全例에서 0.25% neomycin 대신 閉鎖性排膿後 0.5% Zephanon 液내지는 生理食鹽水로 하루 約 3,000 cc 以上 洗滌을 施行했다.

### (4) 開放療法(open flap drainage, open window operation, modified Eloesser's operation)

適應症으로는 ① 閉鎖性肋間排膿法이나 肋骨切除를 同伴한 肋間排膿法으로 治療되지 않는 境遇 ② 기관지루의 有無에 關係없이 胸廓內手術後 發生한 膿胸 ③ open tube drainage가 high axillary이거나 혹은 paravertebral area에 있어서 患者가 不使을 느끼고 또 dependent position이 아닐때 ④ 肺炎後 發生한 큰 膿胸 ⑤ 患者의 肺自體가 病變을 가지고 있을때 ⑥ 患者가 無知하거나 非協調의 일時 ⑦ 肺剝皮術이 不能하게 患部肺에 病變이 있을때 ⑧ 肺剝皮術이 不能한 側下部에 局所性 膿胸 ⑨ 肺機能이 低下時 ⑩ 結核菌이 있을때 ⑪ 氣管枝루가 있을때 ⑫ 기관지루와 結核菌陽性일 때이다.

禁忌症으로는 ① 縱來方法으로 淨化할 수 있는 膿胸 ② 惡性腫瘍에 依한 膿胸 ③ 兩側에 廣範圍하게 活動性 肺病變이 있을 때를 들 수 있다. 開放療法을 施行하기 前處置로써 다음과 같다. ① 膿胸腔穿刺 ② 感受性抗生劑投與 ③ 閉鎖性 肋間排膿 ④ 開放性肋間排膿後 15日 ⑤ Sinogram을 해서 膿胸腔의 크기를 測定해

는다.

開放療法の長点是 ①手術이 容易하며 安全하다. ②外觀上 胸廓成形術과 같이 臃形과 奇形이 적다. ③低肺機能患者에서도 可能하며 ④手術로 인한 肺機能障害가 적다. ⑤膿腔의 淨化를 아주 有效하게 얻을 수 있다. ⑥膿胸腔內 peel의 肥厚化를 얻을 수 있다 (이로써 氣管지루의 自然閉鎖期待와 2次手術操作, 麻醉의 容易). ⑦排菌의 陰性化 ⑧全身狀態의 改善과 發熱의 消失 ⑨對側肺吸引撒布의 防止 ⑩2次手術의 計劃을 세우기 쉽다. ⑪患者로 하여금 創口가 보이지 않는다. ⑫排膿이 잘 된다. ⑬胸壁肌肉이 두꺼워서 閉鎖術이 容易하다(⑪⑫⑬는 前胸部의 開放療法에 比해서).

開放療法の短点是 ①治療에 長期間을 要한다 (化膿性膿胸은 平均은 約 3個月半<sup>17)</sup>) (結核性은 平均 約 8個月前後<sup>18)</sup>). ②綠膿菌, 真菌等の 2次感染의 危險(2% acetic acid의 局所療法, gentamicin의 施注로 解決) ③漿膜面露出로 水分損失(開放後 最初 1週日間), 開放療法の 結果는 慢性膿胸을 完全하고 確實하게 治療할 수 있어서 積極的으로 施行할만하다.

Symbas<sup>17)</sup>는 全例 109膿胸患者中 34例가 開放療法の 適應症이 되어 治療했는데 93%에서 完治를 했으며 기관지루가 있던 13例中 11例는 開放療法만으로써 기관지루가 自然的으로 閉鎖되었고 나머지 2例는 胸廓成形術을 施行했다고 報告했다. 原信<sup>18)</sup>도 慢性膿胸 100例中 57例를 開放療法를 施行했는데 95.5%에서 성공했고 死亡은 없었다고 主張했다. Sawamura<sup>19)</sup>는 127例의 慢性膿胸의 治療成績을 比較해서 報告했는데 胸廓成形術은 38.7%에서, 一期의 剝皮術은(開放療法없이) 60%에서만 成功한데 反하여 二次의 剝皮術(開放療法後 剝皮術)은 100%에서 成功했고 死亡例도 전혀 없었다고 한다.

著者는 15例中 4例에서 自然治癒를 보았으며 氣管枝루를 가진 4例에서 2例의 自然閉鎖를 보았다. 1例의 死亡한 境遇를 除外하고는 모두 現在까지 좋은 結果를 보이고 있다.

## 結 論

過去 3年間 全南醫大 胸部外科에서 治療한 膿胸患者 111名中 아주 poor general condition or cachectic state로 起動이 不可能하고 全身麻醉가 不可能한 患者 14例와 肺膨脹이 전혀 不可能한 1例를 局所麻醉下에 modified Eloesser's operation<sup>20)</sup>으로 7日以內에 급속한 好轉을 보였으며 4例에서 6個月內에 完全히 病變이 閉鎖되어 이에 對한 治驗 및 文獻의 考察을 報告하

는 바이다.

## REFERENCES

1. Eloesser, L. : *An Operation for Tuberculosis Empyema, Surg. Gynecol. Obstet.* 60:1096, 1935.
2. Eloesser, L. : *Recollection of An Operation for Tuberculosis Empyema, Ann. Thorac. Surg.* 8:355, 1969.
3. 金勢華, 郭文燮, 朱秀東: 膿胸의 臨床의 考察, 大韓胸部外科學會誌, 2:42, 1969.
4. 李世淳, 洪承祿, 徐相賢, 金相玉: 葡萄球菌性肺炎에 續發한 膿胸, 大韓胸部外科學會雜誌, 5:298, 1969.
5. Stiles, Q.R., Lindesmith, G.G. Tucker, B.L., Meyer, B.W. and Jones, J.C. : *Pleural Empyema in Children. Ann. Thorac. Surg.* 10:37, 1970.
6. Sinder, G.L. and Saleh, S.S. : *Dis. Chest.* 54:410, 1968.
7. 加納保之, 馬場治賢, 關口一雄, 吉村輝仁永, 奧井淨二, 23:243, 1970.
8. Samson, P.C. : *Empyema Thoracis(essentials of present day management), The Ann. Thorac. Surg.* 11:213, 1971.
9. Clagett, O.T. and Geraci, J.E. : *A procedure for the management of postpneumonectomy empyema. J. Thorac. Cardiovasc. Surg.* 45:141, 1963.
10. Stafford, E.G. and Clagett, O.T. : *Postpneumonectomy Empyema. The J. Thorac. Cardiovasc. Surg.* 63:771, 1972.
11. Dieter, R.A., Jr., Priffare, R., Neville, W.E., Magno, M., and Jasu Ja, M. : *Empyema Treated with Neomycin Irrigation and Closed Chest Drainage, J. Thorac. Cardiovasc. Surg.* 59:496, 1970.
12. Conklin, W.S. : *Postpneumonectomy Empyema. Single stage operative treatment. J. Thorac. Cardiovasc. Surg.* 59:496, 1970.
13. Lindsay, J.R., Proctor, L.R., and Work, W.P. : *Histopathologic Inner Ear Changes in Deafness due to Neomycin in a Human, Laryngoscope* 70:382, 1960.
14. Leach, W. : *Ototoxicity of Neomycin and Other antibiotics. J. Laryngo. Otol.* 76:774, 1962.
15. Helm, W.H. : *Ototoxicity of Neomycin Aerosol(Letter to the Editor), Lancet.* 1:1294, 1960.
16. Myerson, M., Knight, H.F., Gamarini, A.J. and Curran,

- T.L. : *Intra-Pleural Neomycin Causing Ototoxicity*, *Ann. Thorac. Surg.* 9:483, 1970.
17. Symbas, P.N. : *Non-Tuberculous Pleural Empyema in Adult. The annals of Thoracic Surgery* 12:69, 1971.
18. 原信之 : 慢性膿胸에 對한 開放療法, 日本胸部外科學會誌, 20:24, 1972.
19. Sawamura, K. : *Radical Operation for the Empyema with B.P.F.* *Jap. Journal of Thoracic Surgery* 25:305, 1975.
20. 李東俊 : 慢性膿胸에 對한 臨床的 考察, 大韓胸部外科學會雜誌, 7:47, 1974.
-