

## 顎 骨 骨 折

### —Transoral open reduction for parasymphyseal fracture of mandible—

관절적 정복술은 구의 및 구내법으로 구별된다. 통상 구외법이 많이 통용되어 왔으나 구내법에 의한 정복술도 이해되어야 하겠다. 구내법이나 구외법으로 하느냐 하는 것은 전적으로 술자의 기호에 따르고 있다.

☆ 절개선 종류 (Fig. I)

- 1) gingival incision
- 2) four-cornered flap
- 3) buccal and vestibular degloving procedure

◆ Transoral open reduction의 장단점.

◆ 장 점

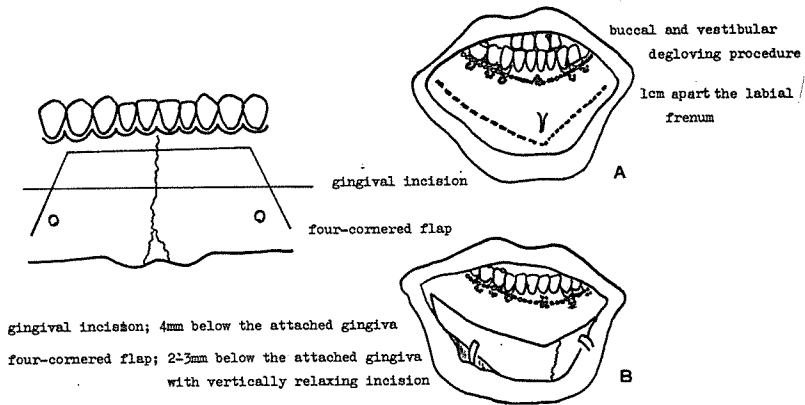
1. short operating time
2. improved visibility
3. improved cosmetics, especially in an obese patient or a patient with a double chin.

4. readily performance under local anesthesia.
5. decreased operative risk.
6. minimum operative trauma.
7. drainage intraorally if infection occurs.

◆ 단 점

1. anesthesia of the lower lip.
2. poor surgical exposure in patient with prominent chin or small lip.
3. poor oral hygien due to the suture material and pain in the wound.
4. postoperative edema — impaired the oral intake and oral hygien.
5. difficult suturing.

(제1도) The method of incision





ASIA  
DENTAL  
LAB.



ASIA

서울특별시 인정 제12호

# 아세아치과기공소

대표 이 홍 규

서울 종로구 종로 5가 115번지

☎ (269) 5559 · (269) 7518