

기관지성낭종

— 3례 보고 —

곽상룡* · 홍기우* · 김주현* · 이정빈**

==Abstract==

Bronchogenic Cyst, A Report of 3 Cases

Sang Ryong Kwack, *M.D., Ki Woo Hong, *M.D., Joo Hyun Kim, *M.D.,
Jung Bin Lee, **M.D.

Bronchogenic cysts are congenital and uncommon lesions which are derived from primitive foregut and usually found within the lung or mediastinum.

The increased use of roentgenograms of the thorax and the widening scope of thoracic surgery, many more cases of bronchogenic cysts are being observed.

Three cases of bronchogenic cysts operated in the department of thoracic surgery, C.A.F.G.H., are reported and the related literatures are reviewed.

서 론

기관지성낭종은 비교적 드문 질환이며 원시전장(Primitive foregut)으로부터 파생되는 先天性疾患으로써 주로 肺 및 從膈洞에 發生한다¹⁴⁾. 結核의 診斷, 集團檢診 및 健康診斷을 爲한 X-線檢査의 增加와함께 無症狀의 많은 이 疾患이 發見되고 있다^{15,17)}.

Bartholinus가 1678年 4歲된 男兒의 左上葉에 發生한 肺낭종의 첫 症例를 報告했다하며 Bracher와 Kooantz에 依하면 Mayer가 1859年에 從膈洞에 發生한 기관지성낭종의 첫 報告가 있었다고 한다¹⁴⁾.

그以後 歐美各國에서 많은 患者의 報告가 記述되었고 最近 우리나라에서도 드물지만 數次의 症例報告가 되고있다.

* 국군수도통합병원 흉부외과

** 국군수도통합병원 병리과

* Dept. of Thoracic Surgery, Capital Armed Forces General Hospital.

** Dept. of Pathology, Capital Armed Forces General Hospital.

本國軍首都統合病院 胸部外科教室에서는 從膈洞腫瘍이란 診斷下에 開胸하여 기관지성낭종이라고 확진되었던 3예를 모아 문헌고찰과 함께 報告하는 바이다.

증 례 1

比較的 健康한 24歲된 男子患者로 목에 약간의 不快感을 느끼는 것 外에는 別다른 症狀없이 우연히 撮影한 單純胸部 X-線撮影에서 上部從膈洞에 작은제란크기의 난원형의 陰影을 發見하고 本科에 入院한 患者이다. 이 患者는 約 三年前부터 목部位에 약간의 不快感을 느껴 왔으며 運動時 경한 호흡곤란이 있었다한다.

理學的所見을 보면 血壓 110/60mmHg 脈搏 68/分 體溫 36.5°C였으며 外見上 健康해 보였고 營養狀態도 좋아보였다. 양안 -3.75D의 근시외에는 別다른 特異한 事項이 없었다.

檢査所見上 血色素 14.7mg% 血球量 44% 白血球 6,300/cmm였으며 尿檢査 및 肝機能檢査는 正常범위였다.

單純胸部 X-線撮影上 上部從膈洞 中央부에 둥글고 우측연은 比較的 경계가 뚜렷한 작은 제란 크기의 陰

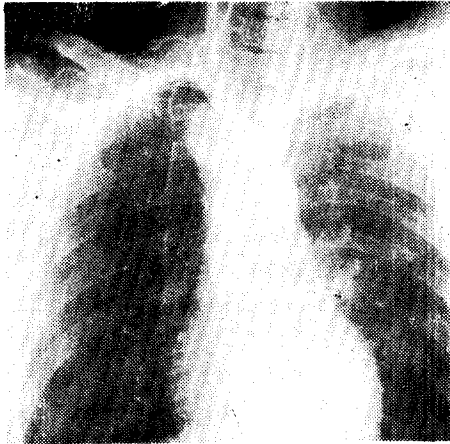


Fig. 1. Preoperative chest P-A view. (Case1)

影을 볼 수 있는데 석회침착은 없고 氣道는 左側으로 밀려있다(Fig. 1). 大血管의 동맥류나 혈관기형이 아닌가하고 식도조영술 및 大動脈조영술을 실시했으나 腫瘍은 食道 및 血管과는 연관이 없었다.

良性上部從隔性腫瘍이란 診斷下에 手術을 실시하였다. 氣管插管 全身마취下에 第五肋間을 通하여 開胸하였다. 肺와 肋膜은 病的所見이 없었으며 右上葉을 下部로 밀치니 腫瘍을 쉽게 찾을 수 있었다. 腫瘍은 氣管腔 上部에서 氣道分支 3~4cm 上部에 pedicle을 形成하며 突出되어있었으며 周위組織을 심하게 壓迫하는 것 같이 보이진 않았다. 肺와의 癒着도 없었으며 氣管과의 連관도 없었다. 手術은 낭종을 剝離摘出 함으로써 閉胸하였다. 患者로 術後 八日째 胸管을 除去하고 봉합사를 제거하였다. 경과는 양호했다.

病理所上 육안적소견으로 낭종은 황갈색의 제란크기의 타원형이었으며 外面은 平滑하였다. 낭종을 절개하

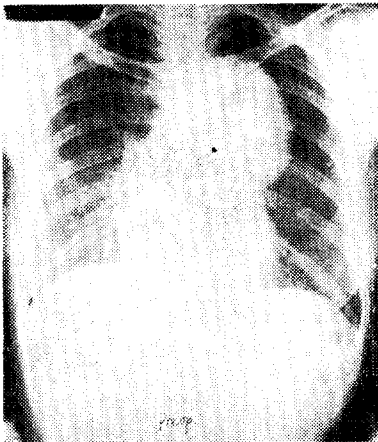


Fig. 3. preoperative chest P-A. view (Case2)




Fig. 2. Respiratory mucosa abuts directly on the cartilagenous tissue with intervenings of scanty fibrous tissue H-E, X100(Case1)

였더니 젤리같은 열은 황갈색의 精液性的 物質로 차있었고 皮膜은 종이두께정도였다. 組織學的所見으로 낭종은 中층원주섬모상피로 덮여있었으며 平滑筋과 軟骨組織으로 덮여있었다(Fig. 2).

증 례 2

52歲의 女子患者로 約 2年前부터 現기증 및 頭痛과 심계항진이 있어 本病院 內科外來에 來院하였다가 撮影한 單純胸部 X-線撮影에서 後方從隔洞 左側 中央部に 比較的 境界가 뚜렷한 成人 주먹크기의 타원형의 陰影을 發見하고 neurogenic tumor의 診斷下에 本科에 의뢰 入院된 患者다. 入院當時 上記한 主訴 外에도 경한 胸部不快感 및 右上腹不快感도 호소하였다.

理學的所見으로 나이에비해 늙어보였으며 營養狀態

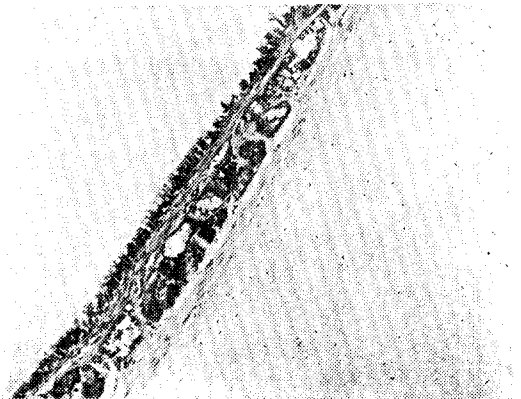


Fig. 4. The cystic wall is covered by respiratory epithelium, under which there are bronchial glands surrounded occasionally by cartil. nodule. H-E, X100(Case2)

는 中等度였고 比較的 健康한 편이었다. 경부정맥 및 임파결총창은 없었고 兩側 안검하수증이 경하게 있었으며 胸部의 기형은 없었다. 흉부청진상 肺胞音 및 心音은 正常이었으며 上腹部壓痛이 경하게 있었으나 그 외 特異한 所見은 없었다.

檢査所見上 血色素 13.7mg%, 血球量 42%, 혈청강축도 10分 血球數 6,200/cu.mm 이었다. 尿檢査는 正常범위였으며 肝機能檢査는 Al. phos. 3.9units 단백질은 총 7.3mg% 중 alb. 4.1mg% glo. 3.2mg%였으며 T.T. 5.1units GOT 35units GPT 38units였다.

X-線所見을 보며 單純胸部 X-線撮影上에 後方左側 從隔洞中央部에 흉추第三번째에서 七번째를 占하는 比較的 경계가 뚜렷한 成人주먹크기의 타원형 陰影을 볼 수 있는데 석회침착은 없었다(그림 3).

neurogenic tumor란 診斷下에 수술을 실시하였다. 氣管插管全身마취下에 左五肋間을 通하여 開胸하였다. 左側肺를 前方으로 밀치니 분홍빛의 平滑한 表面을 가진 낭종을 볼 수 있었는데 pedicle이 없는 이낭종은 肺動脈 및 大動脈弓과 下行大動脈사이에 位置한 成人주먹크기였으며 剝離가 용이하였다. 手術後 경과는 양호하였으며 12日째 退院하였다.

病理學的所見으로 낭종의 크기는 10.5×9×4.9cm였고 外面은 比較的 平滑하였으며 작은 daughter nodule을 가지고 있었는데 이것의 크기는 2.5×2×2cm 정도였다. 절개상에서 이들은 서로 연관되어 있지 않았으며 壁의 두께는 종이두께정도였다. 內面은 平滑하고 trabeculated 되어있었으며 內容物은 연노랑색의 精液性이 있으며 半古型成分이었다(그림 4).

증 례 3

27歲된 男子患자로 쉬피로감을 느끼는것 외에는 별

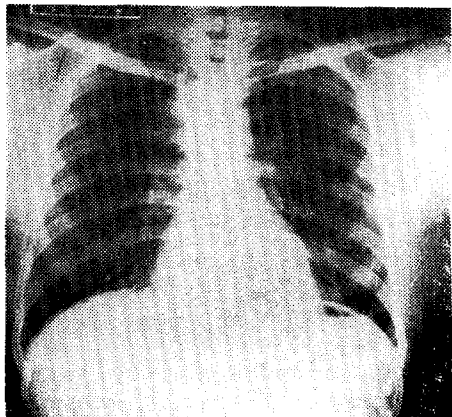


Fig. 5. preoperative chest P-A view. (Case3)

다른 主訴없이 入院한 者로 1977. 9. 定期身檢에서 적은 胸部單純 X-線撮影에서 腫瘍을 發見했다한다.

理學的所見으로 比較的 健康한 體格이었으며 營養狀態도 양호해 보였으며 肺胞音 및 心音도 깨끗하였다. 入院 당시 血壓은 140/100mmHg 體溫 37.5°C 脈搏 66/分였고 기타 別다른 異常所見이 없었다.

病理檢査所見에서 血色素는 15.5mg% 血球量은 50% 白血球數 6,000/cu.mm 出血時間 4分 응고시간 5분 30초였다. 尿檢査 및 肝機能檢査는 正常범위였다.

胸部單純 X-線撮影上에서 上部從隔洞의 正中央部位에 少兒주먹크기의 둥근 陰影을 볼 수 있는데 比較的 경계가 뚜렷하고 석회침착은 없었다. 그 외 肺野도 깨끗하고 심장도 正常이었다(Fig. 5).

後方從隔洞腫瘍이란 診斷下에 手術을 실시하였다. 氣管插管全身마취下에 右側 第五肋間을 通하여 開胸하였다. 낭종은 달걀크기 정도였으며 大動脈分支部에서 食道筋肉內에 파고들어있었다. 食道로부터 낭종은 안전하게 剝離摘出하는데 成功했으며 術後患者의 狀態는 良護하였다.

病理學的所見上 外面은 黃色이나는 회갈색의 연한膜으로 되어있으며 內面은 比較的 平滑하고 trabeculated 되어있고 外膜은 섬유화되어있었다. 현미경적소견으로 위중층섬모원주상피로 덮여있고 두꺼운 平滑筋으로 덮여있었다. 그러나 편평상피나 연골조직은 보이지 않았다(Fig. 6).

고 안

기관지성낭종은 주로 肺와 從隔洞에 發生하는 疾患으로 原始전장으로부터 有來되는 先天性疾患이다.

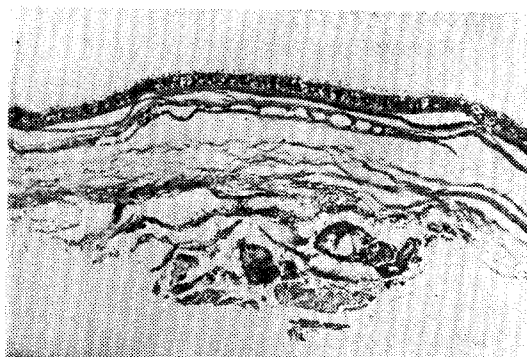


Fig. 6. The cyst is covered by respiratory epithelium, attenuated bronchial glands, laminated fibrous tissue and some smooth muscle with a focus of bronchial glands, from within outwards. H-E, X100. (Case3)

태생학적으로 이 낭종은 氣道原始細胞의 非正常分離로 因해 形成되는데 즉 原始肺芽體(Primary Lung bud)가 原始前腸에서 分離될때 main pulmonary branch에서 留離된 작은 細胞群(Small Cell Nest)에서 發生하게된다. 이런 理由로 先天性氣管支性囊腫은 分泌能力이 있는 上皮細胞로 쌓여지게된다. 따라서 이들 낭종은 氣管支와의 連結有無와 그 細胞自體의 分泌能力에따라 液體가 차 있는 수도 있고 空氣도 차 있는 수도 있게된다.

발생 빈도를 보면 過去에도 從隔洞의 氣管支性낭종은 比較的 드문것으로 알려져 왔으나 혼한 胸部X-線檢査 및 胸部外科의 많은 發展으로 因하여 이 疾患이 多數 發見되어지고 있다^{3,10}. Blades²⁾는 原發性從隔洞腫瘍 93例中 23例 Rigers¹⁴⁾등은 155例中 21例 Abell¹⁾등은 133例中 17例 Lindsdog⁹⁾등은 문헌적으로 集計된 356例中 48例(13.5%), 1967年 oldham⁴⁾등은 296例中 27例, morrison¹²⁾은 291例中 23例 등의 빈도를 나타내고 있고 從隔洞腫瘍中 第三位를 占하고있으며 絶대로 稀有한 疾患이 아님을 말하고있다¹⁷. 그러나 우리나라에서는 아직도 비교적 稀有한 疾患으로 생각되는것 같다.

好發部位를 보면 Rogers¹⁴⁾등은 約 半數에서 後方從隔洞에 Sabiston¹⁵⁾과 Salyer¹⁶⁾는 大部分 氣管支分支部 後面에 發生한다고 했다.

病理學的으로 기관지성낭종은 보통 球形낭을 보이고 있으나 葉狀으로 分割되어 있을 수도있으며 때때로 낭들이 Chain을 形成하기도 한다고한다. 낭벽은 보통 종이두께정도이며 섬모원주상피로 덮여 있고 粘液線, 軟骨 및 탄력조직과 筋肉等を 함유한다. 세균이 감염되지 않은 낭종은 보통 特특하고 흰 粘液으로 차 있다고한다¹⁰.

Maier¹⁰⁾는 기관지성 낭종을 位置에 基準하여 1) 氣管群(paratracheal group), 2) 氣管分岐部(Carinal group), 3) 肺門群(Hilar group), 4) 食道群(paraesophageal group), 5) 雜群(miscellaneous group)으로 分類하였는데 大部分 肺門群에 發生한다했다. 本報告의 症例 1은 氣管群에 症例 2는 肺門群에 症例 3은 食道群에 속하는 것들이라 생각할 수있다.

一般的으로 기관지성낭종은 臨床症狀없이 지내는 수도 있지만²⁰ Rogers¹⁴⁾등에의하면 14例中 5例에서 有症狀이었으나 Ringertz¹³⁾는 42%에서 무증상이었다고 報告하고있다. Rogers¹⁴⁾는 이 疾患의 患者는 1) 肺 감염의 증상 및 증후, 2) 說明할 수 없는 咯血, 3) 호흡곤란 및 청색증, 4) 胸部X-線上 非正常이면서 無症狀 등의 別법중 하나에 속할것이라고 했다. 一般的으로 氣管支와 낭종의 交通이 없으면 症狀이 나타나지 않

나 낭종의 크기가 크면 主氣管支를 壓迫하여 2次증세를 초래할 수도있다. 많은 例에서 낭종은 氣管支와 連結을 가지는데 보통 그連結部位가 작아서 分泌物이 차이게되며 세균의 증은 배지 역할을 하게되고 증대는 2次 化농성 감염을 초래해 기침, 胸痛 및 發熱을 초래하기도한다. 新生兒期나 영아기에 호흡곤란 및 청색증이 흔히 오는데 이것은 氣管支의 連結이 ball-valve 역할을 하게되어 air trapping, 낭의팽대 및 주위 肺組織의 壓迫 그리고 從隔洞內溶物の 밀림으로 因한다고 하며 응급수술의 대상이 될수있다고한다^{6,11,14}.

診斷은 手診前에는 可能한 것은 아니지만 X-線사진上: 경계가 分明한 둥근 陰影이 나타날때 여러方法으로 기타의 從隔洞腫瘍과 鑑別함으로서 可能할 수있으나 확진을 하려면 조직학적 檢査가 必要하다.

治療는 原則的으로 完全절제를 해야한다. 最近 開胸術이 安全하게 시행될수 있고 증세가 있는 경우는 물론 없는 경우라도 감염의 위험성 낭종의 크기가 증가함에따라 주위 組織의 壓迫등의 可能性 및 惡性可能性을 고려할때 完全절제가 必要하다^{3,4}. 기타 治療方法으로 Ginsberg는 59歲된 女子患者에서 氣管分支기관지낭종을 從隔洞鏡에 依해서 完全根治했다는 報告가 있다⁵.

기관지성낭종은 豫後는 매우 좋다.

Maier¹⁰⁾에 의하면 手術받은 8명중 7명은 術後 양호한 狀態를 보였고 1명만이 heart problem이 있었으나 digitalization으로 곧 양호한 狀態를 보였다고한다. Salyer¹⁶⁾는 術後 Follow up한 35명 患者에서 좋은 예후를 얻었다고 報告했다.

결 론

本國軍首都統合病院 胸部外科에서 3例의 기관지성낭종을 開胸後 확진하고 治驗하였기에 문헌고찰과 함께 報告하는 바이다.

REFERENCES

1. Abell, M.R., M.D. : *Mediastinal cysts*. *Arch. pathol.* 61 : 360-371, 1956.
2. Blades, B. : *Mediastinal tumors*, *Ann. Surg.*, 123 : 749, 1946.
3. Eckel : *Treatment of Cancer and Allied disease*. Volume V. Second Edition. p.78-479.
4. Gibbon, J.H. et al. : *Surgery of the Chest*, W.B. Saunders Cnm Pany. Philadelphia, 1969.

5. Ginsberg, R.J., M. D. et al. : *A Bronchogenic Cyst Successfully Treated by Mediastinoscopy.* *Ann. Thorac. Surg.* 13 : 266-268, 1972.
6. Herrmann, J.W., Jewett, T.C. and Galletti, G. : *Bronchogenic Cysts in Infancy and Children.* *J. Thorac. Surg.*, 37 : 244, 1956.
7. 조중행, 이영, 노준량, 최국진, 이영균 : 기관지성 낭종 4예 수술보고, 대한 흉부외과 학회지, 5 : 75, 1972.
8. Laipply, T.C. : *Cysts and Cystic Tumors of Mediastinum.* *Arch. pathol.* 39 : 340, 1945.
9. Liebow, A.A. : *Thoracic Surgery and Related Pathology, Appleton-Centory-Crofts, New York,* 1953.
10. Maier, H.C., M.D. : *Bronchogenic Cysts of the Mediastinum.* *Ann. Surg.*, 127 : 476-502, 1957.
11. Minnis, J.F.Jr. : *Congenital Cystic Disease of the Lung in Infancy.* *J. Thorac. Cardiovasc. Surg.*, 43 : 262, 1962.
12. Morrison, I.M. : *Tumor and Cysts of the Mediastinum, Thorax,* 13 : 294, 1958.
13. Ringertz, N. & Lidholm, S.O. : *Mediastinal Tumors and Cysts, J. Thoracic Surgery,* 31 : 458, 1956.
14. Rogers, L.F., Capt. M.C. and Osmer, J.C., Capt. M.C. : *Bronchogenic Cyst, A review of 46 Cases, Amer. J. Roentgenol.* 91 : 273, 1964.
15. Sabiston, D.C. : *Mediastinal tumors. Ann. Surg.* 136 : 777, 1952.
16. Salyer, D.C., M.D., Salyer, W.R., M.D. and Eggleston, J.C., M.D. : *Benign Developmental Cysts of the Mediastinum. Arch. Pathol. Lab. Med.*, 101 : 136-139, 1977.
17. 서경필, 하규식, 주동운, 이영균 : 기관지성 낭종 (1례보고), 대한흉부외과 학회지, 3 : 13, 1970.
18. 손광현, 주종은, 이남수 : 누두종을 동반한 선천성 기관지낭종(1치험례), 대한흉부외과 학회지, 11 : 246, 1978.
19. Spain, D.M. : *Diagnosis and Treatment of the Tumors of the Chest. Grumme and Stratton, New York,* 1960.