

## 의상성 좌측쇄골하동맥 손상 2례

홍 기 우\* · 김 주 현\*

〈지도: 서경필 교수\*\*〉

==Abstract==

### Traumatic Injury of Left Subclavian Artery

— Report of Two Cases —

Ki Woo Hong,\* M.D., Joo Hyun Kim,\* M.D.

〈Director: Prof. Kyung Phill Suh, \*\*M.D.〉

If clinically occult vascular injuries go untreated initially, subsequent hemorrhages, thromboses, arteriovenous fistulas, or false aneurysms will result frequently, which can be prevented only by immediate definitive surgical exploration. Absent or diminished peripheral pulsation further supports the decision to operate but is not necessary indication. The location of the wound itself is sufficient indication for definitive surgery. Recently we experienced two cases of traumatic injuries of left subclavian artery, the one case formed false aneurysm by shrapnel and another was completely severed distal portion of left subclavian artery by knife. In former, endoaneurysmorrhaphy was performed and graft replacement with Dacron conduit in latter. The postoperative course was uneventful.

### 서 론

쇄골하동맥의 관통상상은 구멍 및 정상적 혈류를 유지하기 위해 신속한 혈관재건술을 요하게 되며 이를 시행치 않을 경우 위협스런 가상동맥류, 혈전, 및 동정

맥루를 형성하게 된다. 동맥혈관 봉합술은 1762년 Lambert<sup>33)</sup>가 상완동맥 열창을 봉합한 것을 효시로 쇄골하동맥류에 대한 외과적 시도는 Valentine Mott(1818)가 처음으로 무명동맥을 결찰하였고 1892년 Halsted<sup>22)</sup>가 처음으로 쇄골하동맥류 절제에 성공한 바있다. 1902년 Rudolph Matas<sup>37)</sup>가 말초동맥류에 대한 처치로 주로 Endoaneurysmorrhaphy를 행하였고 Kocher(1911)<sup>31)</sup> 및 Sencert(1918)<sup>46)</sup>는 쇄골하동맥 노출방법을 보고한 바있으나 거의 결찰법으로 처치되었으며<sup>21)</sup>, 사망율은 대단히 높았다. 동맥혈관 봉합술 및 문합술은 1907년 Carrel<sup>7)</sup>에 의해 비교적 좋은 성적을 보이는 듯했으나, 2차세계대전중에는 2471례의 동맥손상에중 단지 3례에서만 단단문합술을 시행하였을 정도로 별로진

\*국군수도통합병원 흉부외과

\*\*서울대학교 의과대학 흉부외과, 국군수도통합병원  
자문관

\*Dept. of Thoracic Surgery, Capital Armed Forces General Hospital

\*\*Army Consultant and Dept. of Thoracic Surgery, Seoul National University Hospital

전이 없다가,<sup>11)</sup> 1950년대 한국동맥을 계기로 향상되기 시작하였고 아울러 인조혈관 개발 및 세외순환법의 발전으로 많은 환자를 치료하게 되었다.<sup>9,10)</sup> 특히 이러한 의상성 동맥류의 외과적 치료로는 최근 동맥류낭을 절제하고 단단분할술 내지는 인조혈관 내치이식술을 시행하게 되었다<sup>14)</sup>.

최근 저자들은 의상성 좌측 쇄골하동맥 손상 2례를 치험하였기에 간략한 문헌고찰과 함께 보고하는 바이다.

### —증례 1—

본환자는 24세된 남자로 1978년 4월 28일 유탄물사고로 우하지 및 좌상지에 다발성파편창상을 받고 수상 후 2주후부터 재반크기의 박동성 종괴가 점차 커지면서 좌상지에 근무력감 및 지각감퇴소견을 보여 1977년 9월 10일 본병원으로 후송되었다. 환자의 기왕력은 특기할 사항이 없었다. 입원당시 혈압, 맥박, 호흡수, 체온등은 정상범위였고 의식상태는 명료하였으며 안면부종 및 정맥종창은 없었다. 청진상 호흡음 및 심음도 정상이었다. 단지 우측발목부위에 표재성 파편창흔이 있었고 좌측쇄골하와부에 어린애 주먹크기의 박동성 종괴가 비교적 견고히 촉진되었으며 종괴중앙부에 작은 파편창흔 및 심한 압통이 있었고 청진상 잡음은 들리지 않았다. 좌우상지 혈압은 각각 120/80mmHg, 110/80mmHg로 변동이 없었으나 좌측 상완맥박, 요골부 및 척골부 맥박은 매우 미약하였다. 신경학적으로 경도의 좌수장근 위축 및 지각감퇴와 좌측모지 및 인지의 원위부관절의 굴곡장애가 있어 정중신경의 부분손상 소견을 보였다. 입원당시 혈액, 소변 및 간기능검사상 이상소견은 없었고 심전도 소견도 정상이었다. 입원당시 단순흉부 X-선 촬영상 좌측 쇄골중상하부에 작은 유탄편 음영을 볼 수 있을뿐 혈흉, 기흉이나 골절은 없었고 발목주위 연부조직에도 역시 표재성으로 다발

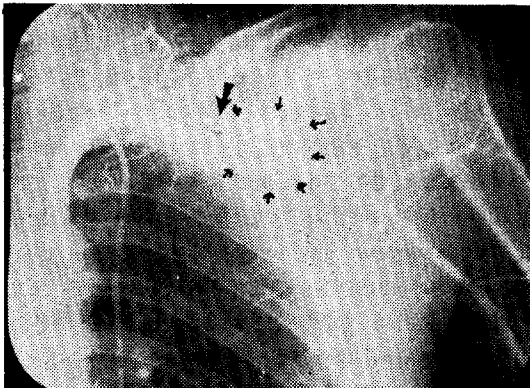


Fig. 1. Preoperative Retrograde Aortogram in Case 1. Arrows show outline of Pseudoaneurysm.

성 유탄편음영을 볼 수 있었다. 수술전 역행성 대동맥 조영술상 척추동맥의 기시부에서 약 4cm원위부에 직경 3.5cm크기의 동맥류낭을 보였고 액와동맥은 비교적 잘 조영되었다. (Fig. 1) 수술은 기관삼관 전신마취하에 1977년 9월 16일 Endoaneurysmorrhaphy를 시행하였다. 좌측쇄골상와부와 deltopectoral groove를 연장하는 절개로 쇄골은 흉골과 연슬부에서 탈골시켜 내측 2/3를 골막하로 분절절제하여 제거한후 흉쇄유돌근 및 전사각근을 절개하여 타구공 크기의 동맥류낭을 따라 박리하였으나 낭의 저변부는 주위 상완신경총과 유착이 심해 박리보 인한 신경손상을 우려하여 동맥류낭 양단의 혈류를 혈관자자로 차단시킨후 낭을 절개하여 조각화된 혈전을 제거한후 직경 약 3mm크기의 주혈관과의 개구부를 찾은다음 혈류를 flushing한 후 비흡수성 5-0 혈관전사로 단단봉합하였다. 수술직후 상지맥박이 잘 촉진된 것을 확인하고 수술창을 닫았다. 술후경과는 양호하여 수술후 2개월후 좌수장근 위축은 호전되었으나 좌모지 및 인지의 경도의 굴곡장애 및 지각감퇴소견은 별로 호전없이 술후 3개월만에 퇴원하였다.

### —증례 2—

본환자는 26세된 남자로서 좌측 쇄골 상와부에 자상을 받고 좌측흉부동통 및 호흡곤란을 주소로 1978년 8월 12일 본병원에 후송된 환자로, 후송도중 신탄군의관의 압박붕대로 적절한 응급지혈처치를 하면서 응급후송되었다. 그의 환자의 기왕력에는 특기할 사항이 없었다. 입원당시 이학적 소견으로는 우측 혈압 100/60mmHg, 맥박 90/분, 호흡수 24/분, 체온은 정상이었다. 의식상태는 명료했고 안면은 창백하였다. 좌측 쇄골 상와부에 길이 약 2cm 정도의 자상이 있었으나 출혈은 심하지 않았고 청진상좌폐야의 호흡음이 감소되고 촉진상 탁음은 증가되었으며 특히 좌상지의 맥박은 촉진할수 없었다. 그의 신경학적 소견으로 특기할 사항은 없었다. 입원당시 검사소견으로 혈액상은 혈색소 : 11.7g%, 헤마토크리트 : 36%, 백혈구 : 9,200, 이었고 출혈 및 응고시간은 각각 2분, 3분이었고 소변검사는 정상이었다. 입원당시 단순 흉부 X-선 촬영상 좌측 혈흉소견을 보였고 수술전 역행성 대동맥조영술상 척추동맥기시부에서 약 2.5cm 원위부 이하의 좌측 쇄골하동맥은 조영되지 않았다(Fig. 2). 술전처치로는 입원당시 좌측 제 5 늑간에 흉관삽관술로 약 700cc를 배혈하였고 혈액 3병을 수혈하였다. 수술은 1978년 8월 14일 기관삼관 전신마취하에 좌측 쇄골상와부 횡절개로 쇄골은 중앙부 1/3를 골막하로 분절절제하여 제거한후 흉쇄유돌근 및 전사각근을 절개하여 좌측 쇄골하동맥을 노출시켰

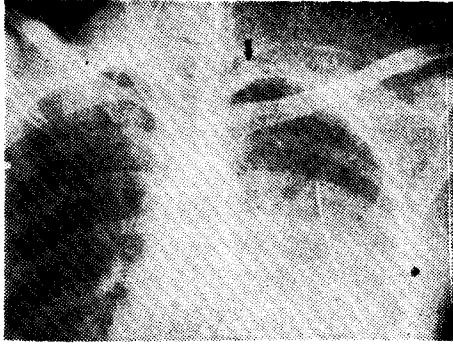


Fig. 2. Preoperative Retrograde Aortogram in Case 2.

다. 수술소견은 쇄골하동맥은 완전히 절단되어 약 3cm의 거리를 두고 분리돼 있었고 절단된 양단은 혈전으로 완전폐쇄되어 있었다. 양단의 혈류를 혈관감자로 차단시킨후 각각 1cm길이의 변연절제를 한후 직경 8mm, 길이 5cm의 Dacron 인조혈관으로 대치이식술을 시행하였다. 수술후 좌측에 무기폐가 발생하여 수차에 걸친 기관흡인술로 호전되었고 수술후 2개월만에 시행한 역행성 대동맥조영술상 인조혈관 문합부에 협착없이 비교적 만족스런 소견을 보여 퇴원하였다 (Fig. 3).

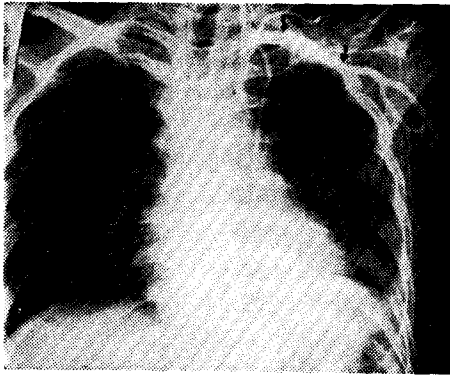


Fig. 3. Postoperative Retrograde Aortogram in Case 2.

### 고 찰

쇄골하동맥류의 원인은 동맥경화증, 외상, 감염, 선천성등으로 대별하지만 문헌상 동맥경화증과 외상성이 대부분이다.<sup>20,26,27)</sup> 드물지만 경부늑골로 인해 쇄골상외부에 생기는 경우도 있으며,<sup>47)</sup> 폐첨부의 염증성 병변으로 쇄골하 동맥류가 발생하는 경우도 있다.<sup>15,23,42)</sup> 선천성 쇄골하동맥류는 retroesophageal right subcl-

avian artery에 가장 많이 동반되며<sup>19)</sup>, 그의 대동맥축착증, 대동맥판막 협착증, Valsalva동동맥류, 심방실증격술손등과 같은 선천성심장질환과 함께 발생된 경우도 있다<sup>48)</sup> 쇄골하동맥손상의 발생빈도를 보면 Morris(1960)<sup>40)</sup>은 7%, Patman(1964)<sup>41)</sup>등에 의하면 4% 정도였고 전체동맥손상중 상완동맥과 고동맥손상이 가장 많다고 하였다. 동맥손상의 진단은 일반적으로 창상말초부 맥박이 소실 또는 약해지거나 박동성 혈종피 및 잡음이 있을시는 혈관조영술로 진단을 내린후 시간을 지체말고 즉시 수술해야하며 혈관조영술은 단지 수술 직후 재진된 동맥의 상태를 파악하는데만 의의가 있다고 하였다.<sup>9)</sup> 특히 상지는 하지에 비해 부혈류순환이 많으므로 말초부에 맥박이 정상적으로 촉진될수도 있으므로 방치해서는 안된다. 어쨌든 이러한 이학적소견보다는 창상부위가 더 중요하다고 하겠다. 한편 흉부둔상으로인해 대혈관이 손상될 경우 대부분이 대동맥협착부에 발생되므로<sup>2)</sup>, 충격동음영이 확대되거나 종괴가 있을시는 조기 대동맥조영술을 강조하였다<sup>4,6)</sup> 또한 상부중격동 동맥류인 경우 혈관조영술로 상부중격동종양과 감별진단을 해야만 한다<sup>61)</sup>. 동맥손상은 첫수상후 적절한 수술처치를 하지않을 경우 모든예에서 가성동맥류, 혈전증, 동정맥루등 위험한 합병증을 초래한다. Cook(1962)<sup>35)</sup>등은 쇄골하동맥 관통창상의 가장 무서운 병발증으로 폐전색증2례를 보고한바 있다. 즉 실제로 쇄골하정맥손상은 없었으나 동맥류 또는 부종으로 쇄골하정맥이 눌려 혈전을 형성한후 폐전색증을 일으켜 급사하여 이를 방지코저 쇄골하동맥 관통창상의 경우 무조건 쇄골하정맥 분지부를 결찰하여 좋은 성과를 얻었다고 보고하였다.

반대로 쇄골하정맥의 자연혈전증(일명 Paget-Schroetter's syndrome)은 결코 치명적인 폐전색증을 초래치 않는다고 하였다<sup>44)</sup> 수술은 lateral repair(단순봉합술), 단단문합술, 대치이식술, Bypass graft등의 4가지 기본방법으로 대별한다. 상지의 소혈관은 반드시 교정해출 필요성은 없으나 Hardy(1960)<sup>36)</sup>가 지적했듯이 정상인의 약 5%에서 radial 또는 ulnar arch가 없으므로 일단은 고려할 점이다. 소동맥인 경우 혈관둘레길이의 절반이상의 열창에서는 단순봉합술후 혈선형성율이 단단문합술시와 같으므로<sup>17)</sup> high velocity missile에 의한 작은 열창을 제외하고는 절제후 단단문합함이 좋고 총상과 같이 혈관에 blast injury를 출 경우 실제로 동맥자체가 관통되지 않았다할지라도 혈관내막에 이미 손상이 있으므로 그대로 방치하는 경우 내막이 박리되거나 혈전을 형성할 우려가 많으므로 절제후 단단문합을 하되 혈관내막의 손상은 육안적 범위

보다 항상 크므로 충분한 변연절제후 단단문합할 것을 주장하였다<sup>39,41)</sup>. 단단문합시 비교적 큰 구경의 동맥은 문합부 양측에서 2개의 continuous running suture를 사용하지만 소아인 경우 또는 소동맥을 문합할 때는 보통 interrupted suture를 사용한다. 단단문합시 혈관 내강은 everting mattress suture에서 15%, continuous suture에서는 8%정도의 협소를 보인다. 특히 총경동맥이나 내경동맥의 혈관봉합술(arteriorrhaphy)은 내강을 협소시킬 우려가 많아 극소관류를 사용 절편이식술을 함이 좋다. 일반적으로 외상인 경우, 인조혈관을 사용시 감염우려가 있으므로 총상으로 창상부위가 심한 경우를 제외하고는 가급적 사용하지 않고 주로 자가정맥을 대치 이식한다.<sup>45)</sup> 동맥경련(spasm)의 원인은 아직도 불명하지만 Kinmonth(1956)의 가설에 의하면 혈관자체에 신경인자가 작용하는 것이 아니고 기계적 자극에 의한 과민한 평활근 수축현상이라고 하였다. 이러한 경련현상을 제거코저 입상에서 흔히 2.5% papavarine이나 1~2% procaine 또는 xylocaine으로 bathing하거나 혈관의막에 표재성으로 주사하기도 하지만 혈관내강에 주사하면 효과가 적다. 경우에 따라 교감신경절제술 또는 다발성 교감신경블록으로 효과를 기대하기도 하나 술기상 복잡해서 흔히 사용하지 않는다.

Endoaneurysmorrhaphy는 1902년 Rupolph Matas<sup>37)</sup>가 처음으로 4례의 말초동맥류에서 시행하였으며 이어 1909년 85례에서 사망율 2.3%, 괴저발생율 4.7%를 발표하면서부터 정립되었다.<sup>38)</sup> 즉 동맥류 양측의 혈류를 차단시키고 동맥류낭을 절개하여 동맥류를 형성하는 주혈관의 상태에 따라서 obliteration, restoration, reconstruction의 3가지 방법으로 처리한바 obliteration을 할 경우는 동맥류 양측을 절찰하여 동맥류낭을 절개한후 낭내의 혈전등을 제거한후 주혈관의 개구부및 낭벽은 봉합으로 폐쇄시켜 감염을 방지하였고 restoration을 할 경우는 구혈관의 개구부를 continuous suture하여 주혈관의 내강을 보전하였고 reconstruction할 경우는 동맥류낭내의 개구부를 봉합할때 주혈관의 내강이 좁아지지 않도록 낭벽의 일부를 절편이식하여 사용하였다. 물론 낭벽을 봉합으로 폐쇄시켜 사강을 없애줌으로서 감염을 방지코저 하였다. 이 방법의 이점은 동맥류낭을 절제할 경우 생기는 주위정맥, 신경조직및 보행혈류혈관의 온상을 최소한 줄일 수 있고 혈관대치술이 필요치 않다는 점이다<sup>10)</sup>. 그러나 1950년대 혈관이식술이 재현되면서부터 전술한 장점을 지닌 endoaneurysmorrhaphy대신, 동맥류낭이 남아있으면 감염의 우려가 많디하여 무조건 동맥류

를 절제하고 동종 또는 자가혈관으로 절제 대치이식하게 되었다<sup>3,12,13,16,22)</sup> 1956년 이후로는 Dacron및 Teflon 등 인조혈관이 개발되고 체외순환법의 발전으로 대동맥의 어떠한 부위라도 수술이 가능케되자 대부분 동맥류낭을 절제하고 인조혈관을 대치 이식하였으나<sup>14)</sup> Creech(1966)<sup>10)</sup>등은 Matas의 방법을 변형하여 시행함으로써 전술한 장점 이외에도, 수술시간이 절약되고 술기상 주혈관이 희생되는 길이가 적어 복부대동맥인 경우의 약 반수이상에서 대동맥분지부를 보존할 수 있다고 하였다.

1892년 Halsted<sup>22)</sup>가 처음으로 쇠골하동맥류 절제에

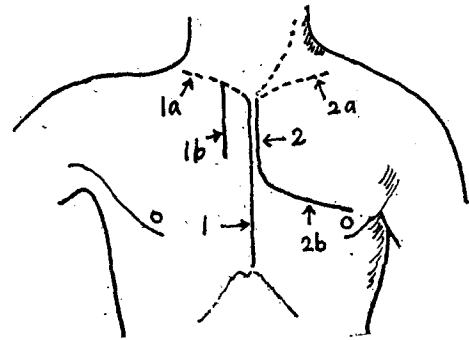


Fig. 4. 1 : median sternotomy incision  
2 : splitting manubrium  
1a, 2a : low cervical transverse incision  
1b : transect costal cartilage  
2b : anterolateral thoracotomy incision

성공한 이래 쇠골하동맥을 포함한 대혈관의 노출방법은 다양하다<sup>20,36,45,46)</sup> 우선 대혈관의 손상으로 인한 노출만큼 시간이 절약되고 신속히 지혈할 수 있는 방법이 이상적이라 하겠다. 도해 2a+2의 절개는 Steenburg와 Ravitch<sup>50)</sup>의 방법으로 Sencert<sup>46)</sup>의 방법을 변형한 것으로 소위 Musculoskeletal Flap을 만들어 노출시키는 방법이다. 이 방법의 단점은 절개하는 동안 지혈을 할수없고 Flap을 당기기 힘들고, 나이많은 환자에서는 상부늑골굴질이 갖고, 절개창폐쇄에 시간소모가 많다는 점 때문에 최근엔 도해 1+1a 절개방법을 많이 사용한다. 이방법의 장점은 지혈이 용이하고 Self retaining retractor를 사용할 수 있고, 대혈관기시부의 노출이 좋고, 술후 Drainage가 용이하고, 시간이 절약된다는 점이며 근자에는 Subclavian steal 증후군 시 적합한 대혈관 노출방법으로 권장되고 있다<sup>20)</sup>. 이 방법의 단점은 젊은층에서는 문제가 안되지만 노인에게 골조송증(Csteoporotic)이 있는 경우 이 절개방법을 시도하면 흉골굴절이나 절개창의 치유가 지연되는

경우가 있다<sup>28)</sup>. 2a+2b방법은 좌측기시부 쇄골하동맥을 노출할 때 좋고 신속히 지혈할 수 있는 절개방법이다<sup>6,43)</sup> 1+1b의 절개법은 쇄골을 흉골과 연합부에서 탈골시켜 골막하로 내측 1/3을 절제하고 상부 2,3개의 늑골연골부를 절단하여 상부 종격동의 대혈관을 노출시키는 방법이다<sup>1)</sup>. 이 방법은 흉강내 손상이 함께 있는 경우 흉강내의 혈전, 이물등을 용이하게 적출해 낼 수있다는 이점이 있다. 쇄골은 골막하로 절제할 경우 견갑부 운동장애및 흉곽기형은 문제가 되지않는다<sup>49)</sup>. 저자들의 경우도 2례 모두에서 쇄골을 골막하로 절제하였으나 견갑부 운동장애는 별로 없었다.

## 결 론

본 국군수도통합병원 흉부외과에서는 최근 1년동안 좌측 쇄골하동맥 손상 2례를 치험한바 제 1례는 endo-aneurysmorrhaphy, 전 절단된 제 2례는 Dacron 인조혈관으로 대치 이식술을 시행하여 좋은 결과를 보였기 이에 관련한 문헌고찰과 함께 보고하였다.

## REFERENCES

- Amato, J.J., Vanecko, R.M., Vao, S.T., and Weinberg, M., Jr. : *Emergency approach to the subclavian and innominate vessels*, *Ann. Thorac. Surg.*, 8 : 537, 1969.
- Bahnson, H.T. : *Definitive treatment of saccular aneurysms of the aorta with excision of aortic sac and aortic suture*, *Surg. Gynecol. Obstet.*, 96 : 383, 1953.
- Bahnson, H.T. : *Considerations in the excision of aortic aneurysm*, *Ann. Surg.*, 139 : 377, 1953.
- Binet, J.P., Langlois, J., Cormier, J.M., and de Saint Florent, G. : *A case of recent traumatic avulsion of the innominate artery at its origin from the aortic arch*, *J. THORACIC & CARDIOVAS. SURG.*, 43 : 670, 1962.
- Bjerk, V.O. : *Aneurysm and Occlusion of the right subclavian artery*, *Acta Chir. Scand. (suppl.)* 356 : 103, 1965.
- Brawley, R.K., Murray, G.F., Crisler, C., and Cameron, T.L. : *Management of wounds of the innominate, subclavian, axillary blood vessels*, *Surg. Gynecol. Obstet.*, 131 : 1130, 1970.
- Carrel, A. : *Surgery of blood vessels*, *Bull. Johns Hopkins Hosp.*, 18 : 18, 1967.
- Clarke, D.B. : *Traumatic aneurysm of the innominate artery at its origin from the aortic arch*, *Brit. J. Surg.*, 51 : 668, 1964.
- Cooley, D.A. De Bakey, M.E.; and Morris, G.C. : *Controlled extracorporeal circulation in surgical treatment of aortic aneurysm*, *Ann. Surg.* 149 : 473, 1957.
- Creech, O. : *Endo-aneurysmorrhaphy and treatment of aortic aneurysm*, *Ann. Surg.*, 164 : 935, 1966.
- De Bakey, M.E., and Simeone, F.A. : *Battle injuries of the arteries in World War II, an analysis of 2471 cases*, *Ann. Surg.*, 123 : 534, 1946.
- De Bakey, M.E., and Cooley, D.A. : *Surgical treatment of aneurysm of abdominal aorta by resection and restoration of continuity with homograft*, *Surg. Gynecol. Obstet.*, 97 : 257, 1953.
- De Bakey, M.E., and Colley, D.A. : *Successful resection of aneurysms of thoracic aorta and replacement by graft*, *J.A.M.A.*, 152 : 673, 1953.
- De Bakey, M.E., Cooley, D.A., Lorriss, G.C., Jr., and Collins, H. : *Arteriovenous fistula involving the abdominal aorta; report of four cases with successful repair*, *Ann. Surg.*, 147 : 646, 1958.
- Dobbins, W.O. : *Bilateral calcified subclavian arterial aneurysms in a young adult male*, *N. Engl. J. Med.*, 265 : 537, 1961.
- DuBost, C., Allary, M., and Occonomos, N. : *Resection of an aneurysm of the abdominal aorta. Reestablishment of the continuity by a preserved human arterial graft with result after five months*, *Arch. Surg.*, 64 : 105, 1952.
- Engler, H.S., Headley, W.H., Smith, G.W., and Moretz, W.H. : *A comparison of the incidence of thrombosis in small arteries following repair of transverse and longitudinal incisions*, *Surgical Forum, Clinical Congress 1959. Vol. X*, p. 676.
- Gerbode, F., Baimbridge, M., Osborn, J.J., Hood, M., and French, S. : *Traumatic thoracic aneurysms: Treatment of resection and grafting with the use of extracorporeal bypass*, *Surgery*

- 42 : 975, 1957.
19. Gomes, M.M.R., Bernatz, P.E., and Forth, R. J. : *Arteriosclerotic aneurysm of an aberrant right subclavian artery*, *Dis. Chest.* 54 : 549, 1968.
  20. Gordon-Taylor, G. : *The surgery of the innominate artery with special reference to aneurysm*, *Br. J. Surg.*, 37 : 377, 1950.
  21. Greenough, J. : *Operations on the innominate artery: Report of a successful ligation*, *Arch. Surg.*, 19 : 1484, 1929.
  22. Halsted, W. : *Ligation of the first portion of the left subclavian artery and excision of a subclavian axillary aneurysm*, *Bull. Johns Hopkins Hosp.*, 3 : 93, 1892.
  23. Hara, M., and Bransford, R.M. : *Aneurysm of the subclavian artery associated with contiguous pulmonary tuberculosis*, *J. THORAC. CARDIOVASC. SURG.*, 46 : 256, 1963.
  24. Hardin, C.A. : *Operative treatment of multiple sites of extracranial cervical artery occlusion*, *Circulation* 33 (suppl.) : 173, 1960.
  25. Hardy, J.D. : *Surgery of the aorta and its branches-VIII, traumatic injuries*. *Am. Practitioner*, 2 : 61, 1960.
  26. Heggtveit, H. A., Campbell, J.S., and Hooper, G.D. : *Innominate arterial aneurysms occurring after blunt trauma*, *Am. J. Clin. Pathol.*, 42 : 69, 1964.
  27. Hunter, J.A., Dye, W.S., Javid, H., Najafi, H., and Julian, O. : *Arteriosclerotic aneurysm of anomalous right subclavian artery*, *J. THORAC. CARDIOVASC. SURG.*, 59 : 754, 1970.
  28. Imamoglu, K., Read, R.C., and Huebel, H.C. : *Cervicomediastinal vascular injury*. *Surgery*, 61 : 274, 1967.
  29. Jones, R.E., Terrell, J.C., and Salyer, K.E. : *Penetrating wounds of the neck: An analysis of 274 cases*. *J. Trauma* 7 : 228, 1967.
  30. Kinmonth, J.B., Hadfield, G.I., Connay, J.E., Lee, R.H., and Amorosa, E.C. : *Traumatic arterial spasm its relief in man and monkeys*. *Brit. J. Surg.*, 44 : 765, 1956.
  31. Kocher, T. : *Textbook of operative surgery*. Vol. II. New York: Macmillan, 1911.
  32. Lam, C.R., and Aram, H.H. : *Resection of the descending thoracic aorta for aneurysm*. *Ann. Surg.*, 134 : 743, 1961.
  33. Lambert, W.S. : *Extract from a letter from Lambert, W.S., surgeon at Newcastle upon Tyne to Dr. Hunter*. In: *Medical observations and inquiries by a Society of Physicians in London*, Vol. 2, p. 360, 1762.
  34. 이성행, 이성구등 : 쇄골하동맥류 1례, 대한흉부외과학회지, 9 : 245, 1976.
  35. Cook, F.W., and Haller, J.A. : *Penetrating Injuries of the Subclavian Vessels with associated Venous Complication*, *Ann. Surg.* 155 : 370, 1962
  36. Mansberger, A.R., Jr., and Linberg, E.J. : *First rib resection for distal exposure of subclavian vessels*. *Surg. Gynec. Obstet.*, 120 : 579, 1965
  37. Matas, R. : *An operation for the radical cure of aneurysm based upon arteriorrhaphy: With the report of four cases successfully operated upon by the author*. *Transactions of the American Surgical Association*. 20 : 396, 1902.
  38. Matas, R. : *Surgery of the vascular system*. In *Keen's Surgery. Its principles and practice*, W. W. Keen and J.C. DaCosta. Eds. Philadelphia, W.B. Saunders company Vol. 5. Chap. 70. p. 216-290, 1909.
  39. Moore, H.G., Jr., Nyhus, L.H., Kanov, E.A., and Harkins, H.N. : *Experimental observations of the nature, extent, and repair of gunshot injuries of the aorta*. *West. J. Surg.*, 61 : 607, 1953.
  40. Morris, G.C., Beall, A.C., W.R. Roof, and De Bakey, M.E. : *Surgical experience with 220 acute arterial injuries in civilian practice*, *Am. J. Surg.*, 99 : 775, 1960.
  41. Patman, R.D., Poulos, E., and Shires, M. : *The management of civilian arterial injuries*. *Surg. Gynec. Obstet.*, 118 : 725, 1964.
  42. Perry, S.P., and Massey, C.W. : *Bilateral aneurysms of the subclavian and axillary arteries: Report of a case*, *Radiology* 61 : 93, 1953.
  43. Rajas, R.H. Ravitsky, S., and Stansel, Jr. : *Acute traumatic subclavian steal syndrome*, *J. THORAC. CARDIOVASC. SURG.*, 51 : 113, 1966.
  44. Ranie, R.C. : *Effort thrombosis of the axillary and subclavian veins*. *Connecticut State Med. J.*

- 21(2) : 104, 1957.
45. Sako, Y., and Varco, R.L. : *Ten year observations on autologous pericardial and venous grafts in the thoracic aorta*, *Surgery* 51 : 465, 1962.
  46. Sencert, L. : *Wounds of the vessels* (Edited by F.F. Burghard). London:University of London Press, Chap. 4, 1918.
  47. Steinberg, I. : *Poststenotic dilatation of the subclavian artery associated with cervical rib*, *Am. J. Roentgenol. Radium. Ther. Nucl. Med.*, 92 : 1328, 1964.
  48. Steinberg, I., Engle, M.A., Holswade, G.R., and Hagstrom, A.B. : *Pseudocoarctation of the aorta associated with congenital heart disease: Report of ten cases*, *Am. J. Roentgenol. Radium. Ther. Nucl. Med.*, 106 : 1, 1969.
  49. Shumacker, H.B., Jr. : *Operative exposure of the blood vessels in the superior anterior mediastinum*, *Ann. Surg.*, 121 : 474, 1948.
  50. Steenburg, R.W., and Ravitch, M.M. : *Cervicothoracic approach for subclavian vessel injury from compound fracture of the clavicle: considerations of subclavian-axillary exposures*, *Ann. Surg.*, 157 : 837, 1963.
  51. Thomas, T.V. : *Intrathoracic aneurysms of the innominate and subclavian arteries*, *J. THORAC. CARIOVASC. SURG.*, 63 : 461, 1972.