

횡격막 허니아

(20예 보고)

조규석 · 조범구 · 홍승록

= Abstract =

Diaphragmatic Hernia

— Report of 20 Cases —

Kyu Seok Cho, M.D., Bum Koo Cho, M.D. and Seung Nok Hong, M.D.

Congenital diaphragmatic hernia is an important cause of respiratory distress in the newborn. Eventration, with which these conditions are easily confused, may also produce severe respiratory distress in infancy or be an asymptomatic radiographic finding. Harrington's classification of diaphragmatic hernias into two categories, traumatic and nontraumatic, is most widely accepted. Nontraumatic hernias are (1) the congenital types, composed of the posterolateral (Bochdalek), those through the esophageal hiatus, the parasternal (Morgagni), and those through a defect left by partial absence posteriorly, and (2) the acquired types, composed of those through the esophageal hiatus (sliding and paraesophageal) and those the sites mentioned above under the congenital hernias.

During the period from 1970 up to October 1978, 21 cases of diaphragmatic hernia were treated in department of cardiovascular and thoracic surgery. 11 cases of Bochdalek hernias, 1 case of Morgagni hernia, 5 cases of diaphragmatic eventration and 3 cases of Hiatal hernia (2 cases of paraesophageal and 1 cases of sliding type), were experienced.

3 cases of 20 died of respiratory insufficiency, 2 cases of mortality were combined with left lung hypoplasia with Bochdalek hernia.

I. 서 론

선천성 횡격막 탈장은 매우 희귀한 질환인데 본 세브란스 병원에서는 1970년 1월 이후 부터 1978년 9월 말까지에 20예의 선천성 횡격막탈장을 치험하였기에 문헌고찰과 함께 보고하는 바이다. 국내에서는 김(9), 배(3) 등이, Bochdalek씨 허니아를 보고 하였고, Morgagni씨에 대한 보고는 최근까지 보고되지 않으며 식도 열공 허니아는 정(8), 이 보고하였다- 또한 횡

격막 내번증에 대한 보고는 김(10), 남(14)등이 보고하였다.

본 저자들이 경험한 횡격막 허니아를 분석해 보면 Bochdalek 허니아 11예, Morgagni씨 허니아 1예, 선천성 횡격막 내번증 5예, 식도열공 허니아 3예(이중 식도 열공 주위 허니아 2예, 활주허니아 1예)등이 었다. 이들을 임상적 및 X-선 소견, 수술 방법 및 수술 후 결과 등으로 나누어 분석하고 문헌과 비교 고찰을 시행하였다.

Table 1. Diaphragmatic Hernia

Type	No. of Case
Bochdalek Hernia.....	11
Morgagni Hernia.....	1
Diaph. Eventration	5
Hiatal Hernia.....	3
Sliding	1
Paraesophageal	20

II. 관찰 성적

1. 관찰 대상

의상성 탈장을 제외한 Bochdalek씨 허니아 11예,

Bochdalek씨 허니아 11예는 남자 7예, 여자 4예이고 생후 1일서부터 2세까지 이며 Morgagni씨 허니아는 1예인데 65세할머니였다. 횡격막 내번증은 5예로서 남자 3예, 여자 2예이며 연령분포는 1세부터 59세까지 다양하였고 식도열공허니아는 3예인데 이물활주형허니아 1예,로서 45세 남자 환자였다. 식도 열공주위 허니아는 2예로서 남녀 각각 1인 이였으며 각각 30세, 32세였다.

(A) Bochdalek씨 허니아(사진 1, 2)

11예를 치험하였는데 입원당시 주소는 호흡 곤란, 구토 및 청색증을 주소로 입원하였다. 11예 모두가 좌측

Table 2. Bochdalek Hernia

Cases	Sex	Age	C.C	Site	Size	Hernia Sac	Combined Anomaly	Results
1	F	6/12	Dyspnea Vomiting	Lt.	4.5×2cm	-	-	Good
2	M	2/30	Cyanosis Vomiting	Lt.	3×5cm	+	-	Good
3	M	1/30	Dyspnea Irritability	Lt.	2×3cm	-	Left lung hypoplasia	Expire (pod#0)
4	F	5/12	Vomiting Dyspnea	Lt.	5×3cm	-	-	Good
5	M	2	Dyspnea	Lt.	3×4cm	-	-	Good
6	M	2/30	Dyspnea	Lt.	2×1cm	+	-	Intestinal obst
7	M	1/30	Dyspnea Cyanosis	Lt.	3×4cm	-	Left lung hypoplasia	Expire (pod#1)
8	F	22/30	Dyspnea Cyanosis	Lt.	1×2cm	+	-	Expire (pod#0)
9	M	10/12	Vomiting Dyspnea Irritability	Lt.	7×1cm	-	-	Good
10	M	3/12	Vomiting Irritability	Lt.	4×2cm	-	-	Good
11	F	11/30	Dyspnea Cyanosis	Lt.	4×2cm	-	Malrotation of midgut	Good

Morgagni씨 허니아 1예, 선천성 횡격막 내번증 5예, 식도열공허니아 3예(이중 1환자 허니아 1예, 식도열공 주위허니아 2예)등을 대상으로 하였다(Table 1).

2. 연령 및 성별

에 결손부위가 있었으며 횡격막의 크기는 1×2cm~5×3cm까지 다양하였고 Hernia Sac이 발견된 경우는 11예중 3예였고 동반된 선천성 기형으로는 좌측 폐발육 부전증이 2예, Malrotation of midgut가 1예였다

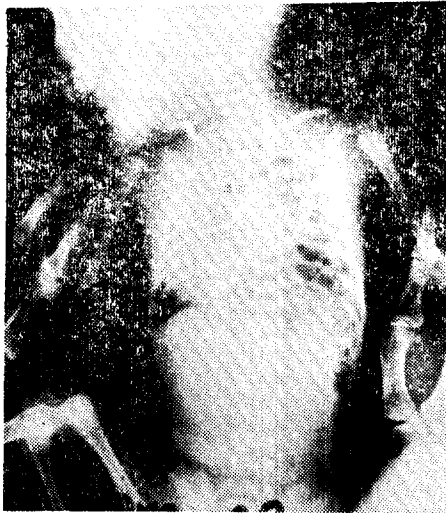

사진 1. 수술전 X-선 소견 (Bochdalek)

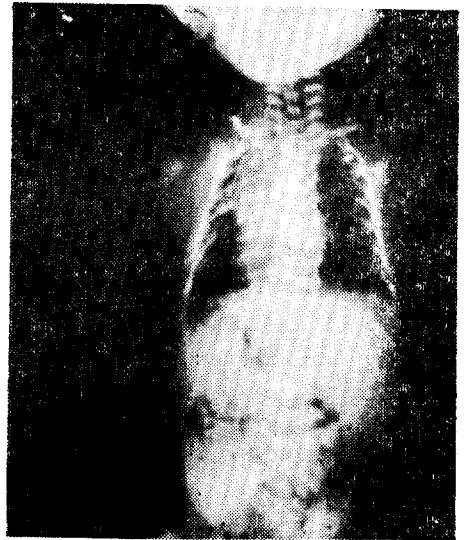


사진 2. 수술후 X-선 소견 (Bochdalek)

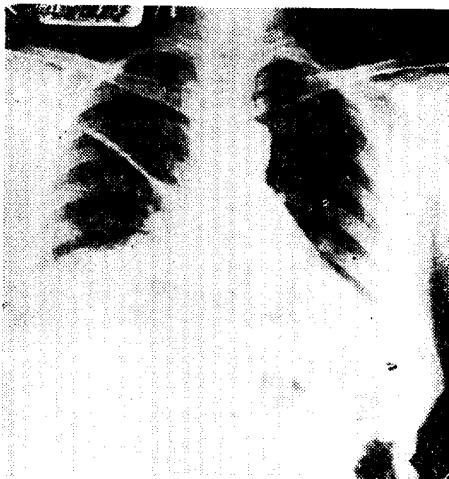


사진 3. 수술전 X-선 소견 (Morgagni 허니아)

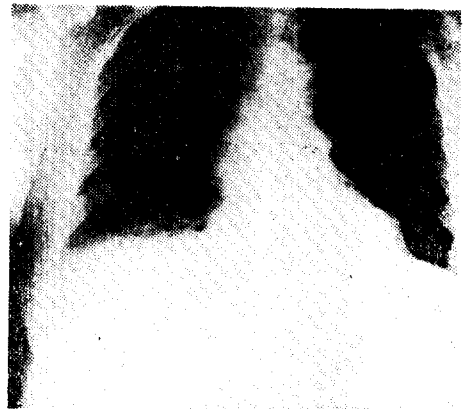

사진 4-A. 수술후 X-선 소견 (Morgagni 허니아)

Table 3. Approach and Operative Method in Bochdalek Hernia

Approach		Name of Op. Method	
Lt. Anterolateral thoracotomy	2	Repair of hernia, manual reduction of intestine & closed drainage	2
Lt. Upper parpmedian	8	Repair of hernia, manual reduction of intestine, gastrostomy & closed drainage	
Lt. Anterolateral thoracotomy + Lt. Upper paramedian	1		9

합병증은 강괴색증이 1예에서 동반되었는데 이경우는 Band lysis시행해서 양호한 결과를 얻었다. 사망한 예는 3예인데 이중 2예에서 좌측 폐발육 부전증이 같이

동반됐던예이다 나머지 1예도 호흡기 부전증으로 생후 7일 만에 사망하였다. (Table 2, 3)

(B) Morgagni 씨 허니아(사진 3, 4)

Table 4. Morgagni Hernia

65 Female
 C.C: RLQ pain
 Nausea, vomiting
 DU: for 5 d
 Lab: WNL
 Chest P-A(사진 3,4)
 EKG
 Op. findings:
 a. Right anterior medial side
 b. Hernia Sac. (-)
 c. Herniated contents; omentum & transverse colon
 d. Size; 5×3cm
 Results: Wound infection & evisceration

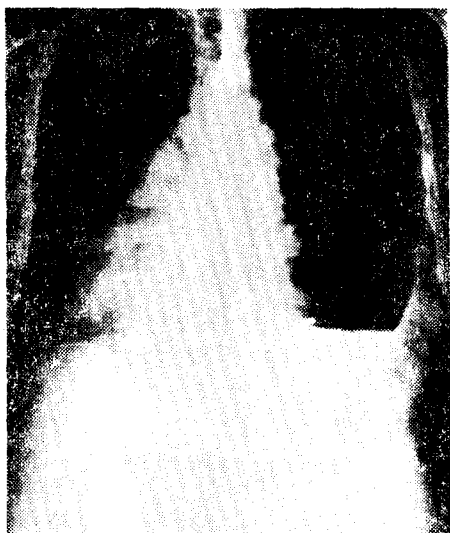

사진 4-B. 수술전 X-선 소견(횡경막 내번증)

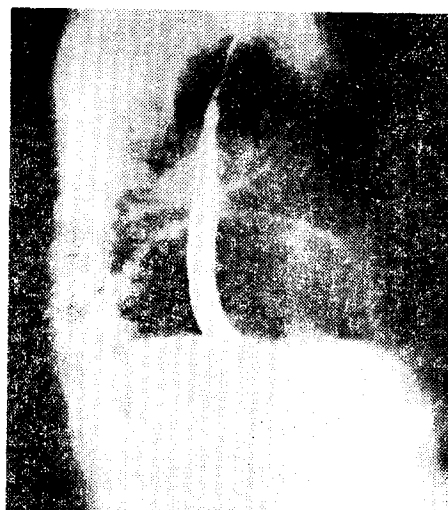


사진 5. 외측 흉부사진(횡경막 내번증)

Table 5. Congenital Diaphragmatic Eventration

Cases	Age	Sex	Chief Complaints	Site	Op. Method	Results
1	22	F	Abd. pain	Left	Appendectomy Plication	Good
2	3/30	F	Vomiting	Left	Gastrostomy Plication	Wound infection
3	27	M	Melena	Left	Vagotomy Pyloplasty Plication	Good
4	1	M	Dyspnea	Left	Plication	Good
5	59	M	Orthopnea	Left	Plication	Good

1예를 경험하였는데 입원당시 오심, 구토, 좌하복부부
 통을 주소로 입원하였다. 입원당시의 진단은 급성충수
 염에 의한 복막염이었다. 수술 소견은 morgagni허니
 아로써 횡격막 결손부위가 우측 전내측(Right ante
 riomedial side)이었고 탈장된 내용물은 대장및 횡격막
 결장이었다(Table 4)

(C) 횡격막 내번증(사진4, 5)

5예를 경험하였는데 남자 3예, 여자 2예였으며 연령
 분포는 1세부터 59세까지 다양했으며 입원당시 주소는

구토, 복통 및 호흡 곤란등이 었고 전예가 좌측에서
 발생하였으며 수술은 주역 형성술(Plication)을 시행
 하였다 (Table 5)

(D) 식도 열공

3예를 치험하였는데(Table 6). 활주허니아 1예는
 45세 남자 환자로서 호흡곤란및 구토를 주소로 입원하
 였다 좌측에서 결손부위가 있었으며 Achalasia가 동
 반되었던 예이다(Table 7) 2예는 식도열공 주위 허니
 아로서 1예는 좌측, 다른 1예는 우측에 발생하였고 각

Table 6. Hiatal Hernia

Case	Age	Sex	C.C	Site	Sac	Combined Disease
1	45	M	Dyspnea Regurgitation	Lt.	-	Achalasia
2	32	M	Epigastric discomfort	Lt.	-	Volvulus, diverticulum of cecum
3	30	F	Epigastric d scomfort	Rt.	+	Esophageal diverticulum

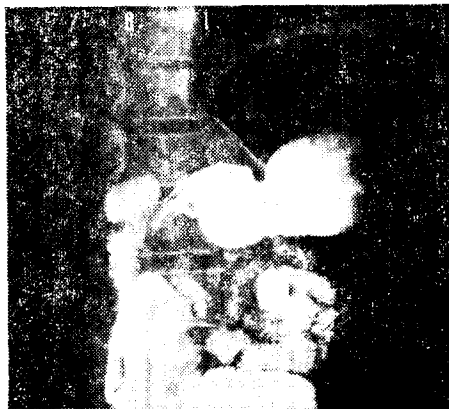


사진 6. Organoaxial Rotation of Stomach

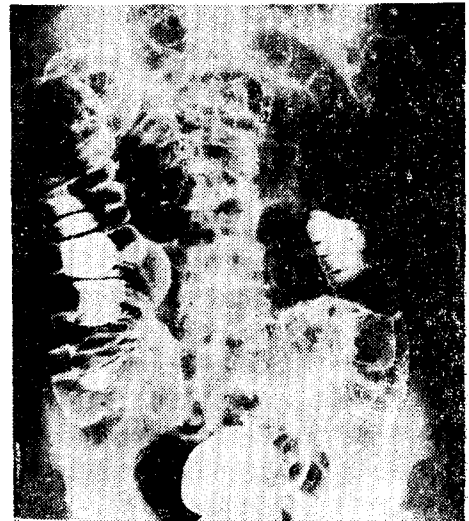


사진 7. Small bowel series revealed biverticulum, at cecum.

각의 예에서volvulus, esophageal diverticulum, ce
 cal diverticulum (사진 7)등이 발견되었다. 식도 열
 공 주위 허니아 1예의 병력및 임상증상, X-선 소견및
 수술 소견을 보려는 환자는 33세 남자로서 약 1주일간

의 흉골과동통을 주소로 하였고 과거력상 체중감소(3
 ~4kg/1달)가 최근에 있었던 것 이외는 특기사항이 없
 었다. 입원당시 Hgb: 13.8gm%, Hct: 39%였으며 흉
 부단순 X-Ray에서는 정상 소견이었고 위는 J형으로

Table 7. Operative Method in Hiatal Hernia

- Case 1 (sliding type).....Heller's myotomy + Belsey's Op.
- Case 2 (paraesophageal)..... Hill's Op.
- Case 3 (paraesophageal).....Inversion of eso. diverticulum+ Nissen's fundoplication

역전되어 있었으며 organo-axial Rotation 이 위에서 나타났으며 (사진6) 위경 검사에서 Vovulus를 동반한 식도 열공 허니아가 있었고Ba-enema 및 소장촬영상에서는 맹장에 고실(사진 7)이 있었다. 수술은 Hill씨 술식으로 시행하였다.

3. 합병증 및 사망

선천성 횡격막 탈장증 20예에서 창상 감염은 2예, 창상 감염 및 Evisceration이 있었던 1예, 장폐색증 1예 폐렴 1예였다. 한편 사망에는 3예가 있었는데 전부가 Bochdalek씨 허니아에서 발생하였고 이중 2예는 좌측 폐발육 부전증이 동반되었던 예였으며 나머지 1예에서도 수술후 제 7일만에 호흡기 부전증으로 사망하였다. (Table 8).

Table 8. Complication in Diaphragmatic Hernia

Wound infection	2
Wound infection + Evisceration	1
Intestinal obstruction	1
Pneumonia	1
Expire due to Resp. insufficiency	3

III. 고 안

횡격막은 태생기 8-10주 사이에 Septum Transversum, 종격동 및 흉벽의 근육층 등 세구조물로부터 형성된다. 태생기 8주에 Septum Transversum에서 횡격막의 중앙부가 생겨나서 간장과 심장사이로 자라들어가고 후반부에서는 foregut의 dorsal mesentery 방향으로 성장해 들어가서 결국은 이 두부위가 융합하게 된다. 횡격막의 외측부위는 외흉부벽의 근육층에 의해서 형성되는데 이구조는 단지 막성늑막과 복막만을 형성한다. 후에 cervical myotome에서 자란 근육조직이 이 막성층내로 자라들어가서 태생기 9주에 완전한 횡격막을 형성하게 되는데 좌측이 우측보다 늦게 폐쇄된다고 하며 마지막으로 폐쇄되는 부위는 Pleuro peritoneal canal 즉 Bochdalek 공이라고 알려진 후외측삼각형면적의 횡격막결손부위이다. Pleuro peritoneal canal이 폐쇄된 후에 폐가 성장되면서 늑막강이 커진다. 횡격막이 형성되면서 midgut가 발생되어 태생기 10주에 복강내로 이동한다. 이때 만약 복강내로 장이동이 불완전하게되거나 Pleuro peritoneal membrane의 폐쇄가 연기되면 이 Bochdalek공을 통해서, 탈장이 생긴다 이때에

장의 Rotation이나 fixation이 될 기회를 잃으면 불완전한 Rotation및 fixation이 생긴다. Bochdalek 허니아 (85-90%)는 Sac이 없고 약 10-15%에서 Sac이 있다. 본 저자들의 경험예에서는 11예중 3예(27.3%)가 Sac이 있었다. 태생기 14-16주 사이에 기관지 성장의 대다수가 이루어지는데 이시기에 폐장이 같이 통과하게 된다. 흉강내에서 Viscera에 의한 압력으로 폐장 발육에 장애를 받게되고 결과적으로 기관지 분열이 감소하게 된다. 횡격막의 前部는 後部보다 조기에 형성되고 횡격막의 앞쪽 중앙 및 외측 부위에 결합결손이 있게되면 Morgagni씨 허니아라고 한다. Pleuro peritoneal fold에 근육조직이 적절하게 보강되지 못하게 되며는 횡격막 내번증이 생긴다. 이 횡격막내번증은 아마도 복강압의 상승과 흉강 내 음압으로 인하여 횡격막이 얇아져서 늑강내로 격횡막이 돌출되는것 같다(5) (12).

Bochdalek씨 허니아는 1848년 횡격막의 후외측에 개구부가 3,5,7,9있는 것은 처음으로 기술한에서 유래되었으며 발생빈도는 출생아 4000명당 1명꼴로 발생한다 하였으며 선천성 질환으로 사망하는 아기의 8%를 점유(1)한다고 한다. 진단 당시 70%이상인 24시간이 내의 신생아였으며 미처 진단도 되기전에 사망하여 부검상에서 진단되기도 한다. 출산시 혹은 출생직후에 산과의 사나 소아과의사가 주의깊게 관찰및 진찰을하여 조기 수술을 시행해서 생명을 구하는 것이 급선무라 하겠고 특히 선천성 심장 질환과는 감별을 요하여야 한다. 본 병원에서 경험한 11예의 수술치험예중에서도 생후 1일 이내에 내원해서 수술을 시행받았지만 좌측 폐 발육 부전증으로 사망하였던 예가 2예나 있었다. Bochdalek씨 허니아의 발생부위는 좌측이 우측보다 5-9배 정도 잘 생긴다고 하는데 그이유는 태생기에 좌측 횡격막의 Pleuro peritoneal canal의 융합이 더 늦기 때문이라하였고 본 병원 치험 11예는 모두 좌측에서 발생하였다.

Morgagni씨 허니아는 1761년에 검상돌기의 후반부를 통해서 복강내 장기들이 늑막강내로 탈장되는 것을 Morgagni씨가 처음 보고 하였다(6,7) comer등은 수술치험한 횡격막 허니아 1750예를 분석했는데 이중 겨우 54예(3%)만이 Morgagni씨 허니아였다고 하며 다른 이들 (6)도 비슷한 28%를 보고 하였다. Chin등은 이렇게 적은 빈도를 나타 내는것은 많은 환자가 무증상 내지는 진단 되지지 못했기 때문이라고 하였다. 대표적인 예로 X-Ray상에 나타나는 우측 cardiophrenic angle의 불투명체를 잘못 판단하기 때문이라고 하였다(13). Morgagni씨 허니아는 주로 우측(90%)에

호발하고 양측성으로 생기는 것이 7%라고 했으며 좌측(2%)에는 거의 생기지 않는다고 했다. 수술 방식은 개복술을 시행하는 것이 좋다고 한다. 그 이유는 복강 내에 동반된 기형을 쉽게 발견할 수 있고 탈장된 장기를 정복(Reduction)하기 용이하며 양측성인때는 개흉술로는 적합하지 못하기 때문이다. 증세는 대개 무중세로 지내다가 장기가 늑막 강내로 이동해서 폐장을 압박하여 호흡 곤란을 유발하거나 탈장된 장기에 의한 장폐색증등이 발생되었을 때 수술로 교정해주면 된다. 횡격막 내번증은 횡격막의 일부 내지는 전부가 비정상적으로 상승되면서 이부위 횡격막의 근육 섬유 소들의 위측내지는 형성이 불 완전한 상태를 말하는 것이다. X-Ray상 다른 횡격막 탈장과 달리 횡격막의 모양을 유지하고 있는 것을 말한다(6). 횡격막 내번증은 모든 연령층에 다 발생할 수 있으며 Beck, 등은 2500명의 유아 흉부 X-선 촬영에서 겨우 4%을 찾아 냈으며 이들중 3% 에서만이 증세가 나타났던 예이다. 횡격막 내번증은 양측에 다 발생 할수 있지만 좌측이 우측보다 8배나 더 잘긴다고 한다. 횡격막 내번증은 선천성 및 후천성으로 나누게 되는데 선천성은 횡격막 형성당시 적당한 횡격막 근육의 발달이 안되어서 생긴다. 그리고 이 경우에서 동반되는 선천성 기형은 다양하다(12) 후천성의 주요 원인은 횡격막 신경 손상으로 인한 횡격막마비이고 이를 유발하는 요인으로는 신경염, 감염질환, 외상등 다양하다 (6,12) 본병원에서는 5예의 횡격막 내번증을 치험하였는데 증세는 호흡기 증세 및 소화기 증세등으로 다양 하였으며 수술은 5예 전부에서 추벽 형성법(Plication)으로 교정하였다. 식도열공허니아는 X-Ray가 임상적으로 활용되기 시작한이후부터 발견율이 향상 되었으며 식도 열공 허니아는 횡격막 hernia중에서 가장 많은 빈도를^{15,17)} 차지한다고 하나 본저자들의 경험에서는 20예중 단 3예였다. 식도 열공 허니아는 활주허니아 식도 열공주위 허니아 및 혼합허니아로 분류가 되는데 이들의 감별은 식도위 접합부가 횡격막아래 정상부 위외위치하느냐에 따라서 감별되며 식도 열공허니아는 무중상으로 부터 간단히 내과적으로 치유되는 경우 및 수술이 적응이 되는 경우등이 있다. 외과적 수술의 적응은 신중하게 결정하여야 하고 Hill등은 수술 적응증을 다음과 같이 정하였다. (1)내과적 치료에 반응이 없는데 (2)식도 협착 (3)출혈 (4)호흡기계 합병증등이 있는 경우등을 열거하였다. 본저자들을 활주 허니아 1예에서 Belsey씨 술식을 시행하였고 식도열공 주위허니아 2예에서는 각각 Hills씨 술식, Nissen씨 Fundo plication등을 시행해서 양호한 결과를 얻었다.

IV. 결 론

선천성 횡격막허니아는 매우 드문 질환으로서 본 세브란스 병원에서는 1976년 1월 이후부터 1978년 9월말까지 20예의 선천성 횡격막 탈장증을 치험하였다.

이들을 분류하면 Bochdalek씨 허니아 11예, Morgagni씨 허니아 1예, 선천성 횡격막 내번증 5예, 식도열공성허니아 3예(이중 활주형 허니아 1예, 식도열공주위허니아 2예)등을 경험하였기에 문헌 고찰과 함께 보고하는 바이다.

REFERENCES

1. Areecnon, W., and Reid, L. : *Hypoplasia of the lung with congenital diaphragmatic hernia*, Br. Med. J. 122:612, 1963.
2. Barres, T.G. : *Diaphragmatic Hernia*, in *mustard, W.T., Raviten, M.M.: Pediatric surgery (Chicago: Year Book Medical Publishers, 1969)*, pp. 342-351.
3. 배인근, 박수하, 안재두, 유세영, 이상주, 안치열 우측 Bochdalek Hernia. 대한 흉부외과 학회지, 6:109, 1973.
4. Bisgard, J.D. : *Congenital eventration of the diaphragm*, J. Thorac Surg. 16:484, 1947.
5. Boles, E.T., Schiller, M., and Weinberger, M. : *Improved management of neonates with congenital diaphragmatic hernia*, Arch. Surg. 103:344, 1971.
6. Chin, E.F., and Duchesne, E.R. : *The parasternal defect*, Thorax 10:214, 1955.
7. Gray, S. W., and Skandulakes, J.E. : *The Diaphragm in Gray, S.W., and Elias, J.: Embryology for Surgeons (Philadelphia: W.B. Saunders Company, 1972)*, pp. 359-374.
8. 정운채, 오철수, 이종배, 지행욱, 김근호, 이근수 선천성 식도 열공 Hernia의 치험 1예, 9:287, 1976.
9. 김병노. : *Bochdalek씨 공을 통한 선천성 횡격막 탈장증 1예*, 대한 흉부외과 학회지 7:127, 1974.
10. 김자억, 박주철, 노준량, 김종환, 서경필, 이영균 선천성, 횡격막내번증, 11:92, 1978.
11. Kitagawa, M., Hislop, A., Boyden, E.E., and Reid, L. : *Lung hypoplasia in congenital diaphragmatic hernia*, Br. J. Surg. 54:100, 1967.

- hragmatic hermia, Br. J. Surg.* 58:342, 1971.
12. Michelson, E. : *Eventration of the diaphragm, Surgery* 49:410, 1961.
 13. Morgagni, J.B. : *The seats and causes of diseases investigated by anatomy in Five books volume 3, London, 1669, Printed for A. Millar and J. cadell.*
 14. 남민우, 최병우. : 위축 염전을 동반한 좌측 횡격막과 위탈출증 1예, 대한 흉부 외과 학회지 5:165, 1972.
 15. Stethi, G., and Reed, W.A. : *Diaphragmatic malfunction in the neonate, J. Thorac. Cardiovasc. Surg.* 62:138, 1971.
 16. Whittaker, L.D., Lynn, H.B., Dawson, B., and chaves, E. : *Hernias of the foramen of Bochdalek in children, Mayo. clin, Proc.* 43:580, 1968.
 17. Woodward, E.R., Rayal, J.E., and Clarke, J.M. : *Esophageal Hiatus Hernia, Curr, Probl. Surg. Dec.* 1970., pp. 1—62.