

頸底部 血管損傷의 臨床的考察

禹 鍾 守

<지도: 정 황규>

=Abstract=

Clinical Study of Neck Base Injury

Injuries to the major vessels in the thoracic inlet require early recognition and expedient operative approach. Delayed diagnosis difficulties encountered in the operative exposure of the region are the major factors limiting successful management.

This report is a review of 13 patients with vascular injuries to the neck base who were managed at Busan National University Hospital from March 1975 to September 1978 about 3 years and 6 months. The important clinical problems are delineated with emphasis on the technical aspects of operative management.

1) Among 13 cases, 8 cases were male 5 cases were female.

2) Of 28 vascular injuries, subclavian axillary vascular injuries were 22 (78%). Stab wound was the cause in 70% of these patients.

3) Without extension 7 cases(53.8%) were managed successfully with supraclavicular, and axillary incision. Posterolateral thoracotomy one. Of extending 4 cases, 2 cases were used right musculoskeletal flap for management of proximal part of the subclavian artery and innominate vessel, 2 cases were used left supraclavicular incision with anterolateral thoracotomy for management of left proximal subclavian artery. One Expired.

4) Repair of vascular injury was accomplished by lateral suture of debridement and end-to end anastomosis in 17(74%). Autogenous vein was used one for interposition graft. Ligation was required 2 arterial, 6 venous injuries. Of 8 cases which were pulseless preoperatively, 5 cases were able to palpable distal pulse.

5) Post operative complications occurred 50%, (period) Complication of vascular repair was rare. The majority was neurologic deficit (33.3%).

緒 論

2차세계대전 이후 혈관손상에 대한 외과적 수술요법 은 많은 발전이 있었고, 손상혈관의 수술을 위한 혈관 노출은 대개의 경우 어렵지않다. 그러나 무명동맥, 쇄골하동맥 액와동맥등 흉강개구부(thoracic inlet)의 혈관손상수술을 위한 노출은 그 해부학적인 난해성으로 현재까지 확실히 규명되어 있지 않다.

또 심한 출혈과 신속한 진단과 적절한 수술시야 확보가 어려워 생명을 위협하는 사례가 야기될 수 있으므로 주의를 요한다.

부산대학병원 흉부외과에서는 1975년 3월부터 1978년 9월까지 약 3년 6개월간에 경저부(Neck Base)혈관 손상으로 수술받았던 13례에 대하여 임상관찰 및 외과적 치료방법에 대하여 고찰하였다.

觀察對象 및 成績

13례의 환자중 다발성 자상등 수술로 확인된 손상혈

관총수 28부위에 대한 임상관찰성적은 아래와 같다.

1) 性別 및 年齡

12례중 남성이 8례 여성이 5례 이었고 21세에서 30세 사이가 8례(61.5%)로 대부분 젊은 층이었다(Table 1).

2) 損傷部位 및 原因

총혈관손상 28부위중 동맥손상이 14, 정맥손상이 14이었고 동맥손상에 있어 좌우비는 8:6이었다. 우측은 쇄골하동맥손상 5(17.8%)로 많은데신 좌측쇄골하동맥손상은 2(7.2%)로 적었으나 좌측 쇄골하동맥의 분지인 갑상경동맥간(thyro-cervical trunk) 추골동맥(Vertebral Artery), 내흉동맥(Internal Mammary Artery) 손상이 각 1곳으로 좌우 쇄골하동정맥, 무명동·정맥

Table 1. Age & Sex Distribution.

	Under 20 yrs	21-30	31-40	Above 41	
Male	1	5	1	1	8
Female	1	3		1	5
Total	2	8	1	2	13

의 해부학적인 주행때문인 것으로 사료되었다. 정맥손상의 경우는 우측쇄골하정맥이 5(17.8%) 좌측이 4(14.2%)였다.

원인별로는 자상으로 인한 혈관손상이 19(67.8), 타박상이 5(17.8%) 총탄에 의한 손상과 교통사고가 각각 2(7.1%)이었다(Table 2).

Table 2. Distribution & Cause

	Total	Artery							Vein						
		Rt		Lt					Rt			Lt			
		Sub.	Axil.	Sub.	Car.	Thy.	Vert.	Mam.	Total	Sub.	Axil.	Innom.	Sub.	Jugul.	Total
Injuries (%)	28 (100)	5 (17.8)	3 (10.7)	2	1	1	1	1	14 (50)	5 (17.8)	3 (10.7)	1	4 (14.5)	1	14 (50)
Stab Wcund	19 (67.8)	2 (7.1)	1 (3.6)	2	1	1	1	1	9 (32.1)	2	2	1	4 (14.5)	1	10 (35.2)
Contusion	5 (17.8)	1	2	3 (10.7)	1 (3.6)	1	.	.	.	2 (7.1)
Gunshot	2	1 (3.6)	1 (3.6)	1 (3.6)	1 (3.6)
T-A	2 (7.1)	1	1 (3.6)	1	1 (3.6)

Sub: subclavian. Axil: Axillary. Car: carotid. Thy: thyrocervical trunk.

Vert: vertebral. Man: Internal mammary. Innom: Innominate. Jugul: Internal jugular.

3) 理學的 所見

내원당시 현저했던 이학적소견으로 출혈 및 동측원위부 맥박촉지불능인 경우가 8례 61.5%로 가장 많았고 혈종이 38.5% 쇼크(shock) 23%이었다(Table 3.).

4) 手 術

1례를 제외한 전례에서 응급수술을 시행하였으며 손상부위를 일차지압하면서 일차적인 손상의 치료, 즉, 기도확보, 수혈등, 물 신속히 행하면서 되도록 광범위한 절개로 충분한 시야확보를 얻으려고 노력하였다.

일차 경부절개를 시행하였던 2례는 좌심부쇄골하 동맥손상을 동반하여 전측개흉술(antero-lateral thoracotomy)을 병행하였으며 처음 쇄골내면 1/2을 골막하

Table 3. Predominant Physical Findings

	Cases	Percent
Hematoma	5	38.5%
Bleeding	8	61.5%
Pulse Deficit	8	61.5%
Neurologic Sign	1	7.7%
Shock	3	23%

절개하고 상쇄골절개를 행하였던 8례중 동반된 액외혈관손상으로 3례에서 subpectoreo-Axillary incision을 하였으며 1례에서는 우측무명정맥손상으로 1례에서는 우측쇄골하동맥근위부손상으로 musculoskeletal flap을 사용하는 절개방식으로 연장하였다. 쇄골하혈관손

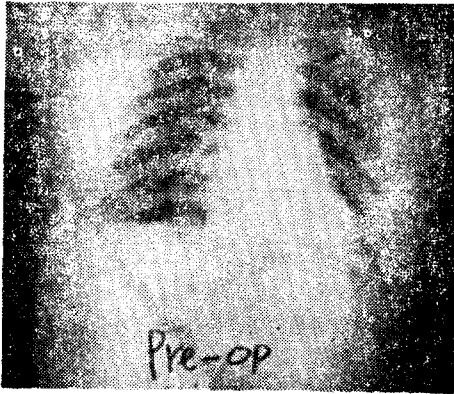


Fig. 1. Pre-op Chest P-A: Nonspecific

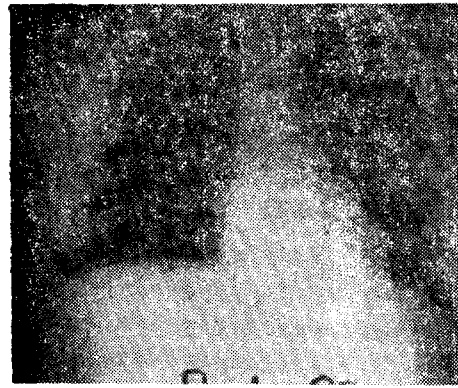


Fig. 2. Post-op Chest P-A: Medial half of the Clavicle is absent, otherwise W.N.L.

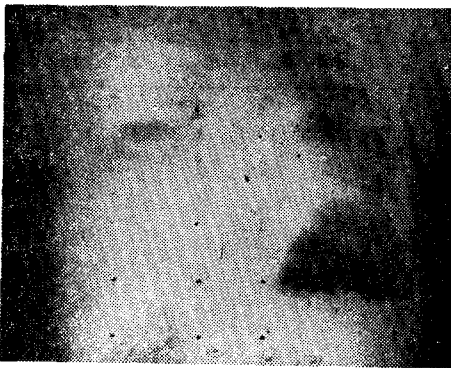

Fig. 3. Pre-op Chest P-A showed right lung total haziness and 1st & 2nd rib fractured due to gunshot injury.

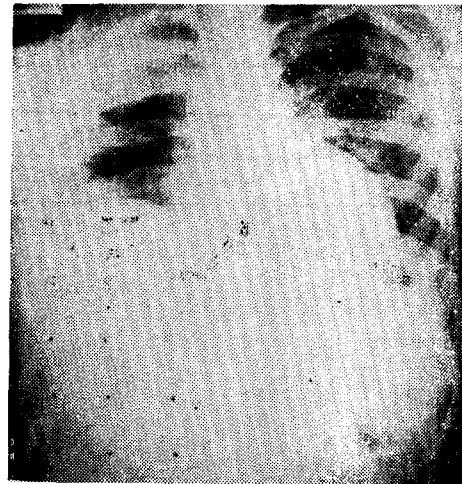


Fig. 4. Post-op Chest P-A using Right musculoskeletal flap showed right clavicle was absent and lung was much expanded.

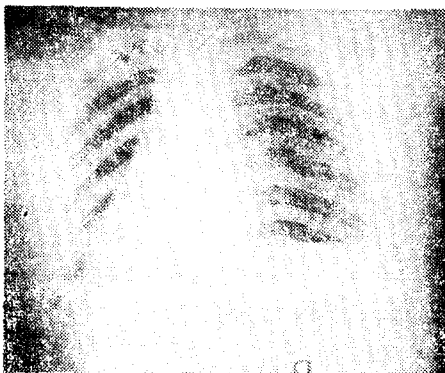


Fig. 5. Pre-op Chest P-A: Nonspecific

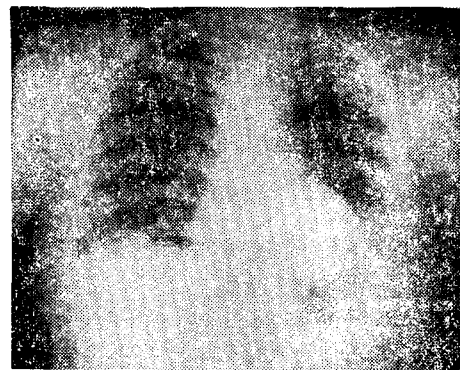

Fig. 6. Post-op chest P-A using left supraclavicular incision with resection of medial half of clavicle.

Table 4. Incisions

Incision	Primary	Extension
Cervical	2	Lt antero-lateral thoracotomy(2)
Supraclavicular	5	Rt musculoskeletal flap(2)
Supraclavicular Axillary	3	
Thoracotomy	1	

상으로 상쇄골절개하여 수술하였던 8례중 이 중 1례는 출혈로 수술중 사망하여 상쇄골절개 단독의 쇄골하혈관손상치료성공율은 62.5%이었다(Table 4).

손상혈관의 교정으로 부분파열의 일차봉합이 16(61.5%) Debridement 후 End-to-End Anastomosis가 2(3.6%), 절단동맥의 일차봉합이 힘들었던 1례에서 대복재동맥(great saphenous vein)을 사용 이식문합하였다(Table 5). 술전 원위부동맥 맥박촉지가되지 않았던 8례중 동맥 1차결찰하였던 2례와 부분파열 봉합하였던 1례를 제외한 5례(65.5%)에서 원위부맥박이 촉진가능하였다.

Table 5. Types of Repair

	Arteries	Veins
Sutures	8	7
Ligation	2	6
End to End Anastomosis	2	—
Autogenous Vein Graft	1	—

5) 合併症

합병증은 50%에서 보였으며 혈관수술자체 합병증은 1례로 적었다. 술전 상완신경총손상이 의심되었던 4례중 2례는 신경문합을 실시하였으나 술후 원위부 신경장애는 4례전례에서 보였고 그외에 농흉 1례 늑막삼출

Table 6. Complications

	Case	Percent(%)
Neurologic Deficit	4	33.3%
Wound Infection	2	16.6%
Empyema	1	8.3%
Pleural Effusion	1	8.3%
Expired	1	Mortality rate. 7.7%

이 1례가 있었다(Table 6).

考 按

頸低部 혈관손상은 시간을 다루는 위험한 출혈을 동반하여 쇄골소형술을 시행하기가 힘이들고 비록 시행하였다 하더라도 주위의 혈종등으로 정확한 부위 발견이 어렵다(1.6).

타 응급을 요하는 손상과 같이 기도확보 수혈 및 임시적인 지혈을 위해 손상부위에 지압을 가하는 한편 3주간 개흉을 통한 내부지압이 동시에 필요한 때도 있다(1,2,3,4.). 흉강개구부의 bony structure와 손상부위출혈 및 주위 혈종으로 수술시야에 장애를 초래함으로써 손상혈관 노출을 위한 충분하고도 적절한 절개가 요구된다.

액와동맥손상시 전례에서 subpectoral-axillary approach를 시행하였고 손상출혈부위지압하 근·원위부 혈관을 Bull-dog Clamp로 일시 결찰하면서 수술하였다. 쇄골하혈관손상이 동반된 경우는 상쇄골절개로 연장후 내측 1/2의 쇄골을 골박하절제하였다. 상쇄골절개로 쇄골하동정맥 손상의 교정은 효과적이며 4/c Flint 등에 의하면 87%의 쇄골하정맥 75%의 무명정맥 60%의 쇄골하동맥 치료에 성공하였다고 보고하였다.

Brawley¹⁾등이 1970년 발표에 의하면 우측심부쇄골하 및 무명동맥등의 손상시 흉부정총절개와 병합된 상쇄골절개(Fig. 2)를 주장하였고 이 절개술의 이점으로 쇄골절개가 필요없고 수술후 복합증이 적고 수술시야의 확보가 만족할만 하다고 하였다. 단점으로는 시간이 지체되며, 수술중 압박으로 지혈하기가 용이하지 않으며, 좌쇄골동맥의 근위부는 대동맥 뒤쪽에서 분지되어 시야확보에 적합치 않다(1.4).

Saverbruch²⁾, Schumaker, Elkin Steenburg²⁾, Ravitch 등은 심부쇄골하, 무명동맥등의 손상시 musculoskeletal flap을 이용한 절개술을 소개하였다. (Fig. 3) 그러나 Brawley¹⁾ Inmamoglu³⁾등은 이 수술의 단점이 flap 근처의 수술조각이 힘들고, 노인에게 있어 늑골골절이 동반될 수 있으며, 응급수술시 쇄골하정맥, 무명정맥의 손상위험이 있으며, 쇄골절개가 따따야 하며 위험하다고 하였다. Ravitch²⁾ 자신들도, 수술에 따른 위험성과 술후 호흡부진등을 기술하였다.

Shumacker²⁾등은 Musculoskeletal flap을 이용한 절개는 시술이 하부에서 시작되어 손상출혈부위를 압박하여 지혈하면서 수술이 가능하며 Self-retaining retractor를 사용할 수 있고, 빠른 시간내에 근위부

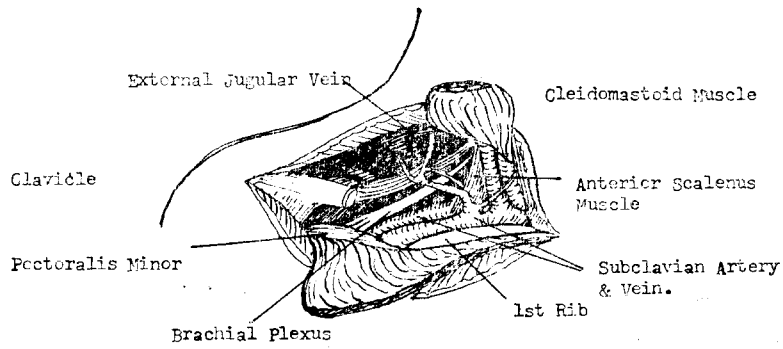


Fig. 7. Right Supraclavicular incision. Exposure provided by horizontal incision with subperiosteal resection of medial half of clavicle.

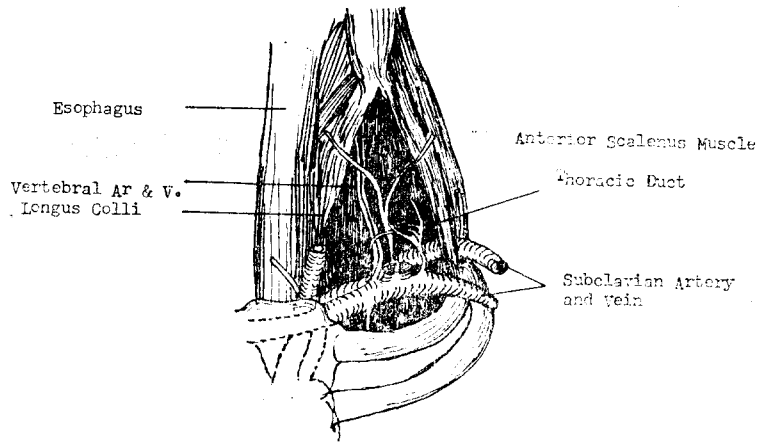


Fig. 8. Left supraclavicular incision with subperiosteal resection of medial half of clavicle.

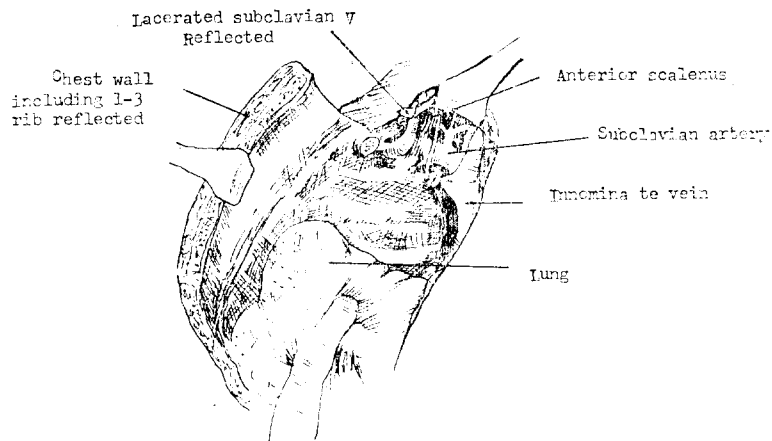


Fig. 9. Exposure obtained by musculofascial flap(Rt)

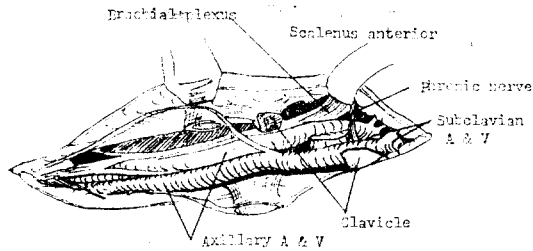


Fig. 10. Subclavian-axillary approach with resection of clavicle

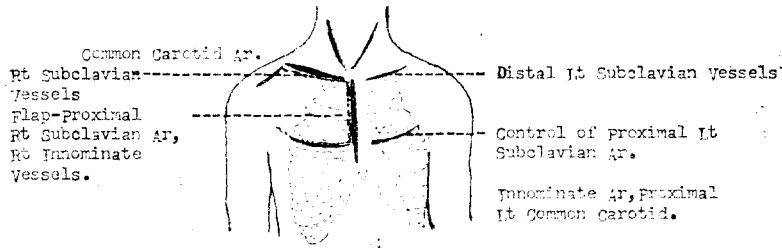


Fig. 11. Incisions and extensions required for controsand repair of major injury to common carotid, subclavian, and innominate arteries and their associated veins.

혈관을 결찰할 수 있는 이점을 지적하였다.

부산대학병원 흉부외과에서는 쇄골하 동맥 근위부 손상시 우측에서는 Musculoskeletal flap을 이용하였고 좌측근위부 손상시 3늑간을 통한 전측개흉(anterolateral thoracotomy)과 상쇄골절개를 병합사용하여 좋은 결과를 얻었다.

질개후 부분파열의 경우 Monofilament-non absorbable material로 1차봉합이 좋고(1, 4, 6) 오염이 심하고 동맥문합이 어려운 경우 결찰하였다. 일반적으로 정맥결찰의 위험성은 없고, 쇄골하, 액와동맥 결찰시 풍부한 Collateral circulation으로 원위부괴사는 Beebe & DeBakey⁷⁾ 등은 28.6%, 43.2%, Wolf⁶⁾, Hendrich⁸⁾ 등은 9.7%, 9.0%로 각각 다르게 발표하였다.

Levenson⁹⁾ 등은 동맥결찰후 원위부가 ultrasonic flow detector로 원위부동맥에서 축지될 때 거의 대부분에서 일어나지 않는다고 발표하였다.

2) 총 28부위 혈관손상중 쇄골하, 액와 혈관손상이 22 (78%)이었고 그 원인으로 자상이 70%로 가장 많았다.

3) 7례 (53.8%)에서 연장을 하지않고 상쇄골절개 및 subpectoral-Axillary incision 하여 수술성공하였고 연장하였던 4례중 2례는 우측쇄골하근위부손상과 무명정맥손상으로 Musculoskeletal flap을 이용하였고 2례는 좌측근위부쇄골하동맥손상으로 3늑간을 통하여 개흉하였다.

4) 손상부위혈관교정으로 부분파열부위 봉합과 단단부위문합이 17 (74%)이었고 대부재정맥을 사용하여 graft하였던 경우가 1/26(%) 혈관결찰이 8(%)이었다. 술전 혈관손상원위부 맥박이 축지되지 않았던 8례중 5례 (62.5%)에서 술후 축지 되었다.

5) 합병증은 50%에서 나타났고, 그중 신경장애가 33.3%로 가장 많았다.

結 論

부산대학병원흉부외과에서 1975년 3월에서 1978년 9월까지 頸低部손상 13례를 임상관찰하여 다음과 같은 결과를 얻었다.

1) 13명의 환자중 남자 8명 여자 5명이었으며 20대 가 8명이었다.

REFERENCES

1. Imamoglu K, Read RC, Hueble HC: *Cervico-mediastinal vascular injury, Surgery* 61:274-279, 1967.
2. Brawley RK, et al: *Management of the innominate, subclavian, and axillary blood vessels.*

- Surg Gynecol Obstet* 131:1130-1140, 1970.
3. San Fellipo PM, Danielson Gk: *Complications associated with median sternotomy. J. Thorac Cardiovasc Surg* 63:419-423, 1972.
 4. Sinkler WH, Spencer AD: *The value of peripheral arteriography in assessing acute vascular injuries. Arch Surg* 80:300-304, 1960.
 5. Shumacker HB, Muhm HY: *Arterial suture techniques and grafts: Past, Present, and future. Surgery* 66:419-433, 1969.
 6. Ecker RR, et al: *Management of injuries of the innominate and proximal left common carotid arteries. J. Thorac Cardio-vasc Surg* 64:618, 1972.
 7. Cook FW, Haller JA: *Penetrating injuries of the subclavian vessels with associated venous complications. Ann Surg* 115:370-372, 1962.
 8. Bergh, N.P., Rydberg, B., and Schersten, T.: *Mediastinal exploration by the technique of Carlen, Dis. Chest* 46:399, 1964.
 9. Shumacker, H.B., Jr. : *Operative exposure of the blood vessels in the superior anterior mediastinum, Ann. Surg.* 127:454, 1948.
 10. Steenburg, R.W., and Ravitch, M.M.: *Cervico-thoracic approach for subclavian vessel injury from compound fracture of the clavicle: considerations of subclavian-axillary exposure, Ann. Surg.* 157:839, 1963.
 11. Callander, C.L.: *Surgical Anatomy*(Ed. 1). Philadelphia, W.B. Saunders Co., 1936, p.300.
 12. Shumacker, H.B., Jr.: *Incision in Surgery of Aneurysms. Ann. Surg.*, 124:586, 1946.
 13. Amato, J.J., Vanedko, R.M., Yao, S.T., and Weinberg, M., Jr.: *Emergency approach to the subclavian and innominate vessels. Ann. ac. Thor Surg.*, 1969, 8:537.
 14. Flint LM, Snyder, WH, Perry MO, Shires T.:*Management of major vascular injuries in the base of the neck, Archives Surgery*, 106:407, 1973.
 15. Beebe, G.W., and DeBakey, M.E.: *Battle Casualties. Springfield, Charles C. Thomas*, 1952.
 16. Levenson, G.S., Rich, N.M., and Strandness, D.E., Jr.: *Ultrasonic flow detector value in combat vascular injuries. Arch. Surg.* 103:644, 1971.
 17. Haimovici H.: *Vascular surgery Principles & Techniques* (Ed. 1) McGrawHill Book Co.,:1976. p.198.
 18. Barker, W.F.: *Periphera' arterial diseases* (2nd. Ed.) Philadelphia, W.B. Saunders Co., 1975, p.280.
 19. Hershey FB, Calman CL.: *Atlas of Vascular Surgery* (Ed 3). Saint Lous, C.V. Mosby Co., 1973, p.386.