大韓胸部外科學會誌 第11卷 第3號
Vol. 11, No. 3, September, 1978.

氣管에 생긴 氣管支腺腫 治驗一例

尹汝俊 · 趙範九 · 洪承祿

=Abstract=

A Case Report of Adenoid Cystic Carcinoma in Trachea

Y. Z. Yoon*, M.D., B.K. Cho*, M.D., S.N. Hong*, M.D.

Adenoid cystic carcinoma is rare and one of the bronchial adenoma.

This is a case report of adenoid cystic carcinoma in a 28 years old female patient, which was treated surgically in chest surgery department of Severance hospital, Yonsei University.

The tumor was located in cervical trachea with wide base and obstructing the lumen almost completely.

The tumor was resected and End-to-End anastomosed.

The tumor was confirmed to be adenoid costic carcinoma histopathologically.

緖 論

氣管支腺腫은 1877年 Heschl[10]이 처음으로 Cylindroma라는 名稱으로 記述하였고, 1882年 Müller[10]가 Carcinoid型은 처음 報告하였으나 1930년대 Kramer, Geipel, Wessler, Rabin等[10]이 詳細히 記述報告하기까지 氣管支腺腫이라는 名稱은 勿論 그 臨床的 意義도 알려지지 않았었다. 그러나 1930年대 上記學者들에 의해 氣管支腺腫은 氣管支癌腫보다는 良性이며 그 臨床的 特徵및 顯微鏡的 特性이 判異한 것으로 報告된 이래, 歐美各國에서는 많은 數의 報告가 있으나 韓國에서는 郭[5] 및 金[6]等의 2例 報告가 있을 뿐이다.

氣管支 腺腫은 30~50대의 年齡層에 好發하며, 男女性別에 따른 頻度의 差異는 없고 症狀은 腫瘍의 크기 및 位置에 따라 다르나 大槪 慢性的 이 經過를 取하며 診斷까지는 數年이 要하는 경우가 많다. 著者는 最近 延世大學校부속 세브란스병원 흉부외과에서는 기관지 선종 1예를 치험하였기에 문헌고찰과 함께 보고하는 바이다.

延世大學校 醫科大學 胸部外科學敎室
*Department of Chest Surgery, Yonsei University.

症 例

박 ○례, 28歲 女.

患者는 一年間의 呼吸困難 및 咳嗽를 主訴로 入院하였다. 患者는 1977年 6月頃부터 咳嗽가 시작되며 藥局 및 漢醫院 그리고 個人病院에서 治療를 받았으나 效果가 없었으며 漸次 咳嗽가 甚해 지면서 呼吸困難이 同伴되어 同年 11月에 地方의 某病院에서 慢性氣管支炎으로 診斷治療받은 病歷이 있으며 1978年 3月에는 上記 症狀이 惡化되어 本院 內科를 通해 入院, 氣管支喘息으로 診斷 治療를 받고 相當한 症勢의 好轉을 보였다. 그러나 1978年 5月初부터 食欲不振, 微熱 및 上記 主訴가 더욱 惡化되어 本院 內科에 再入院하게 되었다. 入院 當時 呼吸困難이 大端히 甚해 起坐呼吸을 하고 있었으며 呼吸音은 거칠고 聽診器를 使用하지도 않고도 聽取할 수 있었다. 入院時 體重은 36kg으로 1年間 8kg의 減少를 보였으며 精神狀態는 焦燥해 보였고, 營養은 不良한 편이었다. 脈搏은 120/min, 呼吸數는 分當 40回로 빨랐으며 血壓은 120/90mmHg이

었다. 胸部靜脈이 약간 擴張되어 있었고 胸部畸型은 없었으나 呼吸時 兩側 全 肋間및 鎖骨上部의 軟組織이 甚한 陷沒을 보였다. 聽診所見상 兩側肺全野에서 심한 氣管支性 雜音을 聽取할수 있었고 呼吸音은 反對로 크게 減少되어 있었다. 心音은 分當 120回로 빠른편이나 雜音은 없었으며 腹部所見에서도 異常은 없었고 손톱이나 발톱에도 棍棒形態나 靑色症은 없었다. 檢査所見상 Hb 14.4Gm/dl, Hct 42%, WBC는 11300/mm^3으로 약간 增加되어 있었고 多核球가 79%, 淋巴球가 18%, 好酸球는 1%의 分布를 보였고 小便檢査에는 異常이 없었다. 肝機能檢査, 電解質檢査, 喀痰檢査에도 特異한 所見은 發見할수 없었다.

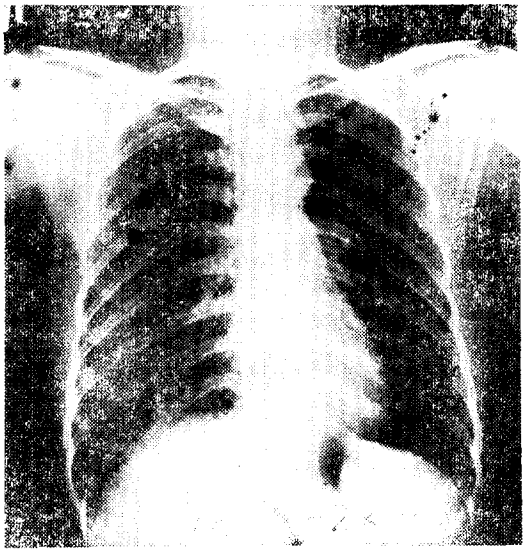

〔표 1〕

心電圖所見은 規則的이나 빠른 同性律을 보이며 P-pulmonale를 보였다. 入院當時의 胸部單純撮影所見은 兩側肺의 全野가 커져 있고 血管陰影이 顯著히 減少되여 甚한 肺氣腫의 樣狀을 보였고 心臟陰影은 작은 편이였다. 入院 2일째에 上氣道의 異常을 疑心하여 C-S Spine의 A-P View를 찍은 結果 胚部氣道에 腫瘍을 疑心할만한 陰影이 나타나서 곧 氣管支鏡檢査를 實施하였다. 氣管支鏡은 Olympus B-F type B-3를 사용했으며 門齒로부터 20cm 距離에 腫瘍이 있었고, 이 腫瘍은 氣管의 後壁에 주로 존재하여 甚하며 血管이 發達되여 있었다.

聲帶로 부터 2.8cm가량 下方의 이 腫瘍은 둥글고, 그리고 基低가 大端히 넓고 커서 氣管을 거의 막고 있었다.

患者는 또한 飮食의 嚥下困難까지 呼訴해서 食道撮影까지 한결과 食道에는 異常이 없어 應急으로 手術을 施行하였다. 手術은 1978年 5월 13일 手術前處置없이 全身痲醉下에 手術을 施行하였다.

挿管은 支管內의 腫瘍에도 不拘하고 큰 障碍없이 實施되었으며 輕部와 胸部의 正中線을 따라 T자 切開를 施行하였다. 그러나 胸骨正中線의 切開는 上半部만 하였고 聲帶로 부터 7cm거리의 氣管支를 于先 橫切開하여 보니 이곳 後壁에도 亦是 腫瘍의 浸犯이 있었다. 이 切開部分을 通해 消毒된 새 氣管支 挿管을 施行하여 이곳으로 痲醉는 繼續되게 한후 길이 4cm 가량의 氣管을 떼 내였다. 切除한 후 上部氣管의 切斷面에는 腫瘍組織이 肉眼的으로 보이지 않았으나 切斷面의 下部에는 甚하지 않았으나 腫瘍組織이 肉眼상 觀察할수 있었다. 氣管下部의 挿管은 除去하고 코를 通해 挿管되였던 것을 使用, 양쪽의 切斷面을 잡아당겨 氣管을 連結하였다. 수술후 患者의 머리를 약 30°가량 前向시킨후 기부스로써 固定시켰다. 手術前의 Gas study상 산소주입없이 PO_2 84mmHg PCO_2 40mmHg pH7.36 B.E-2.9mEq/dl, 이였으나 術후에 PO_2는 116mmHg PCO_2 35mmHg pH7.44 B.E.+5.5로 좋은 結果를 보였으며 氣管의 挿管은 手術후 2일째, 머리, 목 그리고 背胸部를 固定시켰던 기부스는 術후 7일째 除去한후 患者는 全然 呼吸障碍없이 術후 2주일되는 날에 退院할수 있었다. 그러나 수술 1달후 放射線 治療시작 2일째 呼吸困難이 있어 再入院하여 steroid 및 放射線 治療를 하였다. 그러나 8月初 呼吸困難이 심해 다시 入院 氣管支切開術을 施行하여 6000 Rad의 放射線 治療를 끝내고 症勢의 好轉있어 退院하였다.

〔표 2〕

病理學的 所見

腫瘍은 표(2)에서 보듯이 直經이 2.8cm 길이는 4.5

cm의 氣管片으로 腫瘍은 주로 氣管의 後壁인 膜部에서 始作하여 氣管의 내경을 거의 차지하였으며 表面은 平滑하며 분홍색을 띄였고 中等度 이상의 硬度를 가졌다 顯微鏡的 所見상〔표 3〕 Pseudostratified Columnar epith은 오랜 동안의 자극 및 염증으로 stratified Squamows epithelium으로 變性되였으며 작고 둥그런

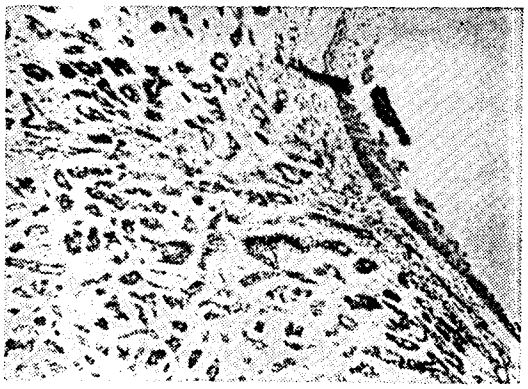

〔표 3〕

모양으로 세포들이 모여 腺型(glandular form) 또는 胞狀(cystic form)을 이루며 loose한 결체조직 사이에 다양하게 분포 되여 있으며, cell nest 內에는 전연 汾泌物이 없는 clear space이였다. 이 腫瘍細胞은 氣管內部에서 氣管 外層까지 침범되여 있었으며 cell하나하나는 oval round한 핵을 가지고 있으나 pleomorphison은 없었고 악성종양시 나타나는 mitotic change도 없었다.

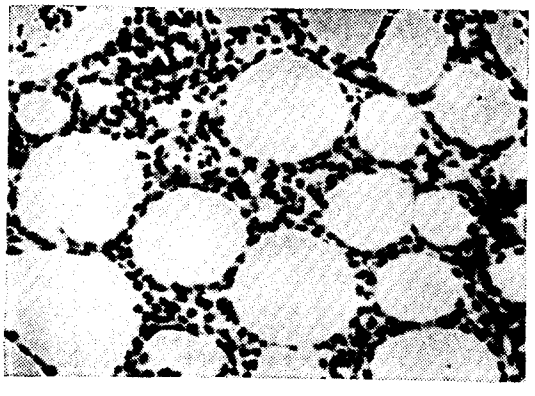

〔표 4〕

考 察

氣管支腺腫은 比較的 稀貴한 腫瘍으로 Donahue (1968)[2] 등은 全氣管支腫瘍의 1.5%, Foster-carter (1941) 등은 5%以下라고 報告하고 있으며 20~50歲에 好發하며[1,2,7,8,9,10] 報告書마다 多少의 差異가 있으나 去旣가 男女 性別의 差異가 없으며 經過는 大端히 緩漫해서 腫瘍의 位置나 크기에 따라 다르나 大旣 診斷까지는 3~4年이 걸리며 症狀은 咳嗽, 喀血, 呼吸困難 體重減少, 微熱과 氣管支性 雜音이 있을수 있다. cylindroma라는 語源은 1859年 Billroth[10]가 眼球腫瘍을 手術한데서 연유 됐으며 氣管支의 cylindroma를 처음 記術한것은 1887년 Heschl[10]이 처음이였고, Müller[10]가 1882年 Carcinoid를 記術하고 있다. 그러나 그 이후 이 名稱이나 이腫瘍들의 重要性乃至 意義마져 認識되지 않았다가 1930년대 Kramer.[7]와 Giepel등이 이 氣管支腺腫을 氣管支癌腫으로부터 組織學的으로 區別하여 記術했으며 1937年 Hamperl[3,10]이 Cylindroma와 Carcinoid를 區分하였다. 氣管支腺腫중 CarCinoid는 報告하는 사람마다 다르나 85~90%, Cylindroma는 5~10%, Mucoepidermoid는 5~7%로 頻度를 말하고 있다.[1,2,6,8] 從來에는 氣管支腺腫은 良性腫瘍으로 取扱해 왔으나 近來에는 主로 週圍組織 및 淋巴腺으로 轉移되며 간혹 遠隔轉移가 있다고 報告되고 있어 惡性度가 낮은 癌으로 看走하고 있다.

轉移는 發見當時 10%內外에서 發見되며[3,8,10] 氣管(trachea)에는 8~10%의 發生頻度가 있으며[8] 右主管支에 가장 많이 發生하여 50~55%, 左主管支에는 40~45%의 發生을 報告하고 있다.[2,9,10,] 初期의 症狀은 主로 咳嗽로써 腫瘍이 氣管支를 直接 또는 間接으로 刺戟하여 생기며 腫瘍이 커감에 따라 氣管支가 部分的으로 또는 完全히 막힘으로써 呼吸 및 喀淡의 排出을 막고 無氣肺까지 誘發한다.

따라서 診斷時 氣管支炎, 喘息등으로 誤認되며 氣管支擴張症 肺炎 및 無氣肺등이 合併症으로 따라올수 있다. 氣管支에 생긴 腺腫은 別症狀이 없다가 單純胸部 X-線 撮影時 陰影이 나타나 發見되는 수도 있으나 大旣症狀이 있어 病院에 옴으로써 發見되며 氣管에 생긴 腺腫은 잘 발견이 안되고 氣管支鏡檢査나 氣管造影術로써 診斷되는 수가 많다.

癌腫瘍과는 生檢하여 組織學的으로 區分하는 方法이 있으나 生檢으로 인한 出血 그 자체로 死亡率은 2.6%라고 Wilkins 등은 報告 하고 있다.[9] 그러나 診斷 및 手術餘否, 治療方向을 爲해서는 氣管支鏡檢査 및 生檢을

勸하고 있다.[6,10] 治療方法은 內視鏡을 통히 切除 및 凝固法을 사용했으나 効果가 없고 放射線 治療面에서도 Carcinoid型이나 mucoepidermoid型은 全然效果가 없고 cylindroma型에서 약간 效果가 있다고 하나.[3,6,10] 外科的 切除만이 最高 最良의 方法으로 최근 보고하고 있다. [3,5,6,8,9,10] 抗癌劑의 投與도 最近 手術의 補助療法으로 施導되나 效果는 별로 없는 것으로 報告되고 있다.[3,10] 豫後는 比較的 좋아서 수술후 5年 生存率은 80~90%, 10年 生存率은 70~75%로 報告 하고 있다.[1,2,9,10] 本院에서 治驗한 一例는 Adenoid cystic carcinoma로써 氣管에 發生하여 應急으로 切除手術한후 藥物投與 및 放射線治療를 謙하여 比較的 좋은 結果를 얻었으며 아쉬운 點이 있다면 氣管을 좀더 廣範圍하게 切除하였더라면 하는 點이다.

結 論

最近 38歲 女子에서 氣管에 發生한 腺腫 一例를 治驗하였기에 文獻 考察과 함께 報告하는 바이다.

REFERENCES

1. Baldwin, J.N. : *Bronchial adenomas, Surg. Gyn. and Obst.* 124:813, 1969.
2. Donahue, J,K. : *Bronchial adenoma,* 167:873, 1968.
3. F.G. Pearson, M.D. : *Adenoid cystic carcinoma of the trachea, The ann. of Thoracic Surg, Vol.* 18-16, *No* 1, *July*, 1974.
4. Grillo, H. C. : *Management of cervical and mediastinal lesions of Trachea. J A. MA.* 197: 588, 1968
5. 김홍용, 노준량, 이영균 : *Bronchial Adenoma (cylindroma): Report of onc case,* 대한흉부외과 학회잡지 5 : 9, *June* 1972.
6. 곽동선, 김의륜 : *A Case of Bronchial Adenoma in a Child.* 대한흉부외과 학회잡지, 2:19, 1969.
7. Kramer, R. : *adenomas of Bronchus. Ann. Otol.* 39:689, 1930.
8. Verska, J.J. : *Bronchial adenomas in children. J. Thorac. Cardiovasc. Surg.*, 55:588, 1968.
9. Wilkins, E.W. : *A continuing clinical surgery of adenomas of lracheaand bronchus in a general hospital. J. Thorac. Cardiovasc. surg.* 49:279, 1963.
10. W. Spencer, Payne, M.D. : *The surgical treatment of cylindroma and Mucoepidermoid tumors of the Bonchus., J Thorac. Cardiovasc. surgery.* 38:709, 1959.