

空洞成形術에 對한 臨床的檢討

서울대학교 醫科大學 附屬病院 胸部外科教室

禹鍾守* · 徐景弼** · 李寧均** · 韓鏞徹***

=Abstract=

A Clinical Study of Cavernoplasty

Jong Soo Woo, M.D*., Kyung Phill Suh, M.D**., Yung-Kyoon Lee, M.D.,**

Yong Chol Han, M.D.***

Department of Thoracic Surgery** and Department of Internal Medicine,***

Seoul National University

Department of Thoracic Surgery,* College of Medicine, Busan National University

Six patients with pulmonary tuberculosis with cavity had cavernoplasty at Seoul National University Hospital during the last 4 years and 9 months, from October 1973 to April 1978, were studied in order to assess the clinical values of cavernoplasty.

- 1) All the cases were male, and the mean age was 31.5 years.
- 2) All the patients had combined therapy with more than two antituberculosis drugs preoperatively, its minimum duration being 8 months and maximum duration 5 years.
- 3) Nonspecific symptoms were predominant just prior to admission, weight loss being in 50% and loss of appetite in 50% of cases, respectively. The preoperative cavity size on plain film was minimum 2.5cm by 3.5cm and maximum 6.0cm by 4.0cm with the mean of 4.4cm by 3.4cm. The cavity size was reduced postoperatively to 1/3-1/4 of preoperative size with the mean of 1.15cm by 1.59cm.
- 4) Sputum smear for acid fast bacilli was converted to negative postoperatively in two cases.
- 5) Complications occurred in two cases. One was postoperative pleural effusion and the other was recurrence of symptoms 2 years after surgery.
- 6) Of the 3 cases able to follow, 2 stopped antituberculosis medication after one year. The third case was still on medication because of bronchiectasis due to tuberculous infection.

I. 緒 論

18세기부터 공동절개술과 배농술로 결핵의 외과적요

법이 시작되었고, 1934년 Freedlander¹⁾ 등에 의해 폐 절제요법이 시행된 후로 폐결핵의 외과적요법은 첫째 폐절제술, 둘째 흉곽성형술, 셋째 공동성형술 및 공동 절개로 대별하게 되었다. 현재 폐절제술 및 흉곽성형술은 약 80~90%를 차지하며 나머지 약 10%를 공동성형술 및 공동절개술이 차지하고 있다.²⁾ 국내에서도 폐절제술이 보다 많으며 흉곽성형술은 종래보다 적용율

*釜山대학교 醫科大學 胸部外科教室

**서울대학교 醫科大學 胸部外科教室

***서울대학교 醫科大學 內科教室

이 적으나 널리 사용되고 있는 실정이다. 공동성형술 및 공동절개술은 희귀하게 사용되고 있고 적응범위도 좁은 것은 사실이다. 그러나 공동성형술도 발달된 항결핵제의 도움과 더불어 좁은 적응범주내에서 상당한 효과를 기대할 수 있는 것으로 사료되어 서울대학병원 흉부외과에서 수술시험하였던 공동성형술 6례에 대하여 수술적응 임상관찰 및 외과적치료방법에 대하여 고찰하였다.

II. 觀察對象 및 成績

1973년 10월부터 1978년 4월까지 약 4년 6개월간 임상증상, 결핵균검담도말검사, 흉부단순촬영 및 단층촬영 등으로 결핵성 공동으로 진단받고 공동성형술을 시행한후 병리조직검사로 진단선육아중성 병소로 확인되었던 6명의 환자에 대하여 임상관찰 하였다.

1) 症 例

(1) 性別 및 年齡

전례가 남성이었고 연령분포는 20세 이상에서 50세

미만의 젊은 연령층이었으며 그 중 20세에서 29세 사이가 3례로 50%를 차지하였고 30대가 2명(33.3%) 40대가 1명(16.7%)이었다(Table 1).

Table 1. Age & Sex Distribution

Age(year)	Sex	
	Male	Female
21-30	3	—
31-40	2	—
41-50	1	—
Total	6	—

(2) 發病期間

발병기간은 항결핵제 투여기간과 대개 일치하였으며 발병하여 수술받기 위해 입원하기까지 최소 8개월 최고는 5년이었으며 3년 이상 6년 미만인 4명(6.6%)으로 대다수였으며 항결핵제의 복용은 전례에서 두가지 이상 병합하여 사용하였으나 의사의 지시하 규칙적인 치료를 받은 예는 없었고 INH 6례(100%), Ethambutol 5례(83.5%), PAS 3례(50%)의 순이었다(Table 2).

Table 2. Anti-tbc Drugs & Duration of Medication before Operation

Duration	Drugs	INH	PAS	ETB	SM	PZA	K-M	1321	RFP
under 1yr		1	1	1	1				
under 3yrs		1		1		1	1	1	1
under 6yrs		4	3	3	1		1		
Total		6	4	5	2	1	2	1	1

(3) 主訴 및 自覺症狀

공동을 가진 환자의 주소(主訴) 및 자각증상은 체중 감소 3례(50%), 식용감퇴 3례(50%), 발한(33.3%) 등으로 비특이적인 증상이 많았고 수술전 작열 또는 호흡곤란을 호소하였던 환자는 각각 1례(16.6%)로 비교적 중한 증상을 나타내었던 예는 적어 불규칙하나마 장기간 항결핵제 복용과 기타 대증요법의 사용을 간접적으로 알 수 있었다(Table 3).

(4) 空 洞

공동은 그 크기가 최소 가로 1.5cm 세로 3.5cm였고 최대 가로 6cm, 세로 4cm로 비교적 큰 공동으로 평균 가로 4.4cm, 세로 3.4cm였다. 수술상에서 공동의 크기를 측정한 결과 술전 흉부단순촬영상의 크기와 오

Table 3. Symptoms & Signs

Symptom	No of cases	Percent
weight loss	3	50 %
Loss of Appetite	3	50 %
Sweating	2	33.3 %
Fatigue	1	16.7 %
Hemoptysis	1	16.7 %
Dyspnea	1	16.7 %
Chest pain	1	16.7 %
Weakness	1	16.7 %

차가 있어 그 평균은 가로 5.3cm, 세로 4.3cm이었고 술후는 그 평균이 가로 1.15cm, 세로 1.59cm으로 $\frac{1}{3} \sim \frac{1}{4}$ 로 축소되었으며 술전 흉부단순촬영상과는 다른 음

영을 보였다. 원격조사 4례의 결과 흉부단순촬영결과 병소의 흡수소실된 경우가 1례(25%) 흔적으로 남은 경우가 1례 현저한 축소를 일으킨 경우가 1례 공동의 음영은 수술직후와 변화가 없으나 공동주위 폐침윤음영이 증가한 경우가 1례로 이 때는 술후 2년 뒤 기관지

조형술로 기관지확장으로 밝혀졌다. 병리소견상 공동은 건락성육아증성 병변 및 섬유화조직으로 형성되었으며 우측상엽 3례(50%) 좌측상엽이 3례로(50%)로 반반이었고 공동과 함께 폐표피성 기포(Bleb)과 결절 등이 발견된 예도 각각 1례였다(Table 4).

Table 4. Cavity size

Cases	Pre-operative chest film		At Operation		Immediate post-op. chest film		Follow-up chest film	
	Horizontal Diameter·cm	Vertical Diameter·cm	H.D. (cm)	V.D. (cm)	H.D. (cm)	V.D. (cm)	H.D. (cm)	V.D. (cm)
1	6	3	6	3	2	1	1	1
2	4	3	3	4	1.5	2		
3	4	3	3	3	2	1	1	1
4	6	4	15	10	3.5	2.5	3.5	2.5
5	4	4	3	2	2	1	(-)	(-)
6	2.5	3.5	2	4	2	2.5		
mean	4.4	3.4	5.3	4.3	1.15	1.59	1.37	1.1

*HD: Horizontal Diameter

**V.D: Vertical Diameter

(5) 塗抹検査法

수술전 결핵균객담도말검사상 양성으로 나타난 예가 2례(33.3%) 그 중 1례는 Gaffky Ng. 7-8이었고 또 다른 1례는 Gaffky 2-3이였으나 술후 음성으로 변하였다(Table 5).

Table 5. Sputum Smear

	Smear for AFB	
	positive	negative
pre-op	2	4
post-op	0	6

(6) 手術方法

후측흉부절개(standard postero-lateral thoracotomy)를 전폐에서 시행하여 개흉한 후에 공동의 폐표면돌출부위를 절개하고 건락성 괴사물을 제거하고 동공벽에 세심한 curratge를 시행하였다. 동공벽의 출혈부위는 electrocauterization하여 지혈하고 공동내를 kanamycin 혹 INH를 혼합한 생리식 염수로 반복하여 세척한 후 silk나 cutgut으로 공동저부(空洞底部)에서부터 증복분합하였다. 동공벽의 폐노출부위가 큰 경우는 일부적출 후 폐쇄하였다.

(7) 合病症

전폐에서 폐격제술, 흉곽성형술의 합병증인 호흡부

진, 기관지루공, 타부위전파 등은 없었고 전폐에서 술후 전신상태는 양호하였으며, 퇴원당시 현저한 증상의 감소를 보였으나 1례에서는 수술동측 부위에 늑막삼출(Pleural effusion)이 있었으며 이는 능막천자로 치료되었다. 1례에서 술후 2년 뒤 혈침(Blood tingled sputum) 해소(coughing & sputum) 등이 나타나 기관지조영술 결과 기관지확장증으로 판명되었고 결핵균객담도말검사상 음성이었다.

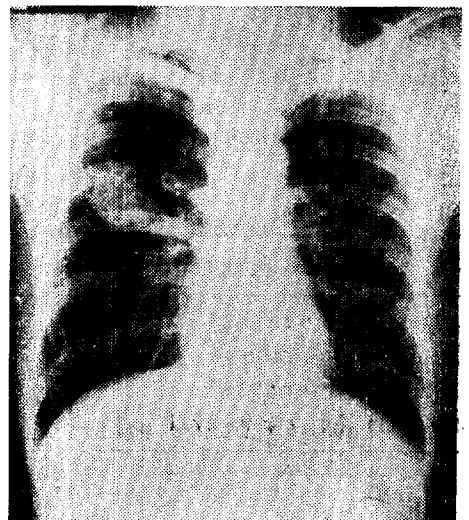
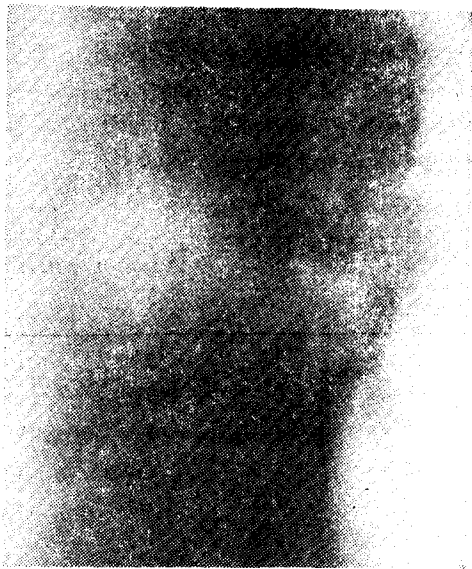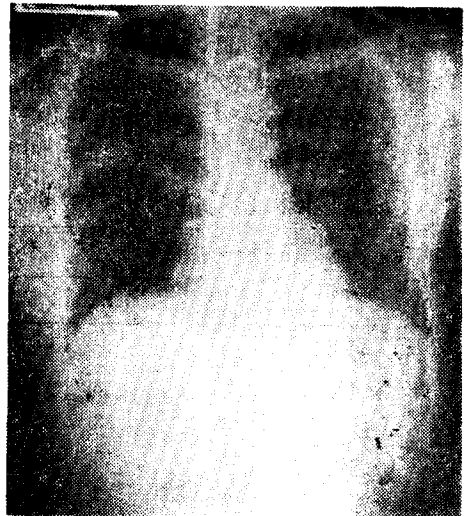


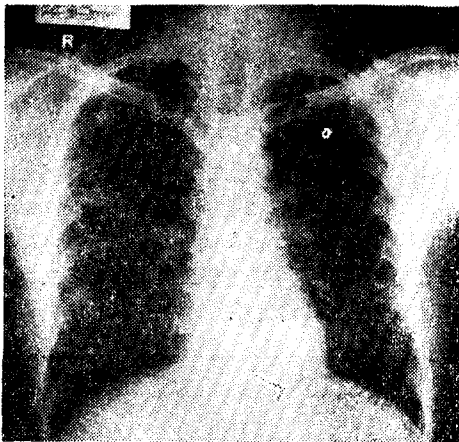
Fig. 1. A. Chest P.A. film showed 6cm×4cm sized large cartary lesion at right middle lung field.



B. Tomography



C. Immediate post-operative chest P.A. showed homogenous increase radiopaque density (2 × 1) at right middle lung field.



D. One month post-operative chest P.A. showed only small haziness at right middle lung field

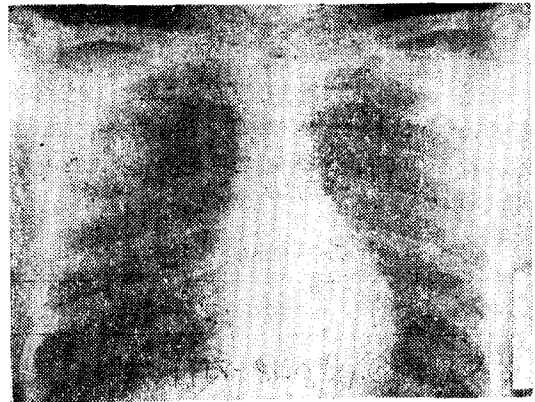


Fig. 2. A. pre-op chest P.A. showed 4cm×4cm sized cavity lesion at right upper lung field

Table 6. Follow-up Study

MFD(mo)	Symptom	Sputum smear	Ant-tbc medication	Chest film finding	result
1month	relieved	(-)	continued	good	improved
14months	relieved	(-)	discontinued	good	cured
26months	relieved	(-)	discontinued	good	cured
42months	not relieved	(-)	continued	bronchiectasis	improved

*maximum follow-up duration (months)

(8) 遠隔成績

Follow-up이 가능하였던 4례중 1978년 4월 현재 2례

는 14개월과 26개월간 임상관찰, 객담도말검사 및 흉부단순촬영으로 정지성으로 판단, 투약을 중지하였고 1개월간 Follow-up하였던 1례와 증상의 재발을 보였던

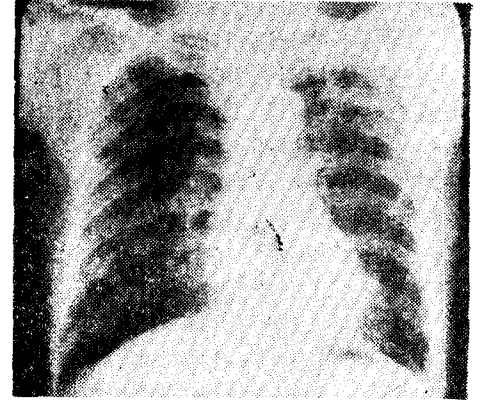
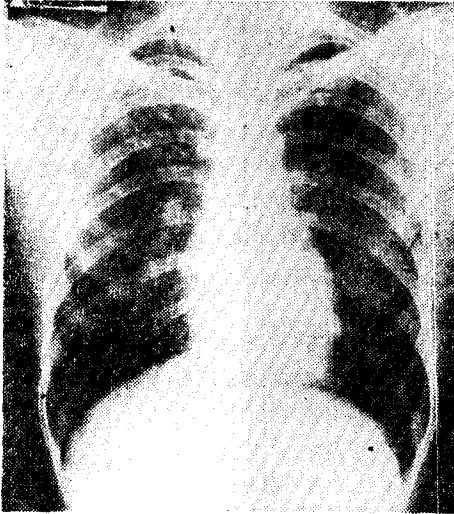
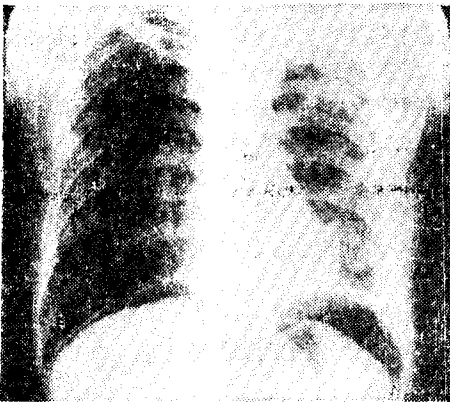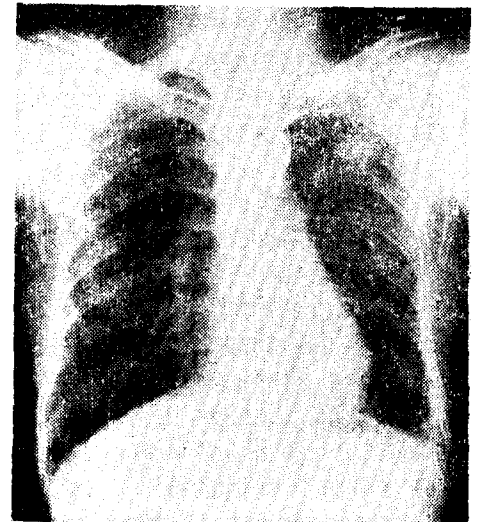


Fig. 3. A. pre-op chest P.A. film showed 6cm×4cm sized large cavity at left upper lung field

B. post-op-10months chest P.A. showed cavity lesion disappear only streaky infiltrative shadow was seen at right upper lung field



B. immediate post-op chest P.A. film showed cavity was collapsed and infiltrative radiopaque density remained at left upper lung field



C. post-op 2years, chest showed film 3.5×2.5cm well demarcated round density at left upper lung field

1례는 항결핵제 투여를 계속하고 있다. 증상의 재발을 보인 1례를 제외한 모든 예에서 흉부단순촬영상 병소의 범위는 급격히 줄고 세균도말법상 음성이어서 만족할만 하였다(Table 6).

II. 考 按

Alexanper¹⁾와 Haight 등이 1932년과 1934년에 결핵성공동의 치유를 위하여 허탈요법(Thoracoplasty)을 시행하여 사망률 11%, 치유율 93%(생존자중)로 발표한후 1957년 Strieder²⁾ 등에서는 사망률 2%까지 감소시켰다. 허탈요법으로 일반 결핵의 치유과정에서 나

타나는 공동의 섬유화, 축소 및 유착을 조장시키고 공동내의분비, 독소 병균의 흡수과정을 차단시켜려 시도하였다. 그러나 흉곽성형술로 인한 정상폐조직의 압박 및 수술로 인한 환자의 부담과 폐기능장애 등은 무시할 수 없으며, 효과적으로 압박되지 못하였을 경우 기관누공(Broncho-pleural fistula) 및 잔여 공동과 외견상 불쾌감은 아직도 해결되지 못하고 있다.

근년에 와서 폐절제술과 흉곽성형술의 수술사망율은 1.5%로 감소되었으며(2) 합병증발생율도 15년전의 15%에서 최근 10년에 5%로 감소되었다. (2, 3, 6) 기관지누공(氣管支瘻孔) 7%, 술후 X-선상 악화(術後 X-선상 惡化) 1~10%로 절제술시행시 나타나나(2) 수술

전균양성내성군(手術前菌陽性耐性群)에서는 28%로 5~6배 증가하며 광범위결핵의 경우 더욱 증가된다. (2, 6) 강력한 항결핵화학요법의 등장과 더불어 결핵제의 남용으로 인한 내성군(耐性群)도 증가하고 있다. 결핵술은 폐엽(肺葉) 혹은 일측전폐(一則全肺)에 밀집병소를 가지고 있을 때 가장 좋은 치료법이나 균양성내성군의 수술시 합병증에 유의하여야 한다. (1, 6)

공동성형술(空洞成形術)은 공동내의 병소를 제거한 뒤 공동의 사강(死腔)을 일차복합폐쇄하여 호기성결핵균의 성장 및 동공내의 분비 독소등의 흡수를 차단하며 공동의 섬유화 및 축소를 야기시켜 치유를 꾀할 수 있다.

공동은 객담균양성개방성공동, 균음성개방성공동 폐쇄성공동으로 분류한다. 그리고 공동은 결핵균에 의한 조직파괴와 개쇄조직의 저항에서 생겨난다. 세기관지와 연결된 개방성공동의 경우 기관지를 통하여 배설이 용이한 경우 환자의 전신상태는 양호하며 공동벽을 이루는 섬유층은 절제표본상 대개 5~15mm 이하이며 단층촬영상 이 섬유층은 약 1.8배로 늘어나며 섬유층에는 결핵균이 없다.

화학약제를 복용한 후 3~6개월 5이상에서 객담결핵균양성인 공동의 경우는 일반적으로 수술적응이 되며 객담검사상 음성일 경우 두께가 2mm 이하일 때는 공동벽이 섬유층으로만 구성되어 치유과정으로 보아야 하며 3mm 이상에서는 재발율이 높아 수술의 적응이 된다. 그러나 이 때 결핵균내성을 가진 환자 혹은 공동을 포함한 광범위한 절제대상의 환자로 폐야(肺野)의 거대공동(巨大空洞)을 가진 환자 혹은 전신상태가 절제술이나 흉곽성형술 등 수술부담이 큰 수술이 어려울 때 적응이 된다. 또한 주위 심한 유착으로 인한 절제술에 어려움이 있을 경우에도 해당된다. (1, 2, 6)

공동절개술(cornostomy)은 결핵수술의 초기 폐야 거대공동에 삽관배농하여 공동의 축소와 축소와 치유를 목적으로 사용되었으나 완전한 배농이 어렵고 관을 제거할 때 다시 공동이 발생할 수 있으며 농흉, 기흉, 출혈, 흉부감염, 또는 공기전색을 일으킬 수 있음으로 근래 사용하지 않고 있다. (5)

공동성형술도 공동의 완전한 폐쇄가 일어나지 않은 경우 미세한 공동의 형성으로 결핵치료가 어려울 때가 있으나 폐결핵의 수술요법의 평가를 첫째 성공비율(sucessful rate), 둘째 객담음성전위비율(negative sputum rate), 셋째 사망율(mortality rate), 넷째 합병증율(complication rate) 등 네가지로 두고 볼 때 공동성형술의 적절한 이용은 의의있다고 사료되었다. (2)

Ⅲ. 結 論

서울대학병원 흉부의과에서 1973년 10월부터 1978년 4월까지 약 4년 6개월간에 공동성결핵으로 공동성형술을 받았던 6명의 환자에 대한 임상통계적 고찰로 다음과 같은 결과를 얻었다.

- 1) 입원환자 6명 중 전례가 남자이였으며 연령분포는 최하 24세 최고 41세로 비교적 젊은층이며 평균연령은 31.5세였다.
- 2) 수술전까지 화학요법을 비롯한 내과적 치료기간은 최소 8개월 최고 2년이였으며 전례에서 2가지 이상의 약제를 복합사용하고 있었다.
- 3) 술전 증상은 체중감소(50%)등 비특이적인 증상이 대부분이었고 흉부단층촬영상 공동의 크기는 최소 2.5×3.5cm, 최고 6×4cm로 평균 4.4×3.4cm이였으며 술후 병소음영의 평균 크기는 1.15×1.59cm으로 1/3~1/4로 감소되었다.
- 4) 술후 객담도말검사상 술전에 양성을 보인 2례를 포함 전례가 음성으로 나타났고 원격추적가능하였던 4례에서도 음성으로 나타났다.
- 5) 합병증은 2례로 1례는 수술직후 늑막삼출이 있었고 1례는 2년 뒤 증상의 재발이 있었다.
- 6) 1년 이상 추적가능하였던 3례에서 2례는(66.6%) 1년간의 화학요법후 치유관정으로 투약중지하였으며 1례에서는 기관지확장증의 진단으로 현재 외래치료를 받고 있다.

REFERENCES

1. Hinshaw, H.C., Garland, L.H.: *Disease of the Chest*. Saunders, 1963
2. Shiozawa, M.: *Current Surgical Treatment of Pulmonary Tuberculosis in Japan*. Korean J. of Thorac & Cardiovasc Surg., 6:1-7, 1973
3. Sabiston & Spencer.: *Gibbon's Surgery of the Chest*. 1976
4. Neptune, W.B., Rim, S., and Bookwalter, J.: *Current surgical management of pulmonary tuberculosis*. J. Thorac. Cardiovasc. Surg., 60:384, 1970
5. Woodruff, W., Kelly, W.O., and Stranahan, A.: *Review of seven years experience with intracavitary (Monaldi) drainage of tuberculous cavities*. J. Thorac Surg., 18:777, 1949
6. 유희성 : 폐결핵의 외과적요법, 대한의학협회지 19-634, 1976