

縱隔洞에 發生한 乳糜性 囊腫 一例

朴 康 植·朴 永 寬·金 近 鎬

= Abstract =

A Chylous Cyst in the Mediastinum — Report of a Case —

Kang Sik Park, * M. D., Young Kwan Park, * M. D., Kun Ho Kim, * M. D.

This is a report of a chylous cyst in the mediastinum found in a 61 year old Korean female patient who suffered from mild swallowing difficulty and right chest discomfort. These symptoms had developed 5 years previously when chest P-A view showed thumb-tip sized mass shadow in right mediastinum, just right to ascending aorta. Esophagogram revealed an indentation of midesophagus. Follow up checks showed growing mass shadow which suggested aneurysm of ascending aorta.

On admission chest X-ray revealed a well circumscribed infant head sized mass density along the right heart border and middle mediastinal border, and extended near to the middle clavicular line in right chest cavity. Aortogram revealed no relationship between the mass and aorta.

Right thoracotomy was performed under impression of mediastinal tumor. There was a large cyst containing 700 cc of milky fluid. There was no connection to the thoracic duct nor adjacent organs.

The fluid was analyzed chemically and identified the fluid as chyle. The origine of the isolated chylous cyst was uncertain. Postoperative course was uneventful.

緒 論

縱隔洞에 發生하는 囊腫 中에서도 乳糜性囊腫은 극히 드문 질환이며^{2, 17, 19, 23)} 發生원인에 대해서도 異論이 많은 질환이다.

Carbone¹⁸⁾ 이 1892년 剖檢에서 우연히 橫膈膜上部에 發生한 胸管囊腫을 보고한 이래 Kelbling²⁰⁾ Priesel²¹⁾ 등은 각각 臍상선압, 심질환으로 사망한 예에서 縱隔洞에 發生한 乳糜性囊腫을 보고하였다.

Emerson¹⁹⁾ 이 1950년 생존한 환자에서 橫膈膜上部에

발생한 乳糜性囊腫을 처음으로 진단하고 외과적 절제를 실시하였다. 그 후 Bakest²²⁾가 1954년 Nelson²³⁾이 1957년 Thomas²¹⁾가 1962년 Beasley²²⁾가 1971년 TFrogman²⁰⁾이 1975년에 각각 중격동에 發生한 乳糜性囊腫을 발표했다.

그리고 1976년에 Cervantes¹⁹⁾가 발표한 바와 같이 본종의 發生원인은 아직 定說이 없다. 본종은 병력이나 증상에 특이성이 없으므로 임상적으로 수술전 진단은 매우 곤란하며^{8, 17, 19, 21, 23)} 이학적 소견이나 X-선 검사소견도 어디까지나 暗示的이며 확실한 진단은 수술시 혹은 수술 후 조직 검사에서 얻어지는 것이 보통이며 부검에서 때때로 발견되기도 한다^{18, 17, 19, 20, 21, 31)}.

著者は 縱隔洞에 發生한 腫瘍이라는 진단하에 개흉한 결과 우측 중격동에 發生한 囊腫이었음을 확인하고 용

漢陽大學校 醫科大學 胸部外科學 教室
Department of Thoracic Surgery, School of Medicine, Hanyang University.

액의 검사와 조직검사 소견에 의하여 乳糜生囊腫이라는 사실이 발견된 증례를 경험하였기에 이 囊腫에 대한 여러 가지 검사성적과 문헌적 고찰을 아울러 보고하는 바이다.

症 例

患者는 61歲 가정부인(Hosp No. 253931)이며 既往 歴 및 가족력은 특기할만한 사항이 없다.

現病歷: 약 5년 전부터 약간의 연하곤란과 우측 흉부에 불쾌감이 있어 X-선 흉부촬영을 하였던 바 종격동 右側緣의 中央部에 엄지손가락 크기의 종양을 발견하였으며 위투시 및 식도 촬영에서 식도가 약간 압박된 소견이 있어 동맥류라는 진단을 받았다. 그 후 환자는 정기적으로 X-선 검사를 실시한 바 그 종양음영이 점점 커졌다고 한다. 본 병원 입원 당시에는 우측 흉강의 약 반을 차지할 정도로 커져 있었다(Fig. 1).

理學的 檢査所見: 體格은 작은 편이었고 영양상태는 쇠약한 편이었으며 오랫동안 병을 앓은 것처럼 보였다. 체중은 39.5 kg 이었다. 빈혈상은 보이지 않았고 정신 상태는 명료하였다. 頭部에는 병적소견이 없었고 경부, 액와부 등에 임파절 종창은 없었다. 胸部 청진상 우측 폐야에서 약간의 호흡음 감소와 打診上 우측 胸背部에서 둔탁음을 들을 수 있었다. 청진상 심장부에서 잡음은 없었고 복부에서도 肝, 脾의 肥大는 없었다. 혈압은

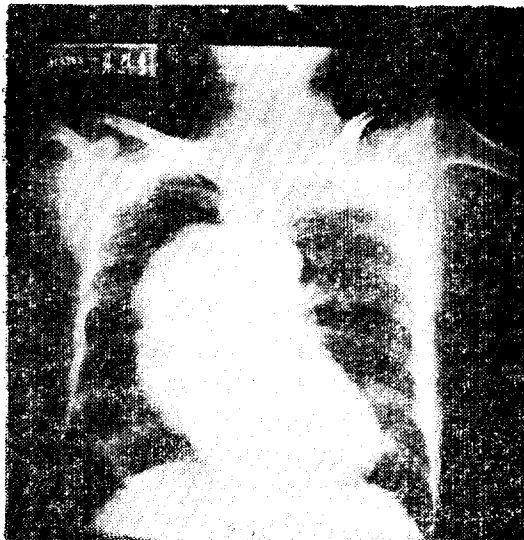


Fig. 1. 術前 胸部單純攝影, 종격동 右緣에 넓은 基底部를 형성한 陰影이 크게 右胸內로 隆起하였다. 종격동과 心陰影과는 한계를 구별할 수 없는 음영밀도이다.

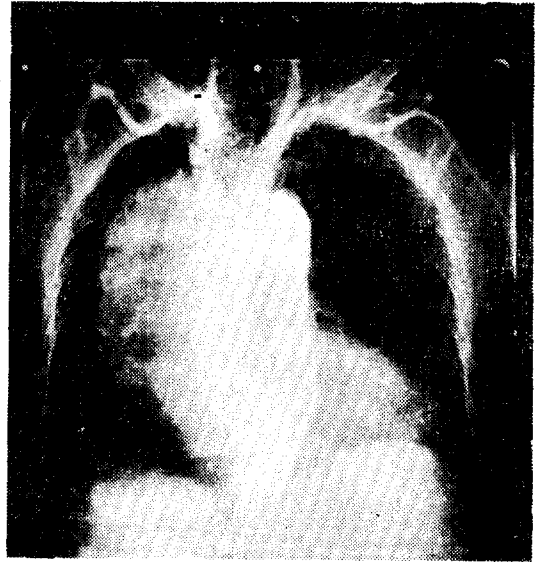


Fig. 2. 大動脈造影撮影像이다. 대동맥 및 큰 분枝들과는 관련이 없으므로 大動脈動脈瘤와 鑑別할 수 있다.

140/90 mmHg, 맥박은 78/분 체온은 36.8°C, 호흡은 20/분이었다.

臨床病理檢査所見: 혈액은 혈색소 14.2g%, 백혈구 7900/mm³이며 백혈구 분획상은 분엽상호중구 71%, 임파구 29%였다. Hct 41%였고 혈소판은 225,000/mm³ 출혈시간 1분, 응고시간 28분이었다. 간기능검사는 총 단백 6.7g% (Albumin 3.9g%, glclulin 2.8g%) 혈청 Cholesterol 173mg%, GOT 17 Units, GPT 15 Units, Alk-Phcspatase 1.6 Units, Bilirubin은 total 0.7mg%, Direct 0.1mg%였다. 혈청 매독반응 검사는 음성이었고 尿검사는 정상 범위였다.

X-ray 檢査所見: 胸部 단순촬영상(Fig. 1)에서는 巨大한 腫瘍陰影의 底部는 종격동의 右側緣의 4/5를 占하는 길이에 해당하며 右側胸野를 절반정도 차지하는 陰影크기이다. 陰影基底部는 종격동과 心臟陰影과 구별할 수 없는 陰影密度를 나타냈고 陰影의 胸內遊離緣은 한계가 명확하며 타원형을 이루고 있다. 胸部側方 단순촬영에서는 종양이 비교적 후방에 위치하고 氣管을 약간 전방으로 밀고 있는 위치를 나타냈다. 胸部 투시에서 종양의 搏動은 없었으나 大動脈瘤와 鑑別하기 위해 大動脈 조영촬영을 실시한 바는 Fig. 2와 같다. 대동맥과 큰 분枝들이 잘 조영되었으나 종양음영과 대동맥과는 아무런 관계가 없음을 잘 나타내어서 대동맥류를 鑑別할 수 있었다. 이상 검사 성적을 종합하여 食道, 氣管, 大動脈 등과는 관계가 없이 종격동에서 발생한 巨大한

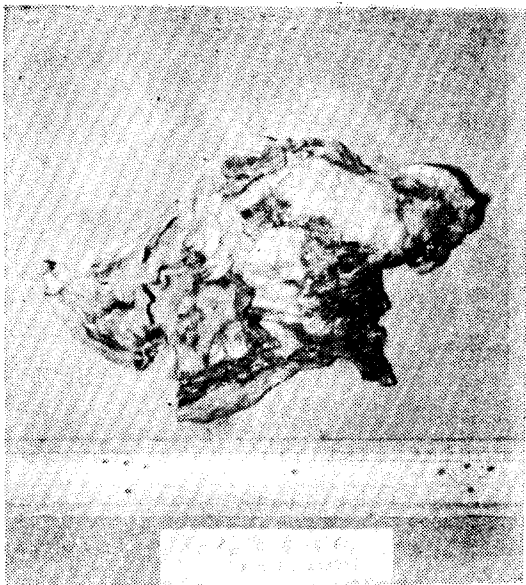


Fig. 3. 摘出囊腫의 寫眞, 약 700 ml의 乳糜性 白色 內容液을 제거한 낭종被膜이며 두께는 0.5~2mm이다. 表面은 灰白色이며 內面은 平滑하고 單房이다.

良性腫瘍이라는 추측 진단하에 절제수술을 계획하였다.

手術所見: 수술은 1977년 10월 18일에 실시하였다. 기관 삼관 전신마취하에 우측 제5늑간 절개로 개흉하였다. 우측 폐는 중앙의 압박으로 상당히 허탈되었으나 肺實質에는 병적소견이 없었다. 흉막은 전반적으로 유착되어 있었다. 중앙은 신생아 頭大이며 “럭비공” 모양의 타원형이었으며 우측 중격동에 위치하였고 중격동 흉막으로 덮혀 있었다. 기정맥을 절단한 다음 중앙을 덮고 있는 중격동 흉막을 절개하고 중앙을 흉막으로부터 박리하였다. 중앙의 외면은 平滑하였고 주위 조직과 器官과는 結核 조직으로 부착되어 있어서 용이하게 박리할 수 있었다. 중앙은 實質性이 아니고 뚜렷하게 波動이 촉진되어서 쉽게 낭종임을 알 수 있었다. 박리하는 도중 중앙의 피막이 파열되어 內容液이 流出하였는데 내용액은 乳白色이었으며 냄새는 없었다. 吸引한 내용액은 약 700 ml이다. 낭종의 被膜은 주위 장기의 손상없이 잘 박리할 수가 있었으나 뚜렷한 根(root) 혹은 莖(Pedicle)은 찾을 수 없었다. 즉 본 낭종이 발생한 특정 장기나 특정 조직을 발견할 수가 없었다. 주위 장기에 이상이 없는 것과 止血을 확인한 후 삼관폐흉하였다.

囊腫의 病理所見: 육안적 소견은 囊腫은 타원형으로 럭비공 모양이었고, 크기는 신생아 頭大였으며 외면은 平滑하였다. 囊腫 벽의 두께는 부위에 따라 0.5~2.0mm였고 單房性이며 내면도 平滑하였다(Fig. 3). 조직학적

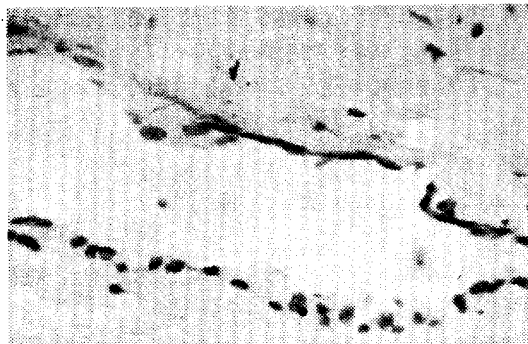


Fig. 4. 낭종의 병리조직표본, 內面은 上皮細胞로 被膜되었고 그 하층은 fibro-collagenous tissue로 구성되어 있는 非特異性 낭종이다.

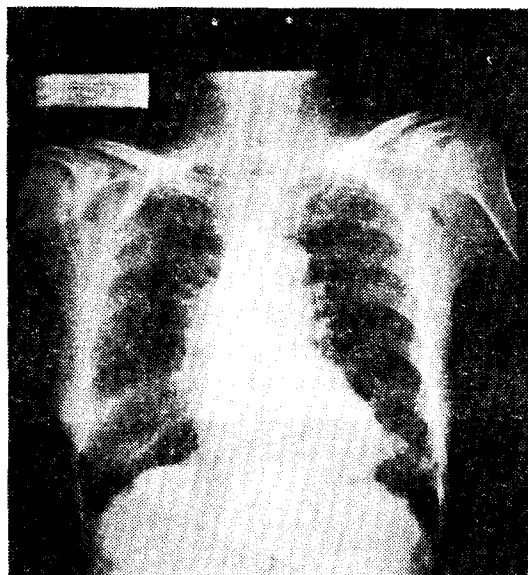


Fig. 5. 術後 胸部 X-ray 寫眞이다. 巨大乳糜性 囊腫摘出術後 正的의 胸部所見을 나타냈다.

소견은 Hematoxylin-Eosin 염색한 표본에서 내면은 상피세포로 피복되어 있었고 그 다음 층은 fibro collagenous tissue로 구성되어 있어서 낭종의 起源을 알 수 있는 非特異性 낭종膜이었다. 그의 염증성 세포 및 악성 세포는 보이지 않았다(Fig. 4).

내용액의 性分檢査所見은 다음과 같다. 냄새가 없는 乳白色 액체였으며 비중이 1.046, 응고반응(-), 總蛋白 6.3g%, 백혈구 97/mm³, 백혈구 분획상은 임파구 94%, 분엽상 호중구 6%, 糖 79mg%였다. 전해질은 UNa⁺ 138mg/L, Cl⁻ 100mg/L, K⁺ 4.3mEq/L였고 Rivalta test(+), 總脂肪 2350mg%, Cholesterol 172mg%,

Triglyceride 1800 mg%였다. 이상 검사 data는 입파계에 존재하는 乳糜와 흡사하였다.

수술 후 경과; 환자는 수술 후 합병증없이 수술 제16일에 퇴원하였다(Fig. 5).

考 察

縱隔洞은 胸內中心部에 있으면서 自體의 생리학적 기능은 거의 없지만 생명을 유지하는데 필요한 중요한 여러 기관을 내포하고 있다. 종격동 내에 있거나 인접하고 있는 여러 장기들은 태생학적으로 여러 배엽에서 파생한 조직들이기 때문에 이곳에서 발생할 수 있는 腫瘍도 종류가 다양하다^{24, 23, 29}. 종격동에 원발하는 腫瘍 및 囊腫은 종류가 많기는 하지만 발생 빈도가 많은 것은 아니다. 더구나 乳糜性囊腫은 더욱 희귀하고^{2, 17, 19, 26} 발생원인도 확실치 않으며^{13, 17, 19, 29, 26} 진단에 있어서도 여러 가지 문제가 제시되고 있다. Carbone¹⁸이 1892년 剖檢하면서 우연히 종격동에 발생한 胸管囊腫을 발견한 것이 문헌상 최초의 보고였으며 이어 Priesel²¹ Kelbling²⁰ 등이 역시 종격동에 발생한 흉관 낭종을 보고했다. 그러나 생존한 환자에서 橫隔膜 상부에 흉관 낭종을 발견한 것은 Emerson¹⁹이 1930년에 발표한 것이 처음이다. 그 후 Bakst¹⁷가 1954년에 1례를 보고했으며 Nelson²은 1957년에 종격동에 발생한 腫瘍 및 囊腫 142례를 집계하였는데 그 중 乳糜性囊腫은 단 1례였다. Fromang, Thomas, Beasley 등도 각각 종격동에 발생한 乳糜性囊腫을 보고했다. 국내 문헌상 종격동에 발생한 乳糜性囊腫은 찾을 수 없으나 後腹膜腔에 발생한 예는 보고가 있다²⁸.

縱隔洞에 발생하는 낭종은 주로 다음과 같이 분류하고 있다^{2, 11, 12, 16, 24, 25}. 1) 氣管枝性囊腫 2) 心囊性囊腫 3) 胃腸性囊腫 4) 非特異性囊腫 등이다. Sabiston⁹은 여기에 Dermoid Cyst를 추가로 분류하기도 했다.

乳糜性囊腫의 발생 원인에 대해서는 아직 定說이 없다. Carbone¹⁸은 동맥경화 증에서 동맥류가 생긴 것처럼 흉관이 확장된 것이라고 생각했으나 Kelbling²⁰은 만성 염증에 의한 입파관 벽의 염증성 파괴가 원인이라고 생각했다. Emerson¹⁹은 계속적인 X-선 검사소견을 근거로 乳糜性囊腫은 후천성 질환이라고 주장하고 있다.

囊腫의 육안적 소견은 Emerson¹⁹ Bakst¹⁷ Fromang²⁶ Cervantes¹³ 등이 모두 비슷하다. 즉 외면은 평활하고 결체조직으로 되어 있으나 내면은 주상구조 형성(trabeculation)이 있었으며 모두 單房性이었다. 乳糜性囊腫의 발생위치는 모든 저자들이 후종격동이라고 보고하고 있는 것은 胸管의 해부학적 위치로 보아

당연하다고 하겠다. 乳糜性囊腫의 내용물에 대해서 Emerson 등 모든 저자가 乳白色의 색조, 비중, 당, cholesteol, 단백, Sudan 염색 등의 결과로써 Chyle임을 확인했으며^{2, 13, 15, 17, 19, 26, 28} 저자에 따라 약간의 적혈구를 발견하는 경우¹⁹ 또는 대장균을 검출한 경우¹⁷ 등이 있는데 이런 소견이 외상에 의한 乳糜性囊腫의 발생론, 입파관 벽의 염증에 의한 발생론²⁰을 뒷받침 할 것으로 사료된다.

주위의 장기와의 관계는 Emerson¹⁹의 경우 종격동 흉막으로 덮혀 있었고 흉추와 같은 주형으로 놓여 있었다. 또한 囊腫 상부에 筍이 있었으나 胸管과의 연결은 없었고 囊腫 하부는 胸管과 橫隔膜 하부에서 서로 연결되어 있어 천자 후에 수술하는 도중 囊腫 속에 다시 액체가 고이는 것을 보았다. Bakst¹⁷ Fromang²⁶ 등의 보고에서도 상부와 연결은 없었으나 하부에서 연결은 볼 수가 있었다. 그러나 Nelson²의 경우는 확실하게 입파계 조직과 연결이 있는 것을 볼 수 없으나 식도와 기관을 심하게 눌러 이에 대한 압박 증상을 일으키고 있었다. 이 보고는 本症의 소견과 매우 흡사하다고 하겠다.

病理組織學的 所見은 보고자에 따라 약간씩 다르다. Priesel²¹은 내면의 비후와 석회화를 Kelbling²⁰은 흉관 내면의 염증성 변화, 탄력층의 소실, 내면의 비후를 관찰했다. 또한 Emerson¹⁹은 내면과 외벽 사이에 fibroblast와 유사한 긴 세포들이 막을 형성하고 있으며 심층에는 평활근과 혈관이 분포되어 있음을 관찰했다. Bakst¹⁷의 보고에 따르면 낭종 내벽은 세포가 없는 결체조직으로 되어 있고 그 외부에는 근육조직이 많이 있고 약간의 탄력 섬유조직이 있는 것으로 보아 胸管과 조직학적 소견이 유사하다고 한다. 본증의 병리 조직학적 소견은 Emerson¹⁹의 경우와 유사한 점이 많다.

症狀은 乳糜性囊腫 자체의 증상 보다는 이 囊腫이 인접장기나 조직을 압박하여 나타나는데 압박하는 장기에 따라 연하곤란, 호흡곤란, 통증 등이 발생한다. 이런 점이 본증의 진단을 어렵게 하는 것이다^{2, 13, 17, 19, 23, 31}. Emerson¹⁹의 보고 예는 식후 1~2시간 후에 좌측 상부에 심한 통증이 있어 내원했다. Nelson의 보고 예에서도 Emerson의 보고 예와 비슷한 증상을 나타냈고 특히 좌측으로 누우면 통증이 심해지고 연하곤란이 있었다. 이런 통증과 호흡곤란 등은 脂肪食과 연관이 있는 수가 많았는데^{13, 26, 31} 이런 현상에 대해서 Fromang²⁶ Cervantes¹³ 등은 Chylomicron에 의한 胸管의 폐쇄라고 설명하고 있다. 囊腫에 의한 흉관의 폐쇄가 있어도 입파맥의 저류가 없는 것은 副行路의 발달 때문이라고 설명하고 있다^{19, 20}. 그러나 Thomas³¹가 발표한 3

예에서는 전연 증상이 없었다. 본증에의 증상이었던 경도의 연하곤란과 흉부 불쾌감의 증상도 종양에 의한 인접 식도의 압박 때문이라고 생각한다.

진단을 위한 결정적인 검사 방법은 없다. 이학적 검사상 특이한 소견이 없이 우연히 발견되는 수가 많아 술전 확진이 매우 어렵다^{12, 31)}. Emerson¹⁹⁾은 종격동 腫瘍이라는 진단하에 수술을 시행했으며 Bakst¹⁷⁾은 종격동 낭종, Fromang²³⁾은 임파종으로 진단하고 개흉을 했다.

종격동에 발생하는 腫瘍 및 囊腫은 종류가 많아 특히 감별진단을 요하는데 흉부 단층촬영만으로 어렵고 대동맥촬영, 임파관 촬영, 기관지경 검사, 형광투시 등 여러 방법을 이용하여 동맥류 등과 감별해야 한다^{8, 13, 16, 17, 30)}. 또한 종격동종양 및 낭종은 해부학적 위치가 도움을 준다^{9, 11, 12, 24, 25)}. 乳糜性囊腫은 대개 후종격동에 많이 발생하나 후 종격동에 발생하는 신경성 종양, 양성 종양 등과의 감별이 힘들기 때문에 이런 해부학적 위치가 큰 도움을 주지는 못한다.

本症은 약간의 연하곤란과 흉부 불쾌감이 5년동안 있었으나 체위의 변화와 식사와는 무관하였으며 식도촬영에서 식도의 압박을 볼 수 있었다. 대동맥류와 감별 진단을 위해서 대동맥 조영술을 시행했는데, 낭종 내로의 조영제 유입은 없었고 형광 투시에서 종양의 박동은 볼 수 없었기 때문에 대동맥류가 아닌 것을 확인하였다.

治療는 외과적 적출이 가장 이상적이다^{2, 13, 17, 19, 21, 31)}. 囊腫 자체의 국소적인 재발이나 악성변화의 발표에는 없었다. 주위 장기의 압박증상을 제거하는때는 완전 적출이 요망되며 흉관과 연결이 있으면 반드시 절찰한 후 제거하는 것이 중요하다. Cervantes¹³⁾는 수술 후 합병증으로 Chylothorax를 보고했으나 다른 저자들은^{17, 19, 20)} 합병증이 없었다고 보고했다. 본 증례는 원칙적으로 양성 종양이기 때문에 개흉과 동시에 완전 제거가 가능했고 합병증없이 좋은 예후를 얻었다.

結 論

漢陽大學校 醫科大學 胸部外科에서 61歲 가정주부에 발생한 縱隔洞腫瘍을 開胸 후 囊腫임을 확인하고 摘出術을 실시한 후 病理組織檢査와 內容液의 構成性分檢査에 의하여 乳糜性囊腫임을 確診하게 된 症例를 經驗하였으므로 文獻的 考察과 더불어 발표하였다.

REFERENCES

1. Salyer, D. C., Salyer, M. R., and Eggleston,

J. C.: *Benign Developmental Cyst of Mediastinum*, *Arch. Pathol. Lab. Med.* 101(3):136-139, March, 1977.

2. Nelson, T. G., Sheft, L. M., and Bowers, W. F.: *Mediastinal Tumors, An Analysis of 141 Cases*, *Dis. Chest*, 32:123, 1957.

3. Simon, H. E., and Williamson, B.: *Retroperitoneal Chylous Cyst*, *Am. J. Surg.*, 91:372, 1956.

4. Brown, R. B., and Dunn, R. G.: *Lymphogenous Cysts of the Mediastinum*, *U.S. Armed Forces Med. J.*, 2:1651, 1951.

5. Crispin, R. H., Lohan, W. D., Jr., and Abbott, O. A.: *Mediastinal Gastroenteric Cysts with vertebral anomaly, Report of a Case*, *Dis. Chest*, 47:346, 1959.

6. Harrington, S. W.: *Intrathoracic Extrapulmonary Tumors. Diagnosis and Treatment*, *Postgrad. Med.*, 1:6, 1949.

7. Lambert, A. V. S.: *Etiology of Thin-walled Thoracic Cysts*. *J. Thorac. Surg.*, 10:1, 1940.

8. Oldham, H. N., Jr., and Sabiston, D. C., Jr.: *The Mediastinal Tumors and Cysts, Lesions Presenting as Cardiovascular Abnormalities*, *Arch. Surg.*, 96:71, 1962.

9. Sabiston, D. C. Jr., and Scott, H. W., Jr.: *Primary Neoplasms and Cysts of the Mediastinum*, *Am. J. Surg.*, 136:777, 1952.

10. Wychulis, A. R., Payne, W. S., Clagett, U. T., and Woolner, L. B.: *Surgical Treatment of Mediastinal Tumors, A-40-year Experience*, *J. Thorac. Cardiovasc. Surg.* 62:379, 1972.

11. Rubush, J. L., Gardner, I. R., Boyed, W. C., and Ehbenhaft, J. L.: *Mediastinal Tumors, Review of 186 Cases*, *J. Thorac. Cardiovasc. Surg.* 65:216, 1973.

12. Oldham, H. N.: *Mediastinal Tumors and Cysts, Collective Review*, *Am. Thorac. Surg.*, 11:246, 1971.

13. Cervantes, Peretz, P.: *Thoracic Duct Cyst of Mediastinum*, *Dis. Chest*, 70(03):411, 1976.

14. Slocum, M. A.: *Surgical Treatment of Chylous Mesenteric Cyst by Marsupialization*, *Am. J. Surg.*, 41:464, 1973.

15. Engel, S.; Clagett, O. T., and Harrison, E. G.:

- Chylous Cyst of Abdomen, Surg.*, 50:593, 1961.
16. Brian, B.: *Mediastinal Tumors, Report of Cases Treated at the Army Thoracic Surgery Center in U.S.A.*, *Am. J. Surg.*, 123:749, 1946.
 17. Bakst, A. A.: *Blind Supradiaphragmatic Thoracic Duct Cyst*, *Am. J. Surg.*, 140:250, 1954.
 18. Carbone, T.: *cited in REFERENCE No. 16.*
 19. Emerson, G.: *Supradiaphragmatic Thoracic Duct Cyst*, *The New Eng. J. Med.*, 242:575, 1950.
 20. Kelbling, S.: *cited in REFERENCE No. 17, 19.*
 21. Priesel, A.: *cited in REFERENCE No. 17, 19.*
 22. Sindoni, M.: *cited in REFERENCE No. 19.*
 23. Enzmann, R.: *cited in REFERENCE No. 19.*
 24. Sabiston, D.C. and Oldham, H.N.: *The Mediastinum (Sabiston, D.C., and Spencer, N.C. ed); Gibbon's Surgery of the Chest, Philadelphia, W.B. Saunders Comp. 1976.*
 25. Kent, E.M. and Magovern, G.E.: *The Mediastinum (Brian, B. ed.); Surgical Disease of the Chest, St. Louis, The C. V. Mosby Comp. 1974.*
 26. Fromang, D.R., Seltzer, M.B. et al: *Thoracic Duct Cyst Causing Mediastinal Compression and Acute Respiratory insufficiency*, *Chest*, 67:725-727, 1975.
 27. Beasley, W.E., Mills, M.: *Chylous Cystectomy with Prosthetic Reconstruction of the Diaphragm and Esophageal Hiatus*, *J. Thorac. Cardiovasc. Surg.* 61:324-329, 1971.
 28. 魚秀元, 金近鎬: 後腹膜腔의 乳糜性囊腫 1例, 全南醫大잡지 제 7 권 14호, 1970.
 29. 池幸玉, 金近鎬: 良性縱隔洞腫瘍의 外科的 治療에 대한 臨床的 考察, 大韓胸外誌, 3권 2호, 1970.
 30. Kinkaid, O.W., Braudenburg, R.O., and Berantz, P.E.: *Experiences with Angio-graphy as a Guide to Mediastinal Ezploration*, *J. A. M. A.*, 173:613, 1960.
 31. Thomas, M.J., Sawyer, P.W, Taylor, F.H. et al: *Thoracic Duct Cyst on Mediastinum*, *Lancet*, 1:579, 1966.