

右心房에 발생한 原發性纖維性肉腫

— 1例 治驗 報告 —

李 聖 行* · 李 吉 魯* · 李 光 淑*
尹 宰 昊* · 金 圭 太*

= Abstract =

Primary Fibrosarcoma of Right Atrium

— A Case Report —

Sung Haing Lee, M. D. FCCP., * Kihl Rho Lee, M. D., * Kwang Sook Lee, M. D., *
Jae Ho Yoon, M. D., * Kyu Tae Kim, M. D., *

A 51 year old man was admitted to the Thoracic and Cardiovascular Department of Kyungpook University Hospital on April 7, 1976, with chief complaints of orthopnea and the chest pain for about 3 months. Physical examination showed narrow pulse pressure, puffy face, engorged neck veins at sitting position, distant heart sound, enlarged liver and edematous upper extremities.

The chest roentgenogram demonstrated markedly enlarged cardiac silhouette. Low voltage and the low to diphagic T's were noted on the electrocardiogram. Paroxysmal ventricular tachycardia was developed intermittently and was subsided spontaneously.

Repeated pericardiocentesis were performed each of which yielded from 100 to 300ml. but intractable cardiac failure was progressed. The bacteriology and cytology of the pericardial fluid were not revealed any specific findings.

The pericardiectomy was performed to release the intractable cardiac tamponade. Pericardium was found to be thickened and cardiac constriction was noted. The thickened pericardium was easily removed. A large hen's egg sized dark blue tumor mass occupied the anterior wall of the right atrium and two thumb tip sized pearly gray tumors were placed at the just below portion of the main pulmonary artery.

The biopsy report revealed primary fibrosarcoma of the heart.

The patient was improved from the symptoms of the cardiac failure during the postoperative course.

緒 言

심장의 原發性腫瘍은 발생빈도가 타장기의 腫瘍에

* 慶北大學校 醫科大學 胸外科學敎室

* Department of Thoracic and Cardiovascular Surgery,
Kyungpook National University Hospital, Taegu, Korea.

비해서 매우 드물뿐만 아니라 실제로 臨床에서 死亡前에 정확한 診斷을 내리는 가능성도 상당히 낮다.

1950年代 이후부터 開心術의 발달과 더불어 원발성 심장종양에 대한 수술이 가능해지고 臨床醫의 관심도가 높아짐에 따라 症例가 차츰 늘어나고 있는 실정에 있다 실제로 심장의 원발성종양의 많은 예가 심장조영술을 통해서 확인되거나 혹은 僧帽瓣狹窄症의 診斷下에 開心

하여 우연히 발견하는 예가 그 주축을 이루고 있다고 하겠다.

腫瘍의 종류와 발생하는 부위에 따라서 나타나는 症狀이 다르나 대부분의 경우에서 울혈성 심부전의 증상이 많이 나타나고 판막협착증상 혹은 심한 경우에는 血流차단으로 인한 失神症狀까지도 나타난다. 대체로 치료에 반응이 없는 심한 심부전증이 갑자기 생기고 그 원인이 명백하지 못한 경우에는 心腫瘍을 한번은 반드시 생각하여야 한다.

경북대학교 의과대학 흉부외과학교실에서는 심장의 右心房에서 발생한 惡性纖維性肉腫 1例를 經驗하였기에 文獻考察과 함께 보고하고자 한다.

症 例

환자: 김○현, 남자, 51세, 상업, 坐位呼吸(orthopnea) 및 胸痛을 主訴로 1976년 4월 7일 입원하였다.

병력: 1975년 2월 규성마이러스성간염의 진단하에 당병원 내과에 1주간 입원하여 증상의 好轉을 보았다. 그해 10월에 약 10일동안 지속되는 정도의 顔面部浮腫을 호소하며 외래진료소를 방문하여 胸部 X-線사진에서 巨心症(cardiomegaly)을 발견하고 입원케고를 받았다. 1976년 1월 25일 坐位呼吸 및 해소를 주소로하여 대구 파티마병원에 입원하여 결핵성심낭염 및 스테로이드로 인한 당뇨병의 진단하에 43일간 내과적인 치료를 받았다. 당시 환자는 顔面部 및 上肢에 浮腫과 운동시 호흡 곤란이 있었고 心囊穿刺상에서 血性滲出液의 소견을 보였으며 내과적요법으로 치유가 어려움을 발견하고 外科의 처치를 위해 당병원흉부외과로 移送하였다.

가족력: 특기사항 없음.

理學的所見: 발육 및 영양상태는 중등도이었고 혈압은 100/90mmHg로서 脈壓(pulse pressure)은 좁아져 있었다. 顔面部에는 경도의 浮腫이 있었으며 頸部靜脈은 坐位에서도 充血되어 있었다. 心拍動은 불규칙하였고 심잡음은 없었으나 심장음은 없었으나 心音은 遠距離感을 느낄 수 있었고 橈動脈上에서 奇脈(pulsus paradoxus)을 발견할 수 있었다. 右상복부에서 肝이 약 2手指幅이로 만져졌고 脾臟은 촉지할 수 없었다. 左右上肢는 경도의 浮腫이 있었으나 下肢에는 없었고 末梢靜脈壓은 31cmH₂O까지 상승되어 있었다.

檢査所見: Hb 12.0gm%, Hct 38%, WBC 7200/cmm RBC 415萬/cmm이었고 ESR 42mm/hr로서 증가되었다. 血清전해질소검은 정상이었고 肺기능검사에서 SGOT 79 unit 및 SGPT 85 unit로서 상승을 보였고 기타소견

은 특이한 것이 없었다. 糖이 소변에서 검출되었고 식전혈중 血糖量은 155mg%까지 상승되어 있었다. serum electrophoresis는 정상이었고 VDRL 및 HBs antigen은 음성이었다. 心囊滲出液은 血液性이었고 Hb치는 5.2gm%, Hct 13%, RBC 120萬/cmm, WBC는 4700/cmm로서 淋巴球가 87%를 차지하고 있었으며 단백질량은 4.5gm%로서 滲出液(Exudate)의 所見을 보였다. 心囊滲出液을 세균배양과 세포검사를 하였으나 균은 성장하지 않았고 腫瘍細胞도 발견할 수 없었다.

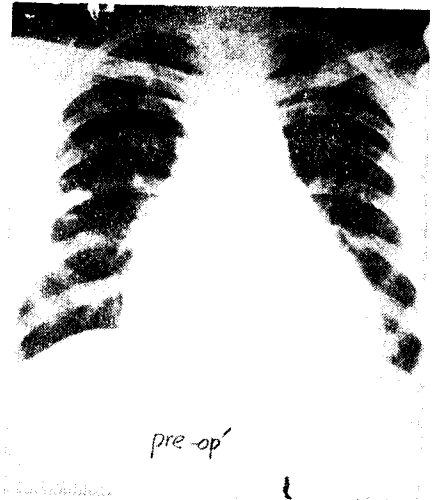



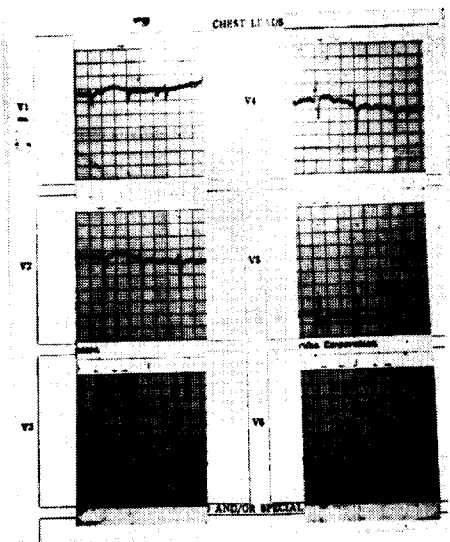
Fig. 1. preoperative roentgenogram showing markedly enlarged cardiac silhouette

胸部 X-線사진상(제1도) C-T ratio는 0.67이었고 좌우로 심장의 음영이 확대되어 있었으며 특이한 Calcification이나 腫瘍의 의심할만한 소견은 발견할 수 없었다. 肺野의 혈관상은 정상이었고 흉부 fluoroscopy에서 심장의 움직임이 저하되어 있음을 알 수 있었다. 不整脈과 low voltage의 증거를 心電圖(제2도)에서 발견하였으며 간혹 Bigeminy와 Premature Ventricular Contraction이 나타났고 간헐적으로 발작성 連脈이 출현하였다. 전반적으로 T-wave는 낮거나 혹은 diphagic하여 광범위한 心筋虛血症의 소견을 보였다.

수술전 중요처치: 수회에 걸쳐서 좌측 Subxiphoid로 접근하여 心囊穿刺를 실시하였는데 일시적인 증상의 好轉만 뿐이었다. 食餌療法으로 糖尿病을 조절하였으며 尿 4-glass test로서 그 성과를 관찰하였다. fluid의 투여는 포도당 3gm당 regular insuline 1 unit의 비율로 배합하여 주사하였고 당뇨병자체 및 이노제투여로 기인하는 혈중 potassium 감소를 예상하여 번복하여 혈청전해질 검사의 心電圖상의 변화를 조시하여 필요하면 KCl



(a)



(b)

Fig. 2. Preoperative ECG showing low voltage and ST-T changes.



Fig. 3. Photograph demonstrating a large tumor mass on the right atrium and two small masses at the root of the main pulmonary artery

로서 공급하여 주었다. 不整脈 및 간헐적으로 오는 발작성速脈 때문에 심전도는 oscilloscope에 연결하여 지속적으로 관찰하였다.

手術所見: 胸骨을 횡절단하여 좌우계사능간으로 兩側을 동시에 開胸하였다 약 3~4mm 두께로 비후된 심낭을 종절개한 후 응고되지 않는 血液性滲出液을 약 300 ml 가량 제거하였다. 心囊膜은 심장과 유착되어 있지 않았으며 쉽게 절제할 수 있었다. 右心房前面에 직경 약 6cm의 둥글고 검푸른색갈의 腫瘍을 1개 발견하였고 肺動脈起始부위에서 각각 직경 1.5cm 정도의 작은 2개의 종양이 표면으로 돌출되어 있음을 알았다. (제3도)


thrill등은 촉지할 수 없었고 폐동맥기시부위의 종양을 일부 절취하여 生檢하였다. 腫瘍組織은 매우 유연하여 쉽게 출혈하였으며 윤기 있는 갓빛색갈을 띄고 있었다. 漿液血液狀(serosanguinous)의 液體가 양측 늑막강에 소량 있었으며 좌우에 각각 2개의 胸管을 삽입한후 閉胸하였다.

病理組織學의所見: 腫瘍組織을 특수염색 (Van Gieson Stain)한 결과 섬유성조직이 무수한 bundle을 형성하여 서로 다른 방향으로 교차되어 주행하고 있으며 대부분이 紡錘形세포(Spindle Cell)로서 核은 有絲分裂의 樣狀을 띄고 있고 濃色性(hyperchromatic)이고 多形性(pleomorphic)인 纖維性肉腫으로 밝혀졌다. (제4도)

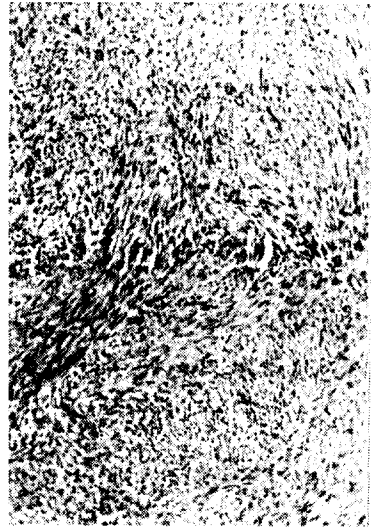
手術後 經過: 手術後 회복은 순조로워 心音은 월선 강하게 청취되었으며 顔面 및 上肢의 浮腫과 頸部靜脈의 充血은 상당한 호전을 보았고 肺의 크기도 줄어들어 점차 촉지할 수 없게 되었다. 術後 3日째 되는날 좌우의 胸管을 拔管하였고 胸部 X-線사진 검사 결과 (제5도) 심장의 크기는 현저히 감소하였음을 認知할 수 있었다. 術後 心電圖상에서 low voltage는 없어졌으나 incomplete right bundle branch block이 출현하였다 입원 1개월만에 환자는 術前계증상의 호전과 함께 퇴원하였고 放射線同位元素療法을 권하였다.

考 察

1783年 Senac은 心臟은 原發性腫瘍이 발생하기에는 매우 고상한 臟器이라고 설파하였지만 1945年 Mahaim



(a)



(b)

Fig. 4. Microscopic pictures of the tumor. A, showing interlacing bundles of fibrous tissue; B, hyperchromatic and pleomorphic large nuclei with many mitotic figures. (van Gieson stain)

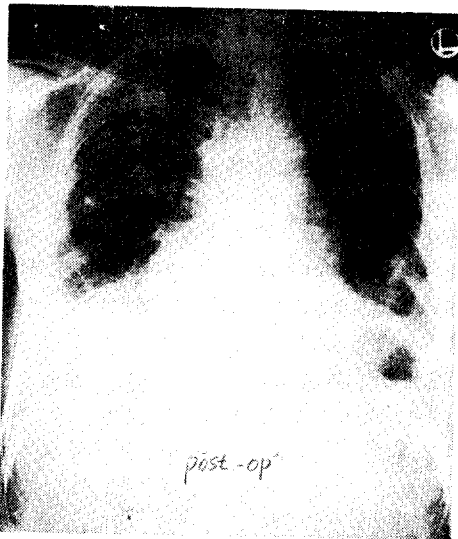


Fig. 5. Postoperative chest X-ray film demonstrating decreased cardiac shadow.

의 집계에는 329예에 달하는 원발성종양이 있었고 이중에 87예가 악성이었다고 한다⁵⁾. Lymburner에 의하면 Mayo clinic에서 행한 8500예의剖檢에서 심장의 원발성 종양은 불과 4예 뿐으로서 0.05%에 해당하였고 타장기에서 轉移되어 온 腫瘍이 52예로서 0.6%를 겸하였다고 보고하고 있다^{5,10)}.

心臟은 再生性보다는 變性損傷에 보다 민감하고, 心

筋은 有絲分裂의 능력이 다른 조직보다 훨씬 저조하다는 사실을 들어서 원발성 종양의 발생빈도가 낮은 이유를 설명하고 있다¹¹⁾. 그리고 심장은 기타장기와는 달라서 代償性能力때문에 증상의 출현이 매우 늦으며 실제로 임상적 진단은 전체 心腫瘍의 5~10% 정도에서 가능하다고 말하고 있다.

心筋은 代謝기전에 있어서 특수성을 가지고 있는데 즉 好氣性(aerobic)이고 乳酸(Lactic acid)을 필요로 하며 혈액에서 포도당을 거의 섭취하지 않는 반면에 癌細胞의 代謝는 嫌氣性(anaerobic)이고 포도당을 필요로 하며 乳酸을 많이 생산한다. 따라서 이 두 組織은 서로 障礙를 주지 않고 共存할 수 있는 충분한 가능성이 있고 증상의 출현도 매우 늦다고 설명하고 있다¹¹⁾.

原發性心腫瘍은 대부분(75%)이 양성이고 빈도별로는 粘液腫(myxoma), 肉腫(sarcoma), 橫紋筋腫(rhabdomyoma) 등이 가장 많으며^{5,10)} 원발성 肉腫중에는 紡錘細胞(spindle cell)와 圓形細胞(round cell) 肉腫이 가장 많은 것으로 보고되고 있다⁵⁾.

肉腫은 左側보다는 右側心臟에 好發하는 경향이 있고 右心房이 가장 많이 발생하는 장소로 알려져 있으며 Prichard등¹²⁾에 의하면 113예의 원발성 肉腫중에서 약 50%가 右心房에서 발생하였고 성장은 보통 浸潤性이나 20%에서는 심장내로 蕈樣(polyphoid) 성장을 한다고 한다. 他臟器로의 轉移는 肺와 늑막의 전위가 가장 많고 그 이외에 胸部淋巴節, 氣管支, 肝臟, 腎臟 및 心囊 등의 順序로 전위한다.

性別에 대한 有意性은 없고 모든 연령에 다 발생하나 75%가 20~60세에 分布하고 평균연령은 43세라고 한다⁵⁾.

症狀의 출현은 중앙의 위치 즉 心囊, 心筋, 心內膜 및 좌우心房과 心室등에 따라 다르고 그 크기에 좌우된다. 心內膜에 腫瘍이 발생할지는 血流의 장애를 초래하는 것이 증상출현의 주된 원인이 된다. 右心房에 중앙이 발생하여 상공정맥을 압박할 경우에는 顔面部와 上肢에 浮腫이 생기고 頸部靜脈의 充盈과 더불어 肺靜脈의 側副血行(collateral circulation)등의 상공정맥症候群이 출현한다. 그리고 중앙자체가 ball valve의 기전으로 작용하여 三尖瓣을 막아 협착증을 초래하면 치료에 반응이 없는 울혈성심부전증이 오고 심한 경우에는 일시적인 血行障碍 때문에 失神症狀도 출현할 수 있다. 류마치스성심장판막질환의 증거가 없이 단순한 三尖瓣협착증만이 있을 경우에는 반드시 그 원인으로 심장의 중앙을 감별진단하여야 한다⁶⁾. 중앙이 右心室의 출구에 발생하면 肺動脈瓣膜狹窄症을 초래하는 경우도 있고 肺動脈을 따라서 중앙이 轉移되어 흉부 X-線사진에서 폐암을 의심하게 하는 경우도 있다. 좌심방에 발생한 중앙은 僧帽瓣狹窄症의 증상을 나타내어 종종 인공판막대치수술을 시행하기 위해 開心하였을 때 발견되기도 한다.^{1, 2, 5, 8, 10)}

난약 腫瘍이 시계추運動(pendulum movement)을 하면 판막의 폐쇄는 물론이고 판막자체에 損傷을 주어서 폐쇄부전증을 초래할 수도 있고²⁾ 중앙에 의한 赤血球의 기계적 파괴 때문에 溶血性貧血도 출현한다⁴⁾고 한다. 판막에 중앙이 Ball valve의 기전으로 작용할 때는 體位에 따라 心雜音이 변하며 간헐적으로 血行障碍 때문에 일시적인 실신증상, 말작성호흡곤란 및 급성肺浮腫등의 증상이 나타난다.^{3, 9, 10)}

腫瘍組織의 일부분이 流離되어 血行으로 순환하거나 혹은 表面에 붙은 血塊가 떨어져 나가면 2차적으로 塞栓症을 초래하는 경우도 누차 보고된 바 있고^{1, 10)} 특별한 원인이 밝혀지지 않고 반복하여 塞栓症이 나타날 때도 역시 심장내에 腫瘍이 存在하고 있을 가능성을 염두에 두어야 할 것이다.

不整脈의 원인은 대체로 腫瘍이 心筋에 발생하였을 때 주로 나타나고 conduction system을 침해하여 heart block 혹은 bundle branch block등이 생기며 실제로 사망의 많은 부분을 차지한다⁵⁾ 발작성 速脈이 간헐적으로 출현하고 心房細動을 흔히 볼 수 있다. 이때는 心筋의 逆機能 때문에 심장은 비대해지고 전형적인 울혈성 심부전증이 생기고 때로는 狹心症이 나타난다. 著者

는 不整脈이 있었고 입원 약 1개월전부터 간헐적으로 발작성 速脈이 출현하였으며 이따금씩 나타나는 Bigeminy는 potassium과 有關한 것으로 해석되었다.

심낭에서 발생하는 腫瘍은 대부분이 惡性이고 肉腫이 가장 많이 생긴다¹¹⁾. 心臟에 중앙이 발생했을 때 臨牀적으로는 급성心囊炎의 형태를 정하고 胸部 X-線사진에서 심장이 커져있는 것을 볼 수 있으며 tamponade의 증상이 출현한다. 심전도 검사에서 low voltage와 ST-T change를 認知할 수 있고 흉통을 호소하며, 心囊의 friction rub는 대개 1개월이상이나 지속된다고 한다¹⁰⁾ 心囊穿刺上에서 滲出液이 血液性일 경우에는 결핵성일 가능성도 있으나 심장의 중앙을 강력히 의심하여야 할 것이고 이때는 심낭천자를 반복하여도 단시간내에 다시 滲出液이 축적되는 과정을 밟는다. 滲出液을 천자하면 반드시 CBC를 하여서 全血과외의 감별을 하여야 할 것이며 理化學的검사는 물론이고 결핵균이나 악성세포의 증거를 찾으려 노력하여야 할 것이다. 腫瘍으로 인하여 心囊液이 血液性일 경우에는 결핵으로 기인한 때보다 末梢血液에서 好酸性球의 値가 높은 경향을 취한다⁹⁾고 하나 著者들의 경우에는 정상이었다. 血性滲出液이 腫瘍으로 인한 것이고 반복하여 다시 축적되는 과정을 밟을 때는, 放射線同位元素나 化學療法등을 이용하고 있으나 그 효과는 미지수이고, 대개는 심낭절제수술이 가장 바람직한 것이다.

胸部X-線사진에서 간혹 심장의 윤곽이 불규칙할 때는 腫瘍진단의 좋은 단서가 되겠으나 보통은 심장염의 확대소견만이 출현한다. 일반적으로 원인을 알 수 없는 상공정맥症候群의 출현, 血性心囊滲出液의 소견, 협착성심낭염의 증상이 있으면서 심실의 움직임이 정상일 때 명백한 원인이 없이 末梢塞栓症이 계속출현할 때, 판막협착증의 증상이 있으면서 체위에 따라 心雜音이 변할 경우, 그리고 治療不應性心不全症등의 예에서는 반드시 심장의 중앙을 의심하고 감별진단을 하여야 한다.^{2, 3, 6, 8, 9, 10)} 일반적으로 심장조영술이 확진의 좋은 방법이 되겠으나 경우에 따라서는 血栓과외의 감별에 어려운점이 없지 않고, 이것으로 인하여 유약한 癌組織이 탈락하여 塞栓症이 발생한 例가 보고되고 있다⁷⁾. 이외에 초음파를 사용한 echocardiogram이 상당히 간편하고 정확한 진단을 내릴 수 있겠다는 보고도 있다⁸⁾.

1942년 Beck는 開心下에서 心房의 粘液腫을 제거할 수 있는 가능성을 시사했고¹⁾ Crafoord가 1954년 처음으로 수술에 성공한 이래로 粘液腫등의 중앙은 인공심폐기를 이용한 體外灌流로서 보다 안전하게 제거할 수 있게 되었다. Trinkle등⁶⁾은 體外循環에 動脈灌流線

에 설치한 filter에서 腫瘍의 塞栓(emboli)을 발견하였다고 한다.

대체로 심장의 원발성악성종양은 外科의 切除가 불가능한 것은 아니나 tamponade를 방지하기 위해서 심낭 절제술을 시행하며 고식적인 療法으로 放射線同位元素나 nitrogen mustard, 및 folic acid등과 같은 化學劑 療法을 실시해 볼 수 있다.

要 約

慶北大學校 醫科大學 胸部外科學教室에서는 右心房에 원발성으로 발생한 惡性纖維性肉腫 1例를 治驗하였기에 이에 文獻考察과 함께 보고하였다.

REFERENCES

1. Wright, R. P., Jr., McCall, M.M., and Wenger, N.K.: *Primary atrial tumor. value of clinical findings in ten cases and review of literature. Am. J. Cardiol.*, 11:790, 1963
2. Barnes, A. R., Beaver, D. C., and Snell, A. M.: *Primary sarcoma of the heart: Report of a case with electrocardiographic and pathological studies. Am. Heart J.*, 9:480, 1934
3. Harvey, W. P.: *Clinical aspects of cardiac tumors. Am. J. Cardiol.*, 21:328, 1968
4. Goodwin, J. F.: *Symposium on Cardiac Tumors; Introduction; The spectrum of Cardiac Tumors, Am. J. Cardiol.*, 21:307, 1968
5. Whorton, C. M.: *Primary malignant tumor of the heart. Cancer*, 2:245, 1949
6. Trinkle, J. K., Edelstein, S. G., and Yoshonis, K. F.: *Left atrial myxoma: Diagnosis and excision. J. Thorac. Cardiovasc. Surg.*, 61:765, 1971.
7. Prior, W. B., Aldrige, H. E., and Bigelow, W. G.: *A follow-up study of three patients after removal of left atrial myxoma five to ten years previously. J. Thorac. Cardiovasc. Surg.*, 51:515, 1966
8. Forker, E. L., January, L. E., and Lawrence, M. S.: *Primary sarcoma of the mitral valve. Am. Heart J.*, 66:243, 1963
9. Hurst, J. W., and Cooper, H. R.: *Neoplastic disease of the heart. Am. Heart J.*, 50:782, 1955.
10. Friedburg, C. K.: *Disease of the Heart. W. B. Saunder Co. p. 1707, 1969*
11. Hurst, J. W.: *The heart, McGraw-Hill Co. p. 1413, 1974.*
12. Prichard, R. W.: *Tumor of the heart: Review of the subject and report of one hundred and fifty cases. A. M. A. Arch. Pathol.*, 51:98, 1951
13. Kay, J. H., Anderson, R. M., Meihaus, J., Lewis, R., Magidson, O., Bernstein, S., and Griffith, G. C.: *Surgical removal of an intracavitary left ventricular myxoma. Circulation*, 20:881, 1959