

## 흉벽에 발생한 종양\*

—흉벽재건술 4례—

이 선 희\*\* · 김 세 화\*\* · 이 흥 균\*\*

=Abstract=

### Reconstruction of Thoracic Wall Defect in Tumors of Chest Wall\*

—Report of 4 Cases—

Sun Hee Lee\*\*, M. D., Se Wha Kim\*\*, M. D., Hong Kyun Lee\*\*, M. D.

We have experienced 49 cases of tumors of chest wall at St. Mary's Hospital from Jan. 1963 to Dec. 1974. In four cases of them, the reconstruction of chest wall defects performed.

1) Out of 49 cases of tumors of the chest wall, 27 cases were benign tumors, 14 cases metastatic malignant tumors, and 8 cases primary malignant tumors.

2) Twenty-six cases (50%) of tumors of the chest wall were on the bony cage. Among them benign tumors were 9 cases (35%), metastatic malignant tumors 14 cases (53%), and primary malignant tumors 3 cases (12%). Of these, 24 cases were located on the ribs and 2 cases on the sternum.

3) The malignant tumors of bony chest wall were excised in en bloc resection including involved ribs. The wide defects of bony chest wall were reconstructed by means of displacement of neighboring ribs and mobilized diaphragm, in the two osteogenic sarcomas of rib, and of prosthesis with silastic sheets in one rhabdomyosarcoma and one metastatic adenocarcinoma of lung.

## 서 론

흉벽에 발생하는 종양은 비교적 드문 질환으로 취급되어 왔으나 근래에는 그 보고례가 점차 증가하고 있다. 흉벽종양은 원발성 및 속발성 종양으로 대별할 수 있으며 이를 다시 악성종양과 양성종양 내지는 연부조직 종양과 골조직 종양으로 구분할 수 있겠다. Mayo clinic에서 조직학적으로 확진된 全骨格系종양 2000례 이상을

집계하였는데 이중 144례가 늑골 및 흉골에서 발생하여 약 7%의 발생빈도를 보였다고 하였고 Barret 등은 약 10% 정도라고 보고하였다. 흉벽의 골조직 종양인 경우 40%~65%가 악성종양이라고 하였다.

따라서 흉벽종양의 치료는 대부분에서 en bloc으로 절제해야하며 특히 흉벽의 골조직종양인 경우, 광범위 절제를 실시해야 하며 이 경우 흉벽결손에 의한 흉벽의 기이운동(paradoxical movement)을 방지하고 그 생리적 硬度(rigidity)를 유지하기 위하여 흉벽결손부를 보완하는 재건술이 필요하다.

가톨릭의대 부속 성모병원 흉부외과에서 1963년 1월부터 1974년말까지 흉벽에 발생한 종양 49례를 경험하였으며, 이는 전례에서 병리조직학적 검사로 확진된 것

\* 본 논문의 요지는 1975년 5월 24일 제7차 대한흉부외과 학회 학술대회에서 발표하였음.

\*\* 가톨릭의대 흉부외과학교실(주임교수 이흥균)

\*\* Department of Thoracic Surgery, Catholic Medical College, Seoul, Korea

Table 1. Tumors of the chest wall (49cases)

Tumors	Pathological Dx.	No. of cases	Location of tumors
Benign	Lipoma	12	Subcutaneous
	Hemangioma	3	Under muscle layer, above bony cage
	Fibrous dysplasia	3	Rib
	Eosinophilic granuloma	2	Rib in a case, Sternum in another case
	Chondroma	2	Rib
	Bone cyst	1	Rib
	Fibroma	1	Subcutaneous
	Neurofibroma	1	Subcutaneous
	Fibromyoxoma	1	Subcutaneous
	Desmoid tumor	1	Rhombid muscle
Total		27	
Malignant	Primary (8 cases)		
	Melanoma	2	Skin
	Osteosarcoma	2	Rib
	Chondrosarcoma	1	Rib
	Rhabdomyosarcoma	1	Intercostal muscle
	Malig. lymphoma	1	Subcutaneous
	Kaposi's sarcoma	1	Skin
	Metastatic (14 cases)		
	Undifferent. ca.	11	Rib in 10 cases, Scernum in a case
	Adenocarcinoma	3	Rib
Total		22	
Total		49	

이때 흉벽에 표재성으로 발생한 기생충낭종, 피지낭종, 혈관모반 및 hygrom 등은 이 보고에서 제외하였다. 이 49례중 골육종 2례, 횡문근 육종(rhabdomyosarcoma) 1례 및 폐암에서 전이한 늑골종양 1례등 4례에서 흉벽 재건술을 시행하였다.

흉벽에 발생한 종양 49례를 분류하면 (도표 1), 양성 종양이 27례, 원발성 악성종양이 8례, 전이성 악성종양이 14례이었다. 양성종양 27례중에서는 지방종이 12례로 가장 많았고 혈관종 3례, fibrous dysplasia 3례, 예오진 기호성 육아종 2례였고 골낭종, 섬유종, 신경섬유종, 섬유점액종 및 desmoid tumor 가 각각 1례씩 이었다. 원발성 악성종양으로는 악성 흑색종 2례, 골육종 2례였고, 연골육종, 횡문근 육종(rhabdomyosarcoma), 악성입파종 및 Kaposi's sarcoma 가 각각 1례로 모두 8례이었다. 전이성 악성종양 14례는 원발병소가 확인된

것이 9례로 폐암에서 전이된 7례와 간암에서 전이된 2례였으며 나머지 5례는 불명이었다. 흉벽종양 49례를 발생부위로 구분하면 (도표 2) 연부조직에 발생한 종양이 23례, 골성흉벽에 발생 또는 전이된 종양이 26례이었다. 연부조직에 발생한 종양 23례중 양성종양이 19례, 악성종양은 4례이었다. 골성흉벽에 발생 또는 전이된 종양 26례중 원발성 악성종양이 3례, 전이성악성종양이 14례 이었고 양성종양은 9례 이었다.

## 내 용

흉벽재건술을 시행한 4례에 대한 증례를 보고한다.

### 증례 1.

24세의 여자환자로 입원 약 4개월전부터 좌측 액와부에 동통을 수반하는 종괴를 주소로 입원하였다. 입원

Table 2. Tumors of bony chest wall (26 cases)

Tumors	Patho. Dx. of tumors	No. of cases & Location		Total
		Rib	Sternum	
Benign	Fibrous dysplasia	3		3
	Eosinophilic granuloma	1	1	2
	Chondroma	2		2
	Bone cyst	1		1
	Hemangioma	1		1
	Total	8	1	9
Malignant	Primary (3 cases)			
	Osteosarcoma	2		2
	Chondrosarcoma	1		1
	Total	3		3
	Metastatic (14 cases)			
Undiff. ca.	10	1	11	
Adenocarcinoma	3		3	
Total	13	1	14	
Total		24	2	26

당시 이학적 소견으로는 좌측 액와부 흉벽에 압통을 수반하는 계란크기 정도의 종괴가 촉지되었으며 단순 흉부촬영에서 폐야로 돌출된 종양의 음영 및 좌측 제3, 4늑

골에 심한 파괴상을 보였다. 혈액검사상 정도의 빈혈이 외에 다른 특기할만한 검사소견은 없었고 전신상태는 비교적 양호하였다. 이 증례에서는 종양이 발생한 좌측

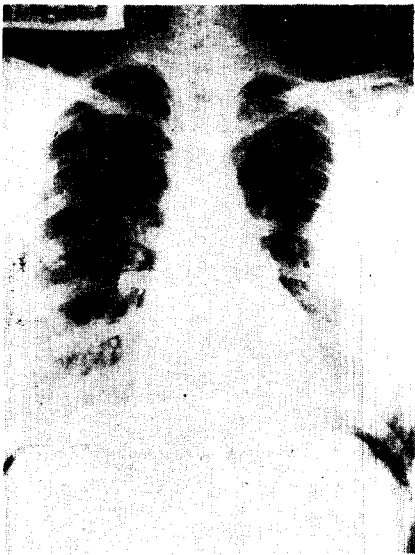


Fig. 1. Roentgenogram of sarcoma arising from Lt. 3rd & 4th rib with destruction of involved ribs.

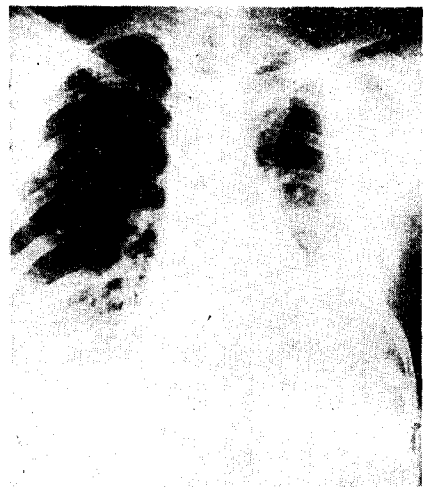

Fig. 2. Roentgenogram in same patient (Fig. 1) after en bloc resection including Lt. 3rd to 5th ribs and reconstructed by means of displacement of neighboring ribs.

제3,4늑골과 점윤을 받은 제5늑골을 절제하고 아울러 늑막의 부분절제와 단순 유방절제술을 시행하였다. 골성흉벽의 결손부는 늑골경단부를 기계적으로 절단한 하위의 제6,7늑골을, 체벽늑막은 원위치에 남겨놓고, 골막과 해당하는 늑간동정맥을 포함한재로 전위하여 결손부를 메꾸었다(Fig. 1,2) 절제된 종양의 크기는 12cm×10cm×7cm였고 육안적으로 늑골의 심한 파괴를 보였고 병리조직학적으로 늑골 육종으로 확진되었다. 환자는 수술후 경과가 양호하여 퇴원하였으나 추적은 하지 못하였다.

### 증례 2.

17세의 남자 환자로 입원 약 5개월전부터 우측 흉벽에 종괴와 입원 2주전부터는 간헐적인 기침 및 정도의 혈담을 주소로 입원하였다. 입원당시 이학적소견으로는 우측 제5늑골 부위에 압통을 수반하는 소아 주먹크기의 종괴가 촉진된 것 외에는 특기할만한 다른 소견은 없었으며, 단순 흉부 촬영에서 윤곽이 비교적 선명한 종양의 음영 및 우측 제5늑골의 파괴상을 보였다. 혈액, 뇨 및 간기능검사 소견은 정상범위였다. 수술은 종양이 위치한 우측 제5늑골과 인접한 제6늑골을 절제하고 암성 점윤을 받은 우측폐의 중엽절제술까지 하였으며 흉벽결손부를 제7,8늑골의 전위로 흉벽재건술을 시도하였으나 용이치 못하여 우측 횡격막을 이용하여 결손부에 피복 봉합하였다. 종양의 크기는 6cm×5cm×5cm였고 병리조직학적으로 늑골 육종으로 확진되었다. 이 환자는 수술후 44일에 양측폐에 다발성 전이병소를 보게되었고 술후 5개월만에 사망하였다.

### 증례 3.

17세의 여자환자로 입원 2년전부터 간헐적으로 좌측 견갑부에 동통이 발생하였고 입원 약 2주전부터는 상기 동통이 더욱 악화되어 입원하였다. 입원당시 이학적 소견으로는 특기할만한 사항은 없었고 단순 흉부촬영사진에서 좌측 폐상부에 윤곽이 선명한 종양의 음영과 좌측 제2,3늑골의 파괴상을 보였다(Fig. 3) 수술은 종양이 위치한 좌측 전측방 제2,3늑골을 포함하여 늑간조직 및 늑막을 en bloc으로 절제하고 흉벽결손부는 silastic sheet를 사용한 흉벽재건술을 시행하였으며(Fig. 4), 특히 silastic sheet의 변연부가 체벽늑막에 잘 피복되도록 봉합하였다(Fig. 5). 절제된 종양의 크기는 7cm×6cm×5cm였고(Fig. 6), 병리조직학적으로 늑간근에서 발생한 횡문근 육종(rhabdomyosarcoma)로 확진되었다(Fig. 7). 이 환자는 수술후 경과가 양호하여 퇴원하였으며 술후 22개월인 현재 생존하고 있다.

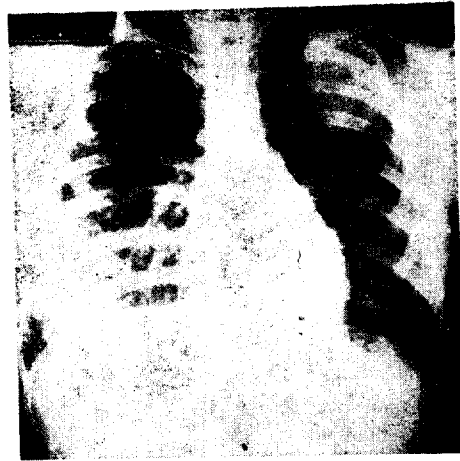


Fig. 3. Roentgenogram of Case III reveals a well defined peach sized shadow with bony destruction of Lt. 2nd & 3rd ribs.

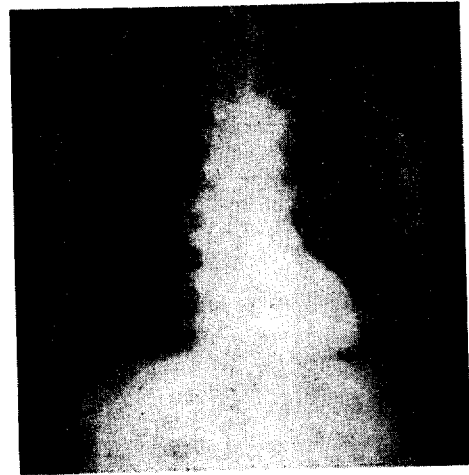


Fig. 4. Roentgenogram in same patient (Fig. 3) after en bloc resection including Lt. 2nd and 3rd ribs and reconstructed with silastic prosthetic sheet.

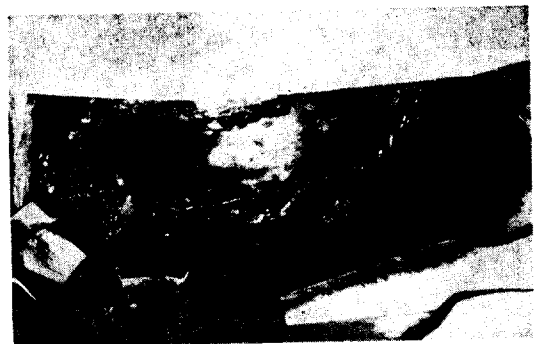

Fig. 5. The defect of chest wall was reconstructed with silastic prosthetic sheet by intrapleural fixation sutures of silastic sheet.



Fig. 6. Resected specimen of Case III. The tumor arising from the intercostal muscle with involvement of Lt. 2nd and 3rd ribs.

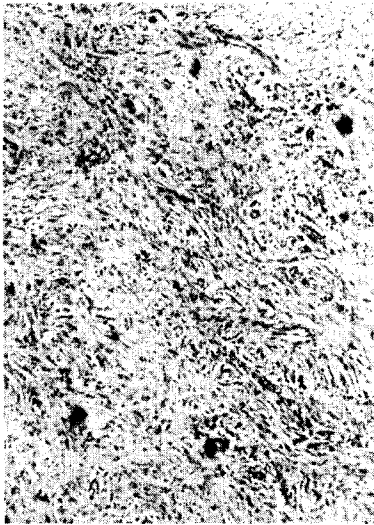


Fig. 7. Microscopic finding of Case III: Rhabdomyosarcoma, pleomorphic type.

#### 증례 4.

49세의 남자 환자로 입원 약 7개월전부터 좌측 견갑부 동통과 미열을 주소로 입원하였다. 환자는 그동안 모병원에서 항결핵요법을 받아오던중 체증상의 호전이 없자 본원에 내원하였다. 입원당시 이학적 소견으로는 빈백증외에는 다른 특기할만한 사항은 없었고 hoarseness나 경부 임파선 종대도 없었다. 단순 흉부촬영사진에서 좌측 폐첨부에 윤곽이 선명치않은 종양의 음영 및 좌측

후방 제3늑골의 파괴상을 보였다. 검사소견상 혈액, 뇨, 간기능 검사는 정상이었고 간주사소견도 정상이었다. 신신객담과 기관지세척액 및 swabbing의 세포학적 검사는 정상범위였으며 기관지조영 촬영사진상에서도 종양이 좌측 폐첨부의 말초부위에 위치하여 있어 조영제가 종양이 위치할 부위까지 도달하지 못하였고 역시 좌측 제3늑골 후방에 심한 파괴상을 보였다. 수술은 좌측 제5늑간을 통하여 개흉한 다음 원발부위인 좌측폐의 상엽을 절제하고 아울러 점윤을 받은 제3늑골을 포함한채 늑막을 부분절제하고 흉벽결손부는 silastic sheet로 피복 봉합하였다. 육안적으로 종양은 좌측 폐첨부의 말초부위에서 발생하여 인접한 제3늑골을 침범하였으며 종양의 크기는 6cm×4.5cm×4cm였다. 병리조직학적으로 신암으로 확진되었다. 이 환자는 수술후 12개월인 현재 생존하고 있다.

#### 고 찰

원발성 흉벽종양은 전체 골종양의 약 5~10%의 발생빈도를 보이며(Barrett, 1955; Dahlin, 1967; Steven, 1972) 이중 악종양이 양성보다 더 많다고 하였다. Pascuzzi (1957) 등은 Mayo clinic에서 조직학적으로 확진된 全骨格系腫瘍 2000례 이상을 집계하였는데 이중 144례(약 7%)가 골성흉벽에 발생되었으며 그중 126례는 늑골에서 18례는 흉골에서 발생하였다. 골성흉벽종양중 가장 흔한 악성종양은 전이성 종양이고(Hedblom, 1933; Ochsner, 1966; Pascuzzi, 1957), 늑골종양중 악성과 양성의 발생빈도는 보고에 따라 차이가 많으나 대체로 악성종양이 많은 것으로 보고되어 있다. Ochsner (1966) 등이 1953~1966년까지 全骨格系腫瘍과 관절종양 환자 2680례를 집계하였는데 그중 134례(5%)가 골성흉벽에 발생한 종양이었고, 골성흉벽종양 134례중 86례가 악성종양이었고 이 중 36례가 원발성, 50례가 전이성 종양이라고 하였고, 발생부위로서 늑골이 가장 많고 다음으로 견갑골, 흉추골, 쇄골, 흉골의 순위였다고 하였다. 그外 Hedblom(1933)은 313례의 골성흉벽종양 중 80%는 늑골에서 20%는 흉골에서 발생했으며 약 75%가 악성종양이라고 하였고 이 중 늑골육종이 192례로 가장 많았고 다음이 연골종(54례)과 암종(36례)의 순위였다고 하였다. Heuer(1929)는 원발성 늑골종양 192례중 약 3분의 2가 악성이며, 3분의 1이 양성이라고 하였다. 한편 Hochberg(1953)은 원발성 늑골종양 212례의 보고중에서 양성종양이 50% 이상이라고 하였으며, Vogt-Moykopf(1967)는 원발성 늑골종양 24례중 다만 3분의 1이 악성이었다고 하였다. 흉골에 발생한 종양은 매우

드물어 Dahlin(1967)은 3987예의 원발성 골종양중 26예 Steven(1972)등은 750예의 원발성 골종양중 3예, Ochsner(1966)등은 134예의 골성홍벽종양중 6예가 흉골에서 발생한 종양이었고, 이 중 5예가 악성종양이라고 보고한 바 있다. O'Neal(1951)등은 늑골 및 흉골에서 발생한 연골성 종양 93예 중, 83%가 늑골에서 발생했다고 하였으며, 한편 늑골의 양성종양은 fibrous dysplasia 와 연골종이 가장 많다고 보고하였다(Pascuzzi, 1957; Ochsner, 1966).

필자가 경험한 흉벽에 발생한 종양 49예 중에는 골성 홍벽종양이 26예(50%)였고 이 26예 중 양성종양이 9예, 원발성 악성종양이 3예, 전이성 악성종양이 14례이었다. 따라서 골성홍벽종양 26예중 약 반수 이상에서 악성종양이었으며 또한 이들의 발생부위는 늑골이 24예이었고 흉골이 2예이었다.

흉벽종양의 치료는 종양의 광범위한 완전절제를 원칙으로 하며 방사선요법과 화학적 요법을 추가할 수 있다. Ochsner(1966) 및 Vogt-Moykopf(1967)등은 양성 홍벽종양일지라도 어떤 종양에서는 재발과 악성 변성을 하므로 종양을 완전절제해야 한다고 하였다. 골성 홍벽종양인 경우 대부분의 예에서 en bloc 으로 절제해야 하며 특히 악성종양인 경우 늑골, 늑간조직 및 늑막의 광범위 절제를 실시해야 하며 이 경우 흉벽결손에 의한 폐의 herniation 및 흉벽의 기이운동(paradoxical movement)을 방지하고 그 생리적 硬度(rigidity)를 유지하기 위해서는 결손부를 보완하는 재건술이 필요하다. 결손부를 피복하기 위해 피부, 근육편, 내지는 반대측 유방조직을 전위시킨 바 있고(Rixford, 1906), Goodman(1933)과 Maurer(1946)들은 늑골의 골막을 이용하였고 Kinsella(1947)는 흉골절제후 脛骨이식으로 좌우 늑골단단을 철선으로 고정하는 술법을 시도한 바 있고 Brodin 과 Linden(1950)은 흉골 절제후 장골편 이식으로 쇄골과 상위 늑골 2쌍을 고정하고 나머지 늑골은 피부편으로 고정하여 술후 좋은 결과를 보고하였고, Keller(1946)과 Southwick(1956)등은 근막을 Heaney(1954)와 Stephenson(1956)등은 늑골을 지주로의 이용, 경우에 따라서는 횡격막을 이용하여 결손부를 덮고 수술후에 발생할 수 있는 기이호흡의 방지와 흉벽구조의 유지를 말한 바 있다. 또한 결손부가 큰 경우, 각종의 인조물질(prosthesis)을 사용하여 결손부를 교정, 재건을 시술하고 있는바 Paulsen(1946)과 Beardsley(1950)등은 tantalum plate 를, Morrow(1951) 등은 tantalum 및 steel mesh 를 사용했으나 술후 상당기일 경과후 인조물질이 깨지거나, 이물작용으로 인한 감염 및 분리현

상으로 재수술이 필요한 경우도 있었다고 하였다. 그외에 Cotton(1956)과 Milwidsky(1948), Stephenson(1956)등은 stainless steel mesh 를, Hardin(1957)과 Kittle(1956)은 teflon mesh 와 fibreglascloth 를, Fitch(1953)등은 ivalon mesh 를 사용한 바 있으며, Graham(1960)등은 marlex mesh 를 사용하여 아주 좋은 결과를 보고하였다. 최근 LeRoux(1964)는 acrylic resin 을 사용한 바 이 인조물질은 사용후 시간이 경과하면 단단하여지고 감염이나 기이운동의 염려가 없다고 하였다. 이러한 인조물질중 marlex mesh 와 teflon mesh 가 비교적 조직반응이 적은 물질로 되어 있으나 Harrison(1960)은 teflon mesh 는 작은 결손부에는 좋으나 결손부가 클 경우에는 지지역할을 할 다른것이 필요하다고 하였다. 특히 Usher(1950)등은 물리적 화학적으로 내성이 강한 marlex mesh 가 가장 좋은 인조물질이라고 하면서 marlex mesh 의 변연부를 반반하게 연마한 후 변연부가 늑막에 잘 피복되도록 봉합함이 중요하다고 하였다.

우리는 원발성 악성 늑골종양 2예에서는 각각 2개 및 3개의 늑골을 포함한 늑간조직과 늑막절제후 인접한 늑골을 이동, 전위하기 위하여 늑골경부에서 기계적으로 절단하고 체벽늑막은 원위치에 남겨놓고 늑골은 골막과 해당한 늑간 동정맥을 포함한채로 전위하여 결손부를 덮도록 하였으며 필요에 따라 횡격막으로 결손부의 일부를 덮어줌으로써 흉벽재건술을 시행한 2예 모두 좋은 성적을 얻었고, 횡문근 육종 1예와 폐암에서 전이된 늑골종양 1예등 2예에서는 흉벽결손부를 인조화학물질인 silastic sheet 를 이용하여 피복, 봉합하여 수술후 이물작용으로 인한 감염, 동통 및 분리현상이 좋은 성적을 얻었다. 필자의 생각으로는 늑골 4개이상 크기의 결손부는 늑골전위에 의한 흉벽재건술만으로는 덮기 힘들며 인조화학섬유물등을 이용한 피복이 필요하다고 생각된다. 한편 Geha(1967)등은 결손부가 큰 경우라 할지라도 후, 상부에 있는 경우는 견갑골 및 근육등으로 덮을 수 있으므로 prosthese 는 필요하지 않지만 전측방의 늑골을 2개이상 절제하는 경우는 흉벽의 기이운동을 방지하기 위해 자가늑골이나 인조화학섬유물의 피복이 필요하다고 하였다.

악성 골성홍벽종양의 예후는 불량하며 Rhalph(1974)등은 흉벽절제술 받은 환자 68예중 5년 생존예는 10예였고 평균 생존기간은 13개월이었다고 하였고 Pascuzzi(1967)등은 86예의 악성 원발성 늑골종양중 술후 5년생존예가 11예였고 18예의 악성 원발성 흉골종양에서는 5년생존예를 보지 못하였다고 하였으나, Winham(1954)

은 중앙적출후 폐에 전이된Ewing 세포 육종에서 방사선 요법으로 10년 생존예를 보고한 것처럼 종양의 종류에 따라 차이는 있겠으나 일반적으로 예후가 좋지 못하다 하겠다.

## 결 론

1. 1963년 1월부터 1974년말까지 가톨릭의대부속 성모병원 흉부외과에서 경험한 흉벽종양 49예를 보고하였으며 이중 양성종양 27예(55%), 원발성 악성종양 8예(16.5%), 전이성 악성종양 14예(28.5%)이었다.

2. 골성흉벽종양은 26예로 전 흉벽종양의 54%였으며 이중 양성종양이 9예(18%) 원발성 종양이 3예(6%), 전이성 악성 종양이 14예(30%)이었다. 이 26예중 24예는 늑골에서, 2예는 흉골에서 병변을 보았다.

3. 4예에서 흉벽재건술을 시행한 바, 늑골육종 2예에서는 종양을 광범위 절제한 후 흉벽결손부를 인접한 늑골의 전위 및 횡격막으로 재건하였고, 횡문근 육종 1예 및 폐암에서 전이한 늑골종양 1예에서는 silastic sheet를 이용하여 결손부에 대한 흉벽재건술을 시행하였다.

## REFERENCES

- Alexander S. Geha, M.D., Phillip E. Bernatz, M.D., and Lewis, B. Woolner, M.D.: *Bronchogenic ca. involving the thoracic wall. J. Thorac. Cardiovas. Surg.* 54:394-402, 1967.
- Barrett, N.R.: *Primary tumors of rib, Brit. J. Surg.* 43:113, 1955.
- Beardsley, J. & C. R. Cavanagh: *The use of tantalum mesh in chest wall defects. New Engl. J. Med.* 245:525, 1951.
- Beardsley, J.M.: *Use of tantalum plate when resecting large areas of the chest wall. J. Thoracic Surg.* 19:444, 1950.
- Blades, B., & Paul, J.S.: *Chest Wall Tumors. Ann. Surg.* 131:976, 1950.
- Brodin, H. and Linden, K.: *Resection of the whole sternum and the cartilagenous parts costae I-IV, A case report. Acta Chir. Scand.* 118:1315, 1959.
- Cotton, B.H., Paulsen, G.A.: *Prosthesis following excision of chest wall tumors. J. Thorac. Surg.*, 31:45, 1956.
- Dahlin, D.C.: *Bone Tumors: General Aspects and Data on 3987 Cases, ed. 2, Springfield, III., 1967, Chales C Thomas, Publisher.*
- Fitch, E.A., Glass, H.G., and Aves, F.H.: *Ivalon as a chest wall prosthesis. J. Thorac. Surg.*, 26:419 1953.
- Goodman, H.I.: *Hernia of lung. J. Thorac. Surg.*, 2:368, 1933.
- Graham, E.A.: *Hernia of lung and adenoma of the the thyroid. S. Clinics N. America*, 2:1493.
- Graham, J., Usher, F.C., Perry, J.L., & Barkley, H.T.: *Marlex mesh as a prosthesis in the repair of thoracic wall defects., Ann. Surg.* 151:469, 1960.
- Hardin, C.A., & Kittle, C.F.: *Repair of surgical defects of the chest wall with Fiberglas prosthesis. Am. Surgeon* 22:139, 1956.
- Harrison, J.H.: *A Teflon Weave for replacing tissue defects. Surg. Gyn. & Obst.* 104:584, 1957.
- Heaney, J.P., T.D. Cronin & R.C. Overton: *Unusual problems in management of thoracic wall defects. J. Thorac. Surg.*, 28:23, 1954.
- Hedblom, C.A.: *Tumors of the bony chest wall, Ann. Surg.* 98:528, 1933.
- Heuer, G.J.: *Thoracic tumors, Arch. Surg.* 18: 271, 1929.
- Hochberg, L.A.: *Primary tumors of the rib, Arch. Surg.* 67:566, 1953.
- Ochsner, A., Lucas, G.L., and McFarland, G.B.: *Tumors of thoracic skeleton, J. Thorac. Cardiovas. Surg.* 52:311, 1966.
- O'Neal, L.W., and Ackerman, L.V.: *Cartilagenous tumors of ribs and sternum, J. Thorac. Surg.* 21:71, 1951.
- Pascuzzi, C.A., Dahlin, D.C., and Clagett, O.T.: *Primary tumors of the ribs and sternum, Surg. Gyn. Obst.* 104:390, 1957.
- Paulsen, D.: *Cited by Maurer, E. and B. Blades: Hernia of the lung, J. Thorac. Surg.* 15:98, 1946.
- Keller, W.L.: *Cited by Maurer, E. and B. Blades: Hernia of the lung. J. Thorac. Surg.* 15:98, 1946.
- Kinsella, T.J., and R.W. Kouchy: *Two unusual tumors of the sternum. J. Thorac. Surg.* 16:640,

1947.

25. LeRoux, B. T. : *Maintenance of chest wall stability*, *Thorax* 19:397-405, 1964.
  26. Maurer, E. and B. Blades: *Hernia of lung*. *J. Thorac. Surg.* 15:77, 1946.
  27. Milwidsky, H. and H. Romanoff: *Alloplastic repair of defects in the chest wall*. *Am. J.Surg.* 96:679, 1948.
  28. Morrow, A.G. : *The use of tantalum gauze in the closure of full thickness defects in the chest wall*. *Surgery*, 28:1016, 1950.
  29. Rhalph J. Burnard. and Nael Martini: *The value of resection in tumors involving the chest wall*. *J. Thorac. Cardiovas. Surg.* 68:530-535, 1974.
  30. Rixford, E: *Excision of portions of the chestwall for malignant tumors*. *Ann. Surg.* 43:35, 1906.
  31. Southwick, H. W., S.G. Economou and J.W. Otten: *Prosthetic replacement of chest wall defects*. *A. M. A. Arch. Surg.* 72:901, 1956.
  32. Stehpenon, K.L. and J.M. Mosley: *Reconstruction problems of chest and breast*. *Am. J.Surg.* 92:26, 1956.
  33. Steven L. Teitelbaum: *Twenty years' experience with intrinsic tumors of the bony thorax at a large institution*. *J. Thorac. Cardiovas. Surg.* 63:776-782, 1972.
  34. Usher, F.C. : *A new plastic prosthesis for repairing tissue defects of the chest and abdominal wall*. *Am. J. Surg.* 97:629, 1959.
  35. Vogt-Moykoph, I. : *Management of primary rib tumors*. *Surg. Gyn. Obst.* 125:239, 1967.
  36. Winham, A.J. : *Ewing's tumor of a rib with pulmonary metastasis*. *Am. J. Roentgeno.* 71:445, 1954.
-