

自然氣胸에 대한 Thoracoscopy 의 臨床的意義

金 英 泰* · 金 近 鎬*

= Abstract =

Clinical Significance of Thoracoscopy on Spontaneous Pneumothorax

Young Tæ Kim, * M. D., Kun Ho Kim, * M. D.

The thoracoscopic study was reported on 21 cases of spontaneous pneumothorax requiring surgical management, and clinical values of thoracoscopic examination on spontaneous pneumothorax were also discussed. The patients were treated in the Department of Thoracic Surgery, Hanyang University Hospital for the period of two Years from May 1972 to April 1974.

For exact detection of etiologic factors on spontaneous pneumothorax, the thoracoscopic examination in the intrapleural space was performed in parallel with X-ray study. In this study, the difference of diagnostic and therapeutic significance between radiological and thoracoscopic findings were observed and compared simultaneously. The results are summarized as follows:

Patients age was distributed between 3 and 70 years old with highest incidence in the age group of sixty decade (33.3%), and sex ratio of male to female was 5:2.

The tuberculous processes which developed superficial subpleural layer in the lung parenchym, on the pulmonary surface could be observed by thoracoscopic examination in a characteristic picture. The detection ratio of pulmonary tuberculosis by the radiologic study to that by thoracoscopy was 8:2.

The adhesion between the visceral and the parietal pleura which could possibly make a rupture of the alveola and the visceral pleura was found to be localized in a small area of the lung surface. The other part of the lung surface was free of the adhesion and, therefore, the movement of the lung took place completely without any difficulty.

The ruptured orifice of the pleura and pathological changes surrounding the orifice can be detected by thoracoscopy, but not by other means such as radiologic examination. A single tuberculous bleb and multiple emphysematous blebs were found on 6 cases out of 21 cases of spontaneous pneumothorax. Among these cases, radiologic study revealed the bleb only in one patient. On the other hand, the blebs were found in all the six patients by means of thoracoscopic examination. It gives the detection ratio of bleb by radiologic study to that by thoracoscopy was 1:6.

By thoracoscopy, the rupture on the lung surface were visualized on the 10 patients out of a total of 21 patients (10 patients of visual rupture). However, the rupture of the pleura was not

* 漢陽大學校 醫科大學 胸外科科學教室 (主任金近鎬)

* Department of Thoracic Surgery, School of Medicine, Hanyang University

observed on the rest of 11 patients even by thoracoscopic examination (11 patients of non visual rupture). Five patients (50%) out of ten who had the visual rupture on the lung surface was required a surgical operation to remove pneumothorax. For the patients who were detected to have the visual rupture of the pleura by thoracoscopy, be considered in the early stage of closed thoracostomy.

of 21 patients, 16 patients (11 patients of non visual rupture of the pleura and 5 patients of visual rupture of the pleura) who received no surgical management, were treated with closed thoracostomy with contineous suction, and the pneumothorax was healed completely up in each cases. Therapeutic measures for the remaining 5 patients of visual rupture of the pleura who were subjected to surgical approach for radical treatment of spontaneous pneumothorax were accordingly complicated, and the following different procedures were properly indicated case by case, that is, rib resection thoracostomy, simple closure of ruptured visceral pleura, wedged resection of the lung, and lobectomy.

緒 論

胸膜腔 내에 공기가 저류하고 폐장이 허탈한 상태를 Itard(1803)가 Pneumothorax 라는 用語로 발표한 것이 氣胸의 시초이며, 그후 Laennec(1819)는 자연기흉(Spontaneous pneumothorax)의 부검소견과 임상소견을 상세히 기술하고 폐기종과 肺氣胞(bleb)가 밀접한 관계가 있다고 시사 하였다.¹⁾

20세기초 까지는 자연기흉의 주원인이 결핵이라고 생각하여 왔으나 여러학자의 연구에 의하여 자연기흉의 대다수가 비결핵성이라는 것이 판명 되었으며 폐기포가 주원인이라는 것은 여러 학자가 의견을 같이하고 있다. 그리고 구미지방의 문헌에는 폐기종과 폐기포가 원인이 되는 기흉의 치료에 관한 발표는 많다.^{2, 3, 4, 5, 6, 10, 11, 12)}

그러나 우리나라의 발표는 결핵이 가장 많은 원인이고 폐기종과 폐기포는 가장 빈도가 적은 원인이어서 구미지방과는 상반되는 양상을 나타내고 있다. 그것은 우리나라에는 폐결핵, 폐흡충증이 많기 때문에 용이하게 이해할 수 있다.^{7, 8, 9)}

자연기흉에서는 충분한 원인구명이 지연되던가 혹은 원인에 의한 근본적 치료를 실시 하지 않으면 기흉의 만성화와 흉강내에 2차적 병변을 유발하는 경우가 많고 기흉이 재거되었다 하더라도 재발하는 경우도 종종 있다.^{3, 7, 9, 10)}

그리고 원인을 구명하지 못한채 기흉이 치유되는 경우도 상당이 있다.^{13, 14)}

따라서 早期에 정확한 원인 및 선행질환과 공기가 유출하는 폐의 파열공을 발견하고 근본적 치료계획을 수립하고 치료한다는 것은 치료성적을 향상시키는 데에 가장 중요한 사항이 된다.

저자는 외과적치료가 필요한 자연기흉에 대한 원인구명의 검사방법으로 종래에 실시하던 검사방법 외에 흉강경검사(Thoracoscopy)를 동시에 실시하여 보다 정확한 원인을 구명하고 조기에 보다 적절한 치료 방침을 계획할수 있게하여 치료 성적을 향상시키는 데에 도움이 될 것을 목적으로 본연구를 실시 하였으며 흉강경검사성적을 방사선 검사성적과 분석비교 하여 흉강경검사의 임상적 의의를 평가하고자 한다.

症 例 選 擇

한양의대 부속병원 흉부외과에서 1972년 5월부터 1975년 1월까지 흉강내 병변으로 말미암아 폐쇄성 흉강삼관술(closed thoracostomy)을 실시한 환자 102명 중에서 자연기흉 21명을 선택하여 흉강경검사를 실시하였다.

자연기흉 환자 중에서도 주사기 흡인치료법을 중심으로 치료한 內科的 치료로써 치유 시킬수가 없었던가 혹은 내과적치료 중에 합병증이 발생하여서 外科的치료가 필요하게된 자연기흉 21명을 검사대상으로 선택하였다.

중예분포는 Table 1 과 같으며 남성 15명, 여성 6명으로 남성이 많은 것은 다른 보고예와 같다. 연령은 3세부터 70세 까지인데 60대가 7명으로 가장 많고 20대가 5명 30대가 4명의 순이다.

胸腔鏡 檢 査 方 法

먼저 X-ray 흉부촬영에서 기흉을 진단하고 Thoracoscopy 실시에 장애되는 병변의 유무를 확인한 다음에 Trocar 흉강삼관술과 동시에 흉강경검사를 실시한다. Fig. 1과 같이 Trocar 흉강삼관술에 필요한 기구를 준비하고 추가로 2개의 흉강경을 준비한다.

Thoracoscope 는 Berliner Endoskope, Sass, Wolf

Table 1. Distribution of age and sex

	Male	Female	Total
1-9	0	1	1
10-19	1	1	2
20-29	3	2	5
30-39	4	0	4
40-49	1	0	1
50-59	1	0	1
60-69	4	2	6
70-79	1	0	1
Total	15	6	21

Co. 이며 90도와 135도의 굴절 lens 로 만드려진 2개를 사용하였다. 가지범위는 肺의 前後側面 前부와 횡격막 측의 肺底面은 잘보이나 종격동면과 엽간면은 사각부분이다. 그러나 엽간면이 폐허탈로 버러지면 상당이 보인다.

환자는 옆으로 누이고 정중액와선의 제7 혹은 제8 늑간에 흉막에 이르기까지 충분한 국소마취를 실시하고 약 2cm의 피부절개를 통하여 Trocar를 흉강내에 삽입한다. 이 Trocar를 통하여 흉강경을 삽입하고 흉강

내를 可視的으로 관찰한다. 흉막수가 있으면 catheter로 흡인제거하고 관찰한다.

흉강검사가 끝나면 흉강경을 발거하고 chest tube를 삽입한 다음 Trocar도 발거하고 chest tube를 피부에 봉합 고정시킨다. chest tube는 water seal과 계속 흡인기에 연결하고 보통 15cm H₂O 내외의 음압으로 계속 흡인한다.

긴장성기흉은 Trocar 삽입 만으로는 호흡곤란이 호전하기 때문에 검사중 호흡에는 별지장이 없다. 그러나, 고령환자에서는 특히 폐기종이 있는 환자에서는 산소호흡을 시행하는 것이 안전하고 또 흉강내 관찰도 잘된다.

檢 査 成 績

기흉을 발생시키는 원인 및 선행질환은 다양 하기 때문에 흉강경으로써 관찰한 흉강내의 육안적소견도 복잡 다양하여서 일률적으로 설명하기 곤란하다.

흉강내에 2차적 병변이 없는 기흉에서는 흉막의 투시력이 좋아서 폐조직의 표면을 잘 관찰 할수가 있어서 換氣能이 있는 폐조직과 무기폐는 수술시야에서 보듯이 용이하게 식별 할수 있다. 그러나 흉강내에 2차적 병변이 있는 경우는 흉막의 투시가 나빠서 폐표면을 확실하게 관찰할 수 없는 경우가 많으나 다음과 같은것 즉, 흉막의 반응성充血, 흉막수의 저류, 흉막표면을 덮고 있는 fibrin 被膜(peel)의 형성, fibrin 및 혈액의 응고,

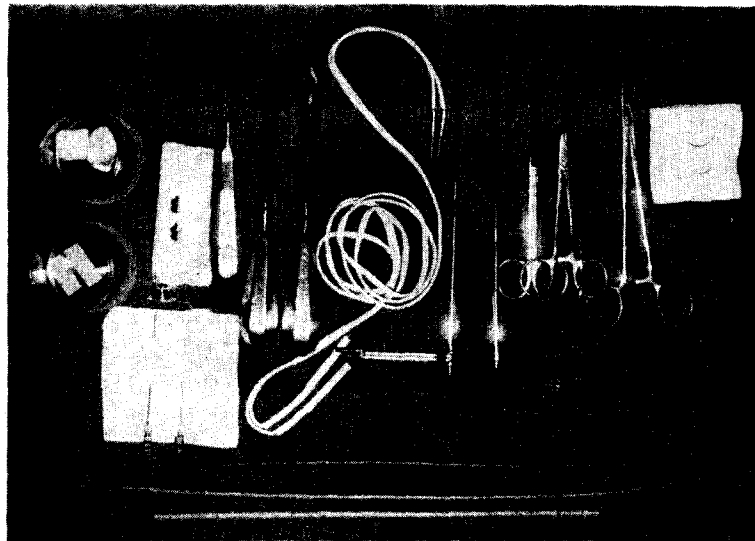


Fig. 1. Closed thoracostomy에 필요한 trocar, chest tube 및 기타 기구와 thoracoscopy에 필요한 thoracoscope 2개와 cable. thoracoscope는 Berliner Endoskope, Sass, Wolf Co., 90°와 135° lens.

Table 2.

Case analysis of spontaneous pneumothorax

Age	Sex	Right Left	Tension type	Pleural effusion	Pleural rupture by thoracoscopy	Pathogenesis	Surgical operation
3	F	R	+	-	visual	Pneumonia	
15	F	L	+	+	visual	*Lung Tbc, bleb	Wedge resection, apex
18	M	L	+	+	non visual	Unknown	
21	F	L	-	+	non visual	Paragonimiasis	
24	M	R	-	-	non visual	Traffic accident	
24	F	L	+	+	visual	Unknown (Pregnancy)	
25	M	L	+	-	non visual	Unknown	
26	M	L	-	-	non visual	Lung Tbc, bleb	
31	M	L	-	+	visual	Lung tbc, adhesion	
33	M	R	+	+	visual	Unknown	
34	M	R	+	+	non visual	*Lung Tbc, bleb	Wedge resection, apex
37	M	R	-	+	visual	Blebs in apex	Lobectomy RUL
40	M	R	-	+	non visual	Lung Tbc, adhesion	
58	M	L	+	-	visual	Lung Tbc, adhesion	Suture of rupture
60	F	R	+	+	non visual	Lung Tbc, adhesion	
60	M	R	+	+	visual	Emphysem, Tbc, Adhes.	
63	M	L	+	+	visual	Pneumonia	Rib resection, Drain
64	F	R	+	+	visual	Emphys. Adhes. Blebs	
69	M	R	+	+	non visual	Emphys. Tbc. Adhes.	
69	M	L	+	+	non visual	Lung Tbc, adhesion	
70	M	R	-	+	non visual	Emphysema, Blebs	

* Detection by thoracoscopy alone

Table 3. Analysis of main findings by X-ray & thoracoscopic study

Findings of the studies	No. of patients
X-Ray Study	
right side	11
left side	10
tension type	14
non-tension type	7
pleural effusion	16
non-pleural effusion	5
Thoracoscopy	
Visual pleural rupture	11(52.4%)
Non-visual pleural rupture	10(47.6%)

흉막유착 등을 잘 발견할 수 있다.

흉막경 검사성적을 종합하면 Table 2와 같다. 환자를

연령순으로 배열 하였던바 연령증과 원인의 분포는 대체로 편재성을 나타내는 경향이 있다. 폐기종은 60세 이상 고령자에 많고, 원인불명은 33세 이하이며, 폐결핵과 폐유착은 30세 이상에 많다.

X-ray 검사와 흉강경검사서 얻은 주요소견을 간추려서 종합하면 Table 3과 같다. 좌우별 발생빈도는 약 반반으로 차이가 없다.

긴장성기흉이 14예이며 비긴장성의 2배로 나타난것은 검사대상 환자는 전부 내과에서 치료 받다가 전과한 것이기 때문에 내과적 치료방법으로는 해결 할수없었던 심한 기흉이 었음으로 나타난 현상이라고 생각한다. 긴장성기흉은 X-ray 상 중격동이 반대측으로 이동된 것이 증명되는 경우를 기준으로 감별하였다.

흉막수저류가 증명 된 것이 16예이며 흉막수가 없는 환자수의 3배 이상으로 나타났다. 그 이유는 검사대상 환자가 고식적치료를 받기 위하여 시일을 소비 하였거나 혹은 소수에서는 선형질환 때문에 기흉발생을 늦게 발견 하였기 때문에 발병일 부터 많은 시일이 경과하여서 나타난 현상이라고 생각한다.

흉막경검사로써 흉막 및 폐포열공을 발견한것이 10예

이고 발견할 수 없었던 것이 11예이다. 흉막경으로 발견할 수 있는 파열공과 발견할 수 없는 파열공에 대한 구체적 설명은 기흉의 병인과 결부시켜서 다음에 재론하겠다.

자연기흉 21명을 구명된 원인별로 종합하면 Table 4와 같다.

Table 4. Pathogenesis of spontaneous pneumothorax

Pathogenesis	No. of Patients
Lung tbc & bleb (single)	3
Lung tbc & pleural adhesion	5
Lung tbc, adhesion & emphysema	2
Emphysema, many blebs	2
Unknown (pregnancy)	4
Pneumonia	2
Paragonimiasis	1
Bleb, single	1
Traffic accident	1
Total	21

폐결핵이 10예 (47.6%)로 가장 많은 원인이며 15세 이상의 모든 연령에 분포하고 있다. 결핵이 많은 나라로서는 당연한 현상이라고 하겠다.

폐표면에서 관찰할 수 있는 결핵성 병변은 그 부분의 폐표면이 주글주글하고 흉막이 폐실질속으로 끌러드러가서 불규칙하게 주름잡혀서 폐용적이 위축하고 있는 모양이며 폐결핵 수술시야에서 볼수 있는 것과 같은 외관상이다. 따라서 결핵성 병변이 폐표면에까지 침범했을 때는 흉막경으로 관찰할 수 있지만 결핵성병변이 폐실질 내부에 있거나 혹은 병변부위의 폐표면이 흉벽흉막과 유착하고 있을 때는 직접 볼수는 없다.

이러한 이유로서 Table 4의 폐결핵 10예를 3가지로

구분하였다. 처음 3예는 표재성 결핵성 병변이었으므로 흉강경으로 상기한 것과 같은 특유한 결핵성병변을 직접 볼수 있었던 환자들이다. 모다 폐결핵의 호발부위인 폐첨부에 위치하고 있었다. 그리고 결핵성병변 부분에 指端크기의 폐기포(bleb)가 1개 혹은 2개 발생하여 있는 것을 발견하였다. 이것은 결핵성 病變에서 기흉을 발생시키는 기전중의 한 과정을 설명하여 주는 흥미 있는 사실이라고 생각한다. 일반적으로 폐결핵이 기흉을 발생시키는 것은 공동파열 때문이라고 생각하고 있지만 그렇지 않으면 정확한 기전을 모르고 있다.

경한 결핵성병변이 표재성으로 말초폐포군에 발생하였을 때는 말초폐포에 연결된 세기관지에 변형이 생겨서 그 부분을 통과하는 공기에 대하여 일종의 check valve 역할을 나타내서 말초폐포의 내압이 상승하여 드디어 흉막하로 파열하여 폐기포를 형성하고 폐기포는 다시 계속된 내압상승으로 파열하므로써 기흉을 발생시킨다는 새로운 기전을 관찰하였다.

그리고 이러한 표재성인 경한 결핵성병변이 폐첨부에 위치할 때는 X-ray 촬영에 있어서 X-ray 가 표재성 결핵성병변 부분을 切線 방향으로 통과하기 때문에 더구나 폐허탈이 있기 때문에 film 에 조영되지 않아서 음성소견으로 판독 될수있다는 사실도 3예중 2예에서 관찰하였다. 이 2예중 1예는 병변부에 발생한 폐기포내에서 결핵균을 검출할 수 있었다. 물론 이 2예 X-ray 는 음성소견이고 결핵의 진단은 흉강경으로 진단할수 있었던 중예이다.

폐결핵과 폐유착이 있었던 5예는 폐결핵은 X-ray 와 객담검사로서 진단했고 유착은 흉강경으로 판명되었다. 유착의 정확한 구명방법은 흉강경이었다.

폐결핵과 폐기종은 X-ray 로써 증명되었고 유착은 흉강경으로 발견한 2예가 있다.

폐유착이 발견된 것이 7예인데 이중 3예에서 폐흉막 및 폐조직까지 파열된 파열공을 흉강경으로 발견하였다. 유착이 기인되는 폐흉막의 파열기전은 기침, 재채기, 육체적 긴장등 급작한 폐운동시에 찢어진다는 것은 Maier²⁾ Stead³⁾ 가 설명하고 있지만 유착의 존재와 흉막파열을 정확히 식별 할수있는 검사방법은 흉강경검사

Table 5. Comparative view of radiologic and thoracoscopic study

	Lung tbc	Pleural adhesion	Blebs	Lung emphysema	Pneumonia
Total No. of the patients	10	9	6	4	2
Detection by X-ray study	8	6	1	4	2
Detection by thoracoscopy	4	9	6	0	0

외에는 없다고 생각한다.

그리고 폐흉막과 폐조직을 파열시킬수 있는 유착은 유착의 모양이 膜 혹은 띠 모양(filamentose adhesion)이며 폐표면의 적은 부분에만 유착이 있고 나머지 폐표면은 완전 유리 상태로 있는 경우였다. 그리고 폐흉막의 파열은 유착과 유리표면과의 경계선에서 옆으로(矢狀位) 파열하여 파열공은 폐허탈 때문에 眼臉裂形으로 되고 주연에는 혈액이 부착하여 있고 긴장성기흉의 경과를 취하는 경향이 었다.

폐기종이 X-ray 로써 진단된 것이 모다 4예인데 이중 2예는 폐결핵과 유착을 겸하였고 2예는 다발성 폐기포를 동반하고 있었으며 4예 모다 60대의 고령자였다. 폐기포는 X-ray 에서는 음성인 경우도 있으나 흉강경검사에서는 전부 그것도 크거나 수자까지 상세히 관찰할 수 있었다.

원인불명의 기흉은 4예(19.04%)이며 30대이하 연령으로 폐기종의 호발 연령과는 대조적이다. 이중 1예는 임신 6개월이었다. 4예 모다 흉강경으로도 파열공 혹은 기타 기흉의 원인을 발견할 수 없었고 다만 허탈된 폐만을 볼수 있었다.

폐염이 2예인데 1예는 소아의 폐염 경과중에 발생한 기흉이고, 1예는 노인의 폐염 경과중 적은 농양이 파열한 것이었다. 폐흡충증의 1예는 전 흉막표면에 fibrin 피막이 덮혀 있어서 폐조직과 파열공을 관찰할 수 없었다. 폐흡충의 진단은 기왕력과 피부반응 검사로 확정하였다.

X-ray 와 흉강경의 검사소견을 종합비교 하면 Table 5와 같다. 폐결핵 10예중 X-ray 만으로 진단한 것이 8예이고 흉강경으로 진단한 것이 4예인데 이중 2예는 X-ray 는 음성이었으므로 흉강경 만으로 진단한 결과가 된다. 유착은 전부 9예 였으며 이중 X-ray 에서 판독된 것이 6예였으나 흉강경으로는 9예 전부에서 발견할 수 있었다. 폐기포가 발견된 것이 6예 였으나 X-ray film 에서 판독 할수 있었던 것은 단 1예 뿐이고 전부 흉강경으로 발견한 것이다. 폐기종 4예와 폐염 2예는 X-ray

와 임상검사 성적에 의하여 진단 되었다.

이상 검사성적을 통하여 폐결핵의 진단은 X-ray 와 흉강경을 병용하면 도움이 될수 있고, 그의 유착의 발견, 파열공의 정확한 병리해부학적 소견, 폐기포의 발견등 발생빈도가 높은 기흉의 원인을 구명하는데 가장 좋은 검사방법은 흉강경검사임을 알수 있다.

治療成績

기흉의 주증상이 흉통과 호흡곤란이며 긴장성기흉은 치명적인 중태로 발전 할수도 있기 때문에 원인 여하를 막론하고 먼저 Trocar 흉강삼관술을 실시하고 공기흡인부터 시작하는 것이 치료원칙이며 보통 실시되고 있다. 따라서 전예에서 흉강삼관술을 실시하였고 호흡곤란이 호전된 다음 원인 및 선행질환과 흉강내 병변에 따라서 치료계획을 수립하고 치료를 추진하였다.

치료방법과 치료성적을 종합하면 Table 6과 같다. 흉강경검사로써 파열공을 발견할 수 있었던 파열공 발견군과 발견할 수 없었던 비발견군으로 구분하고 치료성적을 종합 하였다.

파열공의 비발견군 11예는 흉강삼관 흡인료법만으로 기흉이 제거되며 치유하였으므로 수술이 필요한 환자는 없었다. 파열공 발견군 10예는 그중 5예 만이 흡인료법만으로 기흉이 해결되었고 나머지 5예는 흡인료법 만으로는 기흉을 완전히 제거한 수가 없어서 원인에 따라 적용되는 외과적수술이 필요 하였다. 이러한 치료결과로 미루어 보면 흉강경검사로써 파열공을 정확히 발견하였을 때는 치료경과중 시일의 낭비가 없이 조기에 외과적수술을 고려에 넣고 치료를 진행시킬 필요가 있다는 것을 알수 있다.

외과적수술은 Table 2에서 제시한 바와 같다. 파열공 발견군 10예중 5예이며, 폐염에 의한 능기흉의 1예는 만성화에 대비하여 늑골절제로 흉강내를 깨끗이 청소하고 흉강삼관을 시술하였고, 유착이 기인되는 폐흉막의 파열 1예는 파열공이 크기 때문에 개흉으로 봉합폐쇄하였고, 肺尖部에 표재성 결핵성병변과 단발성 폐기포가

Table 6. Results of the treatment

	Patients of closed thoracostomy	Healing by only closed thoracostomy	Healing by surgical operation
Visual rupture of the pleura	10	5	5
Non-visual rupt. of the pleura	11	11	0
Total	21	16(76.1%)	5

발생하였던 2예는 폐첨부의 楔狀切除術(wedged resection)을 시술하였고, 그리고 다발성 폐기포에 병발한 기흉의 1예는 폐엽절제술을 시술하였다.

이상 수술방법과 치료성적으로 보아 흉강경검사으로써 원인을 구명함과 동시에 파열공의 병리해부학적 변화와 흉강내 이차적병변등을 세밀하고 정확하게 조사한 조사 결과를 중심으로 치료계획을 세우고 치료하므로써 다음과 같은 유리한 점이 있다. 즉 기흉의 만성화방지, 재발방지, 치료경과중 시일낭비의 방지, 조기에 근본적 치료계획을 가능하게 한다 등이다.

考 察

自然氣胸은 임상에서 종종 경험하는 질환이며, 기흉의 정도는 不知中에 진행되는 증상이 없는 기흉부터 긴장성기흉으로 발전하여 심한 호흡곤란으로 생명이 위협하게 되는 긴급을 요하는 기흉까지 여러가지다. 치료면에 있어서는 안정 반으로도 치유되는 것부터 원인에 따라서는 외과적수술이 필요한 것까지 복잡다양 하기 때문에 임상적으로 여러가지 문제들이 제기 되고 있다.

기흉은 흉통과 호흡곤란이 주소이기 때문에 원인여부를 막론하고 흉강내에 저류한 공기를 흡인제거 하는 처치부터 시작하는 것이 보통 실시되는 치료법이다. 때로는 원인을 정확히 구명하지 못한채 흉강내 공기제거가 완전하여서 기흉이 치유되는 경우도 종종 볼수있다. 그러나 흡인요법으로 호흡곤란은 호전되었으나 원인 구명이 불충분하여서 근본적치료가 실시되지 않았기 때문에 기흉의 재발 혹은 만성화로 말미아마 흉강내의 이차적병변으로 합병증이 발생하는 사례도 많다.

Stead¹⁾의 집계에 의하면 자연기흉의 만성화는 10%이며 전자연기흉의 약 30%에서 재발한다고 하였다. 金²⁾은 만성농흉의 폐박피술 58예의 집계에서 폐흉층에 의한 기흉이 만성화하여 합병증으로 섬유성 장애성 흉강수 저류(cholesterole pleurisy)가 발생한 것이 6예이고 감염으로 농흉이 된것 4예 합계 10예를 보고하였다. 尹³⁾은 외과적치료가 필요하였던 자연기흉중 폐흉층성 기흉 5예중 2예가 만성화하여 외과적 수술로써 치유시켰다.

기흉의 원인 및 선행질환과 치료방법과는 밀접한 관계가 있다는 것은 주지하는 사항이다. 주사기를 이용한 공기천자를 중심으로 실시하는 내과적치료로써 해결이 안되면 혹은 선행질환에 따라서는 처음부터 외과적치료를 실시하게 된다. 외과적수술방법을 적절하게 적용 시킬려면 다음과 같은 여러가지 요소를 정확하게 탐지 하여야 한다. ① 기흉을 발생시킨 선행질환의 진단, ② 폐

흉막의 파열기전의 구명, ③ 폐흉막 및 폐조직의 파열공의 크기와 병변, ④ 흉막반응의 정도와 이차적병변, ⑤ 흉막표면을 덮고 있는 fibrin 피막형성(peel)의 정도, ⑥ 혈액 혹은 fibrin 응괴의 존재와 크기 등이다.

이러한 요소를 구명하기 위해서 현재는 X-ray 검사가 주역할을 하고 있고 보조적으로 혈액검사, 가래침검사, 피부반응검사, 그리고 흉막수의 성분분석 및 세포검사, 세균검사 등이 실시 되고 있다. 그러나 이러한 검사만으로는 정확하게 알수 없는 요소들이 많다.

저자는 상기요소 들을 구명하기 위하여 흉강경검사(Thoracoscopy)를 상기검사들과 병용하여 실시하였던 바 검사성적에서 설명한 바와같이 여러가지 새로운 사실을 발견하였으며 진단과 치료면에 있어서 큰 도움이 있었다.

Forlanini가 1882년에 처음으로 人工氣胸을 사람에게 실시하는데 성공한 이후로 여러학자에 의하여 인공기흉법이 개선되어서 인공기흉에 의한 폐허탈방법이 폐결핵의 새로운 치료법으로 성행되고 있었다. Jacobaeus가 1912년에 Thoracoscope를 창안하고 이것을 인공기흉을 실시하는데에 응용하므로써 인공기흉의 효과를 더욱 크게 할수 있었다. 인공기흉을 실시할때 폐흉막과 흉벽흉막 사이에 유착이 있어서 폐허탈을 방해하고 있는 것이 흉강경으로 발견되면 제2 Trocar를 흉강내에 삽입하고 이것을 통하여 Diathermie를 삽입하여 유착을 태워서 절단하였다. 이렇게 하므로써 폐를 충분히 허탈시켜서 인공기흉의 효과를 크게 만들수 있었다. (1)

Storey²⁰⁾는 흉강경은 폐쇄된 흉강내에서 유착을 박리할 수 있는 유일한 방법이라고 지적하였고 흉강내의 검사방법으로는 실질적인 이점이 많다고 말하였다.

구미지방 문헌에는 비결핵성 기흉이 많고 그중에서도 폐기포가 가장 많은 원인이라는 것은 서론에서도 언급하였다.

그러나 폐기포는 X-ray film에서 관독되지 않는 경우가 많다. 폐기포는 크기에 따라서도 관계되지만 폐기포가 발생한 위치에 따라서 X-ray film에 나타날수도 있고 또 나타나지 못하는 경우도 있다는 사실을 흉강경 관찰로써 밝힐수가 있었다. 흉부 X-ray 촬영에서 X-ray가 폐포면에 대하여 切線방향으로 통과하는 폐포면에 위치한 폐기포는 X-ray film에 잘 나타난다는 사실을 관찰하였다. 따라서 직경이 2~3cm 크기의 폐기포가 다발성으로 발생하였어도 X-ray의 절선신상에 해당하는 폐포면에 발생하지 않으면 film에 나타나지 않는다. 그러나 폐기포가 X-ray 절선상의 폐포면에 위치하지 않아도 폐기포가 커서 그 일부가 X-ray 절선상에 노출되

면 반구형, 혹은 반월형으로 조영될 수는 있다. 폐는 구형체라고도 할수 있으므로 X-ray 절선상에 노출되지 않는 폐표면은 상당히 많기 때문에 적은 폐기포는 단발성 다발성을 막론하고 나타나지 않는 경우가 절대로 많다는 것은 용의하게 이해가 간다. 더구나 기흉에 있어서는 폐가 허탈하기 때문에 폐형태에 변화가 있고 또 폐조직내에 공기함유가 고르지 못한 점도 X-ray film에서 폐기포의 판독을 곤란하게 하는 요소가 된다고 생각한다.

저자의 중예에는 단발성 및 다발성 폐기포가 6예였는데 X-ray film에서 판독된 것은 단 1예(4.7%)였는데 비하여 흉강경으로는 100%의 발견율을 나타낸 것으로 미루어 보아도 알수 있다.

따라서 폐쇄된 흉강내에서 폐기포를 정확히 구명할수 있는 검사방법은 흉강경검사가 유일한 방법이라고 말할수 있다.

구미지방과는 달라서 아직 결핵이 많은 우리나라는 결핵이 원인이 되는 기흉이 많다. (7.8) 저자의 중예에서는 폐기종 및 폐기포를 합병한 것이 3예 있기는하나 하여튼 폐결핵이 10예에서 증명되었다. 이것을 Timmis et al¹⁵⁾의 자연기흉 222예 중 결핵이 3예, Bernhard et al¹²⁾의 19.5%, 그리고 Klassen 과 Meckstroth¹⁶⁾는 결핵은 자연기흉의 발생에는 의의가 적다고 발표한 것에 비하면 큰 차이가 있다.

X-ray 로는 결핵이 없다고 판독한 중예 중에서 흉강경으로써 폐표면의 결핵성병변을 가지적으로 발견한 2예를 경험하였다. 이 2예중 1예는 폐기포내부에서 결핵균이 직접 검출되었다. 이러한 사실은 폐결핵의 진단은 오로지 X-ray 검사에만 전적으로 의존하고 있다고 해도 과언이 아닌 현재에는 흥미있는 사실로 생각된다.

폐의 표재성 결핵성병변 부분에 직경이 1~2cm 되는 적은 폐기포가 1~2개 발생한 환자가 3예 있었다. 폐결핵에서 기흉이 발생하는 것은 폐흉막 적하부의 건락성병소가 파열하기 때문이라는 것은 이미 알려져 있는 일이지만, 이것이 파열기전의 전부가 아니라는 것을 말해 주고 있다. 저자가 관찰한 병리해부학적 소견으로 미루워볼 때 경한 결핵성병변이 표재성으로 말초폐포군에 발생하였을 때는 말초폐포에 연결된 세기관지에 협착이 생겨서 그 부분을 통과하는 공기에 대하여 일종의 check valve 역할을 나타내서 말초폐포의 내압이 상승하여 흉막하로 파열하여 적은 풍선같은 폐기포를 형성하고 계속되는 내압상승 상태에 있을때 급작한 기관지 내압상승조작 즉, 기침, 재채기로 말미암아 급기야는 폐기포가 파열하여 기흉이 발생한다는 새로운 발생기전을 판

찰하였다.

그리고 이러한 기전에 의하여 발생한 기흉은 흉강삼관술과 흡인요법만으로는 기흉이 속히 제거될수가 없어서 chest drain의 발관이 지연된다.

結 論

한양대학 의과대학 부속병원 흉부외과에서 외과적치료가 필요하였던 자연기흉 21예에 대하여 원인규명의 한방법으로 흉강경검사(Thoracoscopy)를 병용하고 주로 X-ray 검사법과 비교한바 흉강경검사는 원인규명에 많은 이점이 있는 검사법이며 치료에 있어서 시일 낭비가 없이 적절한 근본적 치료계획을 가능하게 할수 있어서 임상적으로 의의있는 검사법임을 인식하였고 다음과 같은 결론을 얻었다.

1. 폐결핵은 흉강경으로써 폐표면에서 특유한 결핵성 병변상을 가지적으로 관찰 할수 있고, 기흉을 발생시키는 표재성 폐결핵의 진단율은 X-ray 검사와는 4 : 1 이므로 병행 실시하면 진단에 도움이 크다.
2. 폐흉막을 파열시킬 수 있는 유착은 폐표면의 소부분에만 국한되고 타부분은 완전히 유리된 상태이며, 파열공을 흉강경으로 발견 할수 있다.
3. 결핵성 단발성 폐기포와 폐기종성 다발성 폐기포의 발견율은 X-ray 검사와는 1 : 6으로서 흉강경검사가 전적으로 유리하다.
4. 흉강경검사에서 파열공의 발견군과 비발견군은 10 : 11이다.
5. 전예에서 Trocar 흉강삼관술 및 흡인요법을 실시하였고 이것만으로 기흉이 치유된 것이 16예(76.2%)이고, 파열공 발견군 10예중 5예는 개흉수술로써 완치시켰다.

REFERENCES

1. Semb C. : *Die Chirurgie der Lungen*, Kirschner M. und Nordman O. : *Die Chirurgie*, Band V, Urban & Schwazenberg, Berlin, 1940.
2. Maier H. C. : *Spontaneous pmeumothorax*, edited by Gibbon J. H. Jr. : *Surgery of the chest*, W. B. Saunder Co., Philadelphia, 1969.
3. Stead W. W. : *Diseases of the pleura*, edited by Beeson P. B. and McDermott W. : *Cecil-Loeb Textbook of medicine*, W. B. Saunder Co., Philadelphia, p. 564, 1967.
4. Kieffer R. F. : *Spontaneous pneumothorax*, edited by Shackelford R. T. : *Diagnosis of surgical*

- disease, W.B. Saunders Co., Philadelphia, p. 583, 1968.
5. Takaro T. : *The pleura and empyema*, edited by Sabiston D.C. Jr. : *Davis-Christophers Textbook of surgery*, W.B. Saunders Co., Philadelphia, P.1815, 1972.
 6. Fraser R.G. and Pare J.A.P. : *Diagnosis of diseases of the chest*, W.B. Saunders Co., Philadelphia, P.1159, 1970.
 7. 尹允鎬 : 外科의 自然氣胸의 臨床的 考察, 胸外誌, 1:19, 1968.
 8. 朴鍾甲, 鄭鎮玉, 李學相, 崔成根 : 自然氣胸 120例에 대한 臨床的 觀察, 內科學會誌, 10:5, 1967.
 9. 金近鎬 : 膿胸의 外科的 治療와 肺剝皮術의 臨床的 評價, 外科學會誌, 8:81, 1966.
 10. Lindskog G.F. and Halasz N.A. : *Spontaneous pneumothorax. A consideration of pathogenesis and management with review of seventy-two hospitalized cases*, A.M.A. Arch. Surg., 75: 693, 1957.
 11. Smith W.G. and Rothwell P.P.G. : *Treatment of spontaneous pneumothorax*, Thorax., 17: 342, 1962.
 12. Bernhard W.F., Malcolm J.A., Berry R.W. and Wylie R.H. : *A study of the pathogenesis and management of spontaneous pneumothorax*, Dis. Chest., 42:403, 1962.
 13. Ruckley C.V. and McCormack R.J.M. : *The management of spontaneous pneumothorax*, Thorax, 21:139, 1966.
 14. Oshiro M., Nagano K. and Izumi T. : *Clinical statistics of 75 cases of spontaneous pneumothorax with special reference to the cause of the disease*. Jap. J. Tuberc., 10:25, 1962.
 15. Timmis H.H., Virgilio R., and Meclenothan J.E. : *Spontaneous pneumothorax*, Am. J. Surg., 110:929, 1965.
 16. Klasqen K.P. and Meckstroth C.V. : *Treatment of spontaneous pneumothorax*, J. A.M.A., 182: 1, 1962.
 17. Maurer E.A., Schaal J.A., and Mendez F.L. Jr. : *Chronic recurring spontaneous pneumothorax due to endometriosis of the diaphragm*, J. A.M.A., 168: 2013, 1958.
 18. Kovarik J.L. and Toll G.D. : *Thoracic endometriosis with recurrent spontaneous pneumothorax*, J. A.M.A., 196:595, 1966.
 19. Ransdell H.T. : *Management of spontaneous pneumothorax*, A.M.A. Arch. Surg., 87:1023, 1963.
 20. Storey C.F. : *Thoracoscopy*, Surg. Clin. N. Amer., nationwide Nr. (1327-1336), 1957.