

# 下顎骨에 發生한 骨化性纖維腫의 一例

서울대학교 齒科大學 放射線學教室

李 有 東

A CASE REPORT OF OSSIFYING FIBROMA OF THE MANDIBLE.

Yoo Dong Lee, D. D. S.

Dept. of Radiology, College of dentistry,  
Seoul National University.

## Abstract

The author has observed a case of ossifying fibroma occurred in the left mandibular body area of 19 years old woman.

In the serial roentgenograms, the author has drawn following conclusions:

1. The lesion is circumscribed and demarcated from the surrounding bone tissues.
2. The cortical bone of the involved area was expanded and thinned markedly on the site.
3. The radiopacity was increased with more or less mottled appearance on the site.

## —目 次—

- I. 緒 論
- II. 症 例
- III. X線像 所見
- IV. 總括 및 考按
- V. 結 論
- 參考文獻

### I. 緒 論

骨化性 纖維腫은 骨組織內에 發生하는 病巢로서 顎骨 內에서도 종종 惹起되는 疾患이다.

이疾患의 發生은 어느 年齡에서나 나타나지만 특히 小兒나 젊은層에서 好發한다.

이疾患은 거의 痛症을 隨伴하지 않는 良性腫瘍으로서 緩慢하게 增殖하므로 臨床的으로는 顔面不均衡 또는 齒牙의 轉位, 病巢의 腫脹 등으로 發見되는 수가 많다.

또 이疾患은 거의 孤立性 또는 多發性的 病巢를 包含해서 나타나는 境遇가 있으며 正常骨組織內에 細胞殘渣로 부터 發育되어 생긴다고도 한다<sup>13)15)</sup>.

그리고 好發部位는 上下顎이 거의 同一하게 나타났다고 했으나<sup>9)</sup> 上顎보다는 下顎에서 더 好發한다고 하는 學者도 있다<sup>8)12)</sup>.

X線像으로는 成熟한 病巢는 radiopaque foci나 매우 radiopaque한 mass를 包含하는 radiolucent한 部位를 나타내며 未成熟한 病巢, 即 初期의 病巢는 完全히 radiolucency를 나타내기도 한다<sup>9)12)</sup>.

處置는 그部位의 攝脛術로서 病巢를 除去하는 것이

通法으로 되어있으며 處置後 再發은 드물지 않다고 했으나<sup>6)8)10)</sup> 再發이 드물다고 報告한 學者도 있다<sup>12)</sup>. 著者는 서울大學校 齒科大學 附屬病院에 來院한 19歲된 女子 患者로부터 下顎에 發生된 骨化性纖維腫을 X線像에서 發見하였기에 이에 報告하는 바이다.

## II. 症 例

患者; 李○子, 19歲, 女子

初診年月日; 1974年 3月 5日

主訴; 下顎 左側 大白齒部位의 腫脹과 若干의 壓迫時 疼痛을 呼訴.

病歷; 過去 特別한 全身的인 病歷은 없었고 지난 여름 一般 齒科醫院에서 下顎 左側 第一小白齒에서 第二大白齒까지를 拔去했다.

口腔內 所見; 下顎 左側 白齒部에 若干의 腫脹이 있었고 齒牙周圍組織의 狀態가 아주 不良했으며 齒石침착이 全般的으로 甚했다.

## III. X線像 所見

本院에서 撮影한 患者의 Orthopantomograph와 頭蓋骨의 postero-anterior 및 下顎 左側의 oblique-lateral X線 필름을 判讀한 結果 다음과 같은 所見을 얻었다.

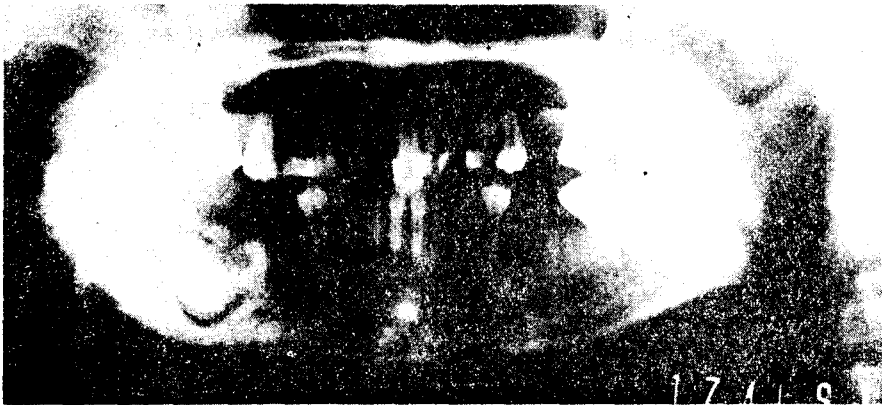


그림 1. 下顎左側 白齒部에 發生한 骨化性纖維腫의 orthopantomogram.

## IV. 總括 및 考按

骨化性纖維腫은 1927年 Montgomery에 依해 처음으로 報告되었으며<sup>8)</sup> 이腫瘍은 良性腫瘍으로서 骨膜下에서 부터 由來되는데<sup>14)</sup> 이腫瘍에서는 發育程度가 多樣한 纖維性結締組織을 볼 수 있으며 이病巢는 增殖되고있는 幼造纖維細胞로 構成되어 있어서 造纖維細胞와 膠質纖

1. 下顎 左側 第二小白齒와 第一, 第二大白齒가 缺損되어있었고 下顎 左側 第二小白齒 後方部位에서 부터 第三大白齒 前方까지에 이르는 部位에 比較的 不規則하게 石灰化된 radiopaque한 塊를 나타내었으며 이 石灰化塊는 radiolucent한 線으로 周圍의 骨組織과 分離된 像은 나타내고 있었으나 이塊의 前方 部分에서는 明確하게 分離된 線을 나타내지 않았다.

2) 이 石灰化된 塊를 中心으로 下顎의 下緣과 隅角部 및 齒槽頂에 이르는 周圍 骨組織은 反對側에 比하여 radiopacity가 增加되어 있었고 第三大白齒 直下方 皮質骨部位에 非正常的인 radiolucent한 部分이 나타났는데 이는 二次感染의 結果로 인한 遊走膿瘍으로 思料된다.

3) 下齒槽管은 第三大白齒 前方部位에서 부터 下方으로 轉位되어 있었고 顎孔은 比較的 正常的인 位置를 하고 있었다.

4) 下顎隅角部에서부터 第二小白齒部位에 이르는 皮質骨은 若干 膨脹되어 있었다.

5) 下顎 左側 第三大白齒 齒冠部의 一部는 齒囊으로 싸여있고 齒根은 未完成된 狀態였다.

6) 上下 左右側 第三大白齒의 齒根은 完成되지 않았으며 上顎 左側 中切齒, 第一大白齒, 右側 第一大白齒, 下顎 右側 第二小白齒 및 第一大白齒가 缺損되어 있었다.

維 或은 膠質樣으로 나타난다.

그리고 骨梁의 面은 骨침착과 骨吸收를 일으킬 수 있고 腫瘍의 邊緣에서는 皮質의 吸收를 볼 수 있으며 이腫瘍이 惡性腫瘍으로의 轉移現象은 잘 일으키지 않는다<sup>1)9)10)11)</sup>.

이腫瘍의 好發年齡은 반드시 小兒나 젊은 層에만 局限된 것이 아니고 年齡의 分布는 多樣하여서 Cook(1961)<sup>9)</sup>은 54歲에서 發病한 症例를 報告한 바가 있다. 그

거나 Pizer(1958)<sup>10)</sup>는 주로 中年의 女性에서 發生한다고도 했다.

이 腫瘍과 fibrous dysplasia와의 關係를 엄밀히 鑑別을 하는 學者도 있고 하지않는 學者도 있다. 即 Pindborg(1951)<sup>9)</sup>나 Waldron(1953),<sup>16)</sup> Thoma(1958)<sup>15)</sup> 같은 學者는 鑑別하고 있으며 Knabe(1957)<sup>7)</sup>는 骨化性纖維腫을 一種의 fibrous dysplasia의 monostotic form이라고 했으며 Clark(1965)<sup>4)</sup>도 이 腫瘍을 fibrous dysplasia와 同一 범주에 包含시키고 있다. 特히 Archer<sup>2)</sup>, Lucas<sup>8)</sup>, Thoma<sup>15)</sup> 등은 鑑別診斷으로서 fibrous dysplasia는 分離線이 없는 彌漫性病巢이고 骨化性纖維腫은 初期에서는 X線像으로 境界가 뚜렷한 線을 볼 수 있다고 했으며 Shafer(1963)<sup>12)</sup> 등은 X線像에 나타나는 腫瘍의 像은 그 腫瘍의 發育段階에 따라서 多樣하게 나타나고 fibrous dysplasia와 比較하면 이 病巢는 항상 限定되고 周圍骨組織으로부터 分離되었다고 했다.

한편 Archer<sup>2)</sup>는 이 腫瘍의 初期樣狀은 X線像으로 白 雲腫과 비슷하다고 했다. 本症例에서는 以上에서 考察해 본 여러가지 共通點에 相應하는 所見들을 찾아 볼 수가 있었다. 단지 齒牙의 轉位는 그 部位의 齒牙들을 拔去한 後에 來院한 關係로 그與否를 確認할 수가 없었다.

## V. 結 論

著者は 서울大學校 齒科大學 附屬病院에, 下顎 左側 大白齒部位의 腫脹과 疼痛을 主訴로 來院한 19歲 女子 患者의 骨化性纖維腫에 對한 一聯의 X線像을 判讀하여 다음과 같은 結論을 얻었다.

- 1) 骨化性纖維腫은 周圍骨組織과 分離되어 나타났다.
- 2) 病巢部位의 皮質骨은 膨脹되고 菲薄되어있다.
- 3) 病巢部位는 어느程度 斑狀으로 나타나며 radiopacity가 增加되어 있었다.

## References

- 1) Amies, A.; Central ossifying fibroma of the jaw, O.S., O.M. & O.P., 15: 12, 1409—1414, 1962.
- 2) Archer, W.H.; Oral surgery, ed. 4, W.B. Saunders Co., Philadelphia, 1966
- 3) Bhaskar, S.N.; Synopsis of oral pathology, ed. 3, 266—269, The C.V. Mosby Co., St. Louis, 1969.
- 4) Clark, H.B.; Practical oral surgery, ed. 3, Lea & Febiger, Philadelphia, 1965.
- 5) Cook, H.P.; Oral lymphomas, Oral Surg., 14, 690, 1961. cited from 14.
- 6) Hayes, R.L.; Ossifying fibroma, Oral Surg. Oral Med., Oral Path., 19: 15, 633—637, 1965.
- 7) Knabe, G.W.; Fibrous dysplasia of the mandible, report of two cases, Oral Surg. Oral Med. Oral Path., 10: 285, 1957, cited from 10.
- 8) Lucas, R.B.; Pathology of tumors of the oral tissues, ed. 2, Churchill Living Stone, Edinburgh & London, 1972.
- 9) Pindborg, J.J.; Fibrous dysplasia or fibro-osteoma, report of case, Acta Radiol., 36: 196—204, 1951. cited from 13.
- 10) Pizer, M.E.; Ossifying fibroma of the maxilla, J.A.D.A., 56: 400—401, 1958.
- 11) Robbins, S.L.; Pathology, ed. 3, W.B. Saunders Co., Philadelphia, 1967.
- 12) Shafer, W.G., Hine, M.K., Levy, B.M.; Oral pathology, ed. 2, W.B. Saunders Co., Philadelphia, 1963.
- 13) Stafne, E.C.; Oral rentgenographic diagnosis, ed. 3, W.B. Saunders Co., Philadelphia, 1969.
- 14) Farmer, E.D. and Lawton, F.E.; Stone's oral and dental disease, ed. 4, The Williams & Wilkins Co., Baltimore., 1966.
- 15) Thoma, K.H.; Oral surgery, ed. 3, C.V. Mosby Co., St. Louis 1958.
- 16) Waldron, C.A.; Ossifying fibroma of mandible, report of two cases, Oral Surg., Oral Med., & Oral Path., 6: 467—473, 1953. cited from 13.

### 會 員 名 簿

姓 名	住 所	電 話 番 號	勤 務 處
姜 佑 坤	서울特別市 永登浦區 禿山洞 5-1		서울大 齒大
權 赫 春	" 城東區 新堂洞 432-825	52-4686	서울大 齒大
金 圭 炆	" 中區 仁峴洞 一街 98-4	26-2216	금성 齒科
金 秀 男	" 西大門區 鷹岩洞 436-8		한강 성심병원
金 元 植	" 鍾路區 觀水洞 3-5	74-9208	김원식 齒科
金 正 均	" 永登浦區 九老洞 424-19		김경균 齒科
金 鍾 悅	" 鍾路區 安國洞 143	74-3533	연세대 齒大
金 宗 源	" 城北區 貞陵洞 406-27	92-1772	서울大 齒大
金 周 煥	" 西大門區 付岩洞 313-1	72-4517	서울大 齒大
金 駿 煥	" 鍾路區 孝子洞 138-18	73-7729	경희大 齒大
金 學 模	" 城東區 新堂洞 374-10	52-5827	濟生 齒科
金 漢 平	" 城北區 安岩洞 5街 104-310	94-2229	김한평 齒科
金 顯 周	" 鍾路區 三清洞 157-3		육근
閔 丙 淳	" 鍾路區 濟洞 105-1	75-2934	경희大 齒大
閔 丙 一	" 鍾路區 樂園아파트 1003號		서울大 齒大
朴 炆 皓	" 鍾路區 鍾路 五街 182-5	26-0780	박기호 齒科
朴 昌 植	" 中區 筆洞 二街 29-1	27-6540	서울大 齒大
朴 兌 源	" 道峰區 水陰洞 56-86		서울大 齒大
徐 廷 勳	" 西大門區 北峴洞 199-3	73-8979	서울大 齒大
孫 性 熙	" 鍾路區 臥龍洞 1-90		서울大 齒大
安 炯 珪	" 城北區 貞陵洞 200-12	94-6558	서울大 齒大
嚴 基 澤	" 西大門區 延禧洞 116-6		연기택 齒科
劉 東 洙	" 西大門區 鷹岩洞 95-5	38-4893	서울大 齒大
尹 熙 哲	" 西大門區 南加佐洞 259-4		윤희철 齒大
李 京 墳	" 鍾路區 清進洞 208	73-2043	이경훈 齒科
李 亘 浩	" 鍾路區 內資洞 29-2	74-4965	상아 齒科
李 基 植	" 東大門區 典農洞 60-258	97-7155	이기식 齒科
李 基 澤	" 麻浦區 西橋洞	33-1144	삼성 病院
李 德 滿	" 中區 筆洞 2街 82-1		
李 炳 允	"		이병윤 齒科
李 祥 來	" 西大門區 鷹岩洞 101-36		서울大 齒大
李 相 喆	" 城北區 長位洞 68-379		경희대 齒大
李 淳 杓	" 永登浦區 黑石洞 2洞 16-33		이순교 齒科
李 勝 雨	" 鍾路區 창성동 25		서울大 齒大
李 有 東	" 鍾路區 鍾路 五街 214-3	26-5363	李有東 齒科
李 在 賢	" 西大門區 驛村洞		서울大 齒大
李 載 熙	" 城北區 城北洞 126-23		
李 春 根	" 龍山區 漢江맨션 아파트		서울大 齒大
李 鉉 萬	" 東大門區 普門洞 2街 135	92-9646	이현만 齒科
張 翼 泰	" 西大門區 付岩洞 254-5	73-3976	서울大 齒大
張 智 相	" 鍾路區 鍾路 3街 83	74-4274	장지상 齒科
鄭 裕 澤	" 城東區 新堂洞 80-33		경희대 齒大
趙 根 沃	" 麻浦區 西溪洞	22-6613	서울大 齒大
趙 源 杓	" 冠岳區 사당동 154-3		중치소
趙 正 鉉	" 西大門區 延禧洞 284-12	33-3025	조정현 齒科
趙 喜 園	" 龍山區 漢江맨션		서울大 齒大
朱 寬 軒	" 冠岳區 盤浦 아파트		의당 齒科
崔 洙 光	" 東大門區 면목동 4981	97-2011, 3323 交) 2101	최수광 齒科
崔 煥 燮	" 城東區 道詵洞 290	53-3288	최신 齒科