

肺 走 査

—心臟疾患의 肺灌流走査 所見—

延世大學校 醫科大學 放射線科學教室

李 鍾 太 · 金 貞 圭 · 朴 昌 潤 · 崔 炳 肅

=Abstract=

Evaluation of Pulmonary Perfusion Scan in Heart Disease

J.T. Lee, M.D., C.K. Kim, M.D., C.Y. Park, M.D., and B.S. Choi, M.D.

Department of Radiology and Nuclear Medicine, Yonsei University College of Medicine, Seoul Korea

Pulmonary perfusion scan with radioactive ^{113m}In-iron hydroxide particle was performed in the 25 cases of heart disease which had been diagnosed by cardiac catheterization prior to surgery from July, 1972 to July, 1973 at the Department of Radiology and Nuclear Medicine, Yonsei Medical College.

It consists of 7 mitral stenosis, 2 mitral insufficiency, 1 aortic insufficiency, 3 atrial septal defect, 5 ventricular septal defect, 2 patent ductus arteriosus, 1 transposition of great vessel and 4 Tetralogy of Fallot.

Findings of pulmonary perfusion scan in relation to hemodynamic data of cardiac catheterization were examined.

1) Out of 10 cases of acquired valvular heart disease, In 6 cases of mitral stenosis and 1 case of aortic insufficiency, radioactivity was increased at both upper lung. This finding is noted when pulmonary wedge or venous pressure was elevated above 22 mmHg and arterial systolic pressure above 33 mmHg.

2) Out of 15 cases of congenital heart disease. In almost all cases of atrial septal defect and ventricular septal defect except 2 cases, radioactivity was even at both entire lung. In 2 cases of patent ductus arteriosus, radioactivity was decreased especially at the left lung. It is observed that in acyanotic congenital heart disease, radioactivity of lung is not related with pulmonary arterial pressure. In 3 cases of Tetralogy of Fallot, radioactivity was even at both entire lung and in 2 of them, extrapulmonary radioactivity of liver or kidney which depends on size of defect and volume of right to left shunt reversible, was noted.

1. 緒 論

肺스캔은 放射性同位元素를 사용하여 肺灌流(perfusion)와 換氣(ventilation)의 變化를 간단하고 안전하게 알 수 있는 肺機能의 檢査方法이다.^{1,20,23,25)} Knipping (1955)²⁵⁾ 등이 처음으로 放射性同位元素 ¹³³Xe 을 肺機

能 측정에 도입하였고 West^{15,17)}, Dollery¹⁷⁾와 Dyson¹⁸⁾ 등이 放射性 개스인 O-15, C-11, N-13을 일상에 사용하여 肺순환을 觀察하기 시작하였다. 최근에는 많은 同位元素物質의 개발로 肺局所機能의 變化를 정확히 알 수 있어 각종 肺疾患과 다른 臟器疾患의 진단 치료에 널리 이용되고 있다. 특히 肺灌流 스캔은 肺栓塞, 血拴의 진단과 치료경과 판정에는 가장 우수한 方法으로

認定되고 있다. 저자들은 심장질환에서 肺灌流스캔 소견과 심장카테테르에서 얻어진 혈역학적 자료와 비교 검토하여 의미있는 결과를 얻었다.

II. 檢査對象 및 方法

對 象

1972년 7월부터 1973년 7월 사이 延世醫學院 放射線科 同位元素室에서 肺灌流 스캔을 시행한 환자중에서 수술 또는 심장카테테르에 의하여 確診된 25명의 환자를 대상으로 하였다. 肺實質病變이 있는 환자와 胸部變型으로 肺灌流에 직접 영향을 주는 환자의 경우는 除外하였다. 이는 後天性 心臟瓣膜症 환자가 10명으로 僧帽瓣狹窄症, 7名, 僧帽瓣閉鎖不全症 2名, 大動脈瓣閉鎖不全症 1名이고 先天性 心臟疾患 환자는 15명으로 心房中隔缺損 3名, 心室中 隔缺損 5名, 開放性動脈管 2名, Tetralogy of Fallot 症候 4名, 大血管의 轉換 1名이다.

方 法

肺스캔 前에 心臟카테테르를 23名에 對해 실시하였고 2名은 후에 手術에 依하여 確診되었다. 肺스캔은 肺灌流 스캔法이고 放射性同位元素는 ^{113m}In iron hydroxide(pH 9.0) 입자용액을 사용하여 10세 미만에서는 1 mCi, 10세 이상에는 2~3 mCi로 일정량을 정맥주사하고 곧 肺스캔을 실시하였다. 放射性 粒子용액은 환자의 仰臥(supine) 체위에서 上肢정맥에 주사하고 前面과 後面의 두 스캔像을 얻었다. 檢査에 이용한 스캔너는 5 inch sodium iodide crystal을 가진 Picker Magnar Color Scanner 이고 肺스캔실시 전에 환자의 전처치는 필요로 하지 않았다.

III. 檢査成績 및 結果

25명의 심장疾患 환자의 肺灌流 스캔소견은 12名에서 肺의 放射性 同位元素粒子的 uptake에 이상을 보였고 나머지 13名에는 兩側 全肺의 uptake가 均等한 分布를 나타내었다(표 1 참조).

1) 後天性心臟瓣膜症 10名.(표 1-2 참조)

僧帽瓣狹窄症(6名)에서 兩側肺上葉의 放射性粒子 uptake가 肺下葉에 비해 현저히 증가하였고 心臟카테테르 소견으로는 肺 Wedge 壓이 평균 28 mmHg(범위:

Table 1. Perfusion lung scan of heart disease

Dx.	No. of Pts.	Scan	
		Even perfusion	Different perfusion
Acquired valvular disease			
MS	7	1	6
MS(mild) & MI	1	1	
MI	1	1	
AI & MI(mild)	1		
Congenital heart disease			
ASD	3	2	1
VSD	5	4	1
PDA	2		2
TOF	4	3	1
Transposition of great vessel + VSD	1	1	
Total	25	13	12

Table 2. Lung scan and cardiac catheterization of acquired valvular heart disease

Case No	Dx	Pul. wedge P (mmHg)	M P A P (mmHg)	Scan
1	MS	22	50/24	Increase, upper
2	MS	41	72/33	Increase, upper
3	MS	28	46/20	Increase, upper
4	MS	22	33/16	Increase, upper
5	MS	22	57/22	Increase, upper
	(post-op)	18	33/12	Even, entire
6	MS	16	30/12	Even, entire
7	MI & MS(mild)	20	43/23	Even, entire
8	MI	19	34/ 5	Even, entire
9	AI & MI	33	78/39	Increase, upper

22 mmHg~41 mmHg)로 정상이상으로 증가하였으며 肺動脈收縮期血壓은 평균 50 mmHg(범위 : 33~72 mm Hg)로 重等度로 증가하였다.

僧帽瓣閉鎖不全症(2名)에서는 肺放射性 粒子的 uptake는 兩側肺에 均等한 分布를 보였고 肺 wedge 壓은 정상범위내였으며 肺動脈血壓은 경도로 증가하였다. 大動脈瓣閉鎖不全症(1名)에서는 放射性粒子的 uptake가 肺上葉에 현저히 증가되어 있었고 肺 wedge 壓과 肺動脈血壓도 동시에 현저히 증가하였다. 이상의 成績에서 後天性 心臟瓣膜症에서는 肺의 放射性 同位元素粒子的 uptake가 肺上葉이 肺下葉보다 증가하는 경향은 肺정

Table 3. Lung scan and cardiac catheterization of acyanotic congenital heart disease

Case No.	Dx.	MPAP (mmHg)	Shunt Vol. (% of P.F.)	Chest X-ray (pul. vascular)	Lung Scan
1	ASD(secundum type)	45/15	50	Normal	Inc. Rt. upper
2	ASD(secundum type)	48/14	48	Marked inc. Centralization	Even, entire
3	ASD(primum type)	30/ 4	77	Mild inc.	Even, entire
4	VSD	27/ 6	48	Moderate inc.	Even, entire
5	VSD	33/14	55	Mild inc.	Dec. Lt. entire
6	VSD	41/ 5	55	Moderate inc.	Even, entire
7	VSD	57/22	46	Moderate inc.	Even, entire
8	PDA	33/15	59.9	Dec. Lt. side	Dec. Lt. entire
9	PDA+mild PS	47/13	50	Dec. Lt. side	Dec. Lt. entire
10	Trans p. of Great Vessel+VSD	31/10			Even, entire

맥 血壓의 증가와 직접 비례관계에 있고 이차적으로는 肺動脈血壓의 증가와도 상관관계가 있음을 고찰하였다.

2) 先天性 心臟疾患 15名(표 3 참조)

心房中隔缺損(3名)에서 1名은 放射性 粒子的 uptake 가 右肺上葉에 증가하였고 나머지 2名은 兩側肺에 均等한 分布를 나타내었다. 肺動脈收縮期血壓을 평균 41 mmHg 로 重等度로 증가하였다. 心室中隔缺損 5名중 4名은 兩側肺에 均等한 分布를 1名은 左側肺가 右側에 비하여 감소하였으며 肺動脈血壓과 放射性 粒子的 肺 uptake 와는 관계가 없었다. 開放性 動脈管 2名은 全例가 左側肺의 uptake 가 均一하게 감소하였으며 肺動脈血壓은 輕度증가를 나타내었다. 또 单纯胸部 X-線소견도 左側의 肺 vascularity 가 감소하여 있었다. 大血管의 轉換 1名은 양측 肺의 均等한 放射性 粒子的 uptake 를 나타내었다. 이상을 종합하면 左右 intracardiac shunt 가 있는 先天性 心臟疾患의 放射性 同位元素 粒子

의 肺 uptake 와 肺動脈血壓과 shunt 血流量과는 전혀 관계가 없음을 觀察하였고 대부분 心房중격 缺損(2名), 心室中隔缺損(4名)에서 兩側肺에 均等한 分布로 나타났으나 開放性 動脈管에서는 特徵적으로 左側肺의 감소를 나타냈다. Tetralogy of Fallot 症候(표 4 참조) 4名, 中 3名은 手術전의 肺 uptake 는 兩側에 均等하였고 肺 이의 臟器에 同時에 放射性 粒子的 uptake 가 3名중에서 2名에 있었다. 心臟카테테르상 肺의 臟器의 uptake 와 心室中隔缺損의 크기와 shunt 血流量과 직접적인關係가 있었다. 全體矯正手術을 받은후는 3名에서 肺의 臟器의 uptake 가 없었고 1名에서 肺스캔상 右側肺의 uptake 가 감소하였음을 관찰하였다. 4名중 1名은 肺스캔상 5年前 左側肺 Blalock-Taussig shunt 手術을 받았으며 肺관류스캔상 左側이 均一하게 감소하였다. 결과적으로 Tetralogy of Fallot 症候의 肺灌流 스캔상은 일률적인 特徵이 없음을 알 수 있었다.

Table 4. Comparison with lung scan in Tetralogy of Fallot

Case No.	Age	Sex	Dx.	Art. shunt(Rt. to Lt.) MPAP			Lung Scan	
				O ₂ sat. (%)	blood vol. (% of S/F)	(mmHg)	pre-op.	post-op.
1	11	F	Valv. P.S., VSD (2×2 cm)	80	56	23/9	Even ent. Hepatic & renal uptake	Even entire.
2	8	M	Valv. & infund. P.S., VSD (2×1.5 cm)	79	56.7	19/5	Even ent. Hepatic uptake	Even entire.
3	12	F	Infund. P.S., VSD (1×1 cm)	91.3	38.6	16/8	Even ent. No hepatic & renal uptake	Rt. decrease
4	12	M						*Lt. decre.

* shunt operation(Lt. Blalock-Taussig op)

Ⅳ. 考 察

중래의 肺機能檢査는 bronchspirometry 나 angio-cardiography 에 의하여 左右肺를 分離 檢査하므로 환자에게 고통과 위험을 초래하였고 시행方法에도 상당한 技術을 요하였다. 이런 點은 放射性 同位元素의 도입으로 해결되기 시작하였으며 최근에는 肺疾患 뿐 아니라 각종 질환시 肺局所機能變化를 알아내는 方法으로 널리 이용되고 있다. 肺의 여러가지 機能중에서 肺灌流를 최초로 研究하기 시작한 것은 Dollery, Dyson (1959, 1960)^{5, 16-18} 등이 放射性 氙스를 사용하여 체위와 重力영향에 따라 肺局所灌流가 變化한다고 주장한 후 이고 Bates & Ball etc(1962)²⁰ 도 ¹³³Xe 용액을 정맥 주사하여 肺灌流에 유사한 事實을 보고하였다. 최근 肺灌流 스캔에 주로 사용하는 ¹³¹I-MAA 는 1963년 Taplin^{7, 25}에 의하여 개발되고 Wagner(1964)^{25, 26}에 의하여 임상응용하였으며 저자들이 肺灌流 스캔에 사용한 ^{113m}In 제제는 Mayer & Anderson(1960)이 개발하고 Stern et al.(1966)이 처음으로 임상 肺灌流 스캔에 사용하여 좋은 결과를 얻었다^{20, 22, 24}. 肺灌流 스캔은 투여한 放射性 粒子가 肺毛細血管에 대부분 集積하여 肺毛細血管에 microemboli 를 형성하여야 하므로 肺毛細血管의 直徑 1~15 μ (평균 8 μ) 이상의 크기의 粒子라야 한다. 따라서 적당한 粒子의 크기는 10~15 μ 이내이다. Taplin (1963)²⁵는 5~25 μ 의 ¹³¹I-MAA 粒子를 만들어 내었고 저자가 사용한 ^{113m}In iron hydroxide 粒子는 pH 9.0 (범위 : 8.5~10.5)에서 20~40 μ 의 크기로 60 μ 이상의 큰 입자는 없다^{22, 24}. 그리고 ^{113m}In제제는 pH 9.0에서 투여후 85%이상 肺毛細血管에 集積된다. 肺局所灌流에 있어서 정상인과 心臟疾患에서 變化는 West 와 Dollery(1960)^{5, 16} Dawson(1965)²¹ 등의 放射性 同位元素를 사용하여 관찰한 結果 正常人은 直立姿勢에서 肺上部의 血流量은 肺下部의 40%이상 감소하고 仰臥體位에서는 上下部가 同一하다고 하였고 僧帽瓣膜心臟疾患의 경우는 身體位에 관계없이 上部肺의 血流量이 증가한다고 보고하고 있다. 이어서 Friedman & Braunwald (1966)^{3, 12}들은 放射性同位元素인 ¹³¹I-MAA 를 사용한 僧帽瓣膜心臟疾患과 正常人에서의 肺上部(U)와 肺下部(L)의 혈류량 측정결과는 正常人의 直立姿勢에서 U/L 은 0.43±0.08인데 反해 僧帽瓣膜疾患의 경우는 姿勢에 關係없이 U/L 은 1.01±0.34로 肺上部의 현저한 血流量의 증가를 確認하였다. 이는 다시 左心房壓의 증가와 比例關係가 成立하여 左心房壓이 18 mmHg

이상에서는 U/L 이 1.0이상 된다고 하였다. 僧帽瓣膜心臟疾患의 경우 肺上葉의 uptake 가 증가하는 것은 肺上部血流量의 증가에 있고 이는 肺靜脈血壓의 증가와 直接的인 比例關係에 있다^{3, 11, 13, 15, 21}. 肺動脈血壓의 증가와의 관계는 2次的인 현상으로 肺靜脈血壓의 증가 없이는 肺動脈血壓의 증가만으로는 肺血流的 再調整(redistribution)은 일어나지 않고 U/L 은 1.0이상의 경우는 없다고 하였다^{3, 16}. Krishnamurthy etc(1972)¹³는 後天性 心臟瓣膜症에서 肺靜脈性 高血壓이 있는 예에 scintillation camera 기술에 의하여 僧帽瓣狹窄症시와 같은 肺血流的 變化를 觀察하였다. 저자들이 예도 같은 結果를 얻었다. 즉 僧帽瓣狹窄症 6명과 大動脈瓣閉鎖不全 1명에서 肺上部의 放射性 粒子의 uptake 가 증가한 것은 肺血流가 上部에 증가한 때문이고 심장 카테테르소견에서 肺 wedge 壓이 증가하였고 肺動脈血壓도 현저히 높아 있었다. 이는 肺 uptake 의 變化 즉 肺血流的 再調整이 後天性 心臟瓣膜症에서는 肺靜脈血壓에 비례하고 2次的으로 動脈血壓과 상관관계가 있음을 Friedman의 관찰이나 저자의 예에서도 같은 結果를 確認할 수 있다. 後天性 心臟瓣膜疾患에 肺靜脈性 高血壓이 있는 경우 肺血流的 再調整에 對하여 定說은 없으나 hydrostatic pressure 와 重力의 차이에 따른 局所反射로 下部肺血管收縮에 의한다고 하며 실험적으로는 下部肺小血管周圍와 間質內 浮腫을 觀察하였다(Simon 1958, West et al. 1965)²¹. 최근에는 Hughes 와 West(1967)¹¹ 등이 下部肺의 팽창력 감소로 間質內壓의 증가로 血管抵抗의 증가에 원인이 있다고 하였다.

先天性 心臟疾患에서 肺血流量의 變化는 West & Dollery(1961)^{5, 17}이 放射性 氙스를 사용하여 CO₂ clearance 을 측정함으로 관찰하였다. 즉 正常人과 肺動脈瓣狹窄症에서는 右上葉의 血流量이 증가하고^{3, 5, 17} 心室中隔缺損과 開放性 動脈管의 경우는 左右肺의 血流量 同一하다고 하였다. 心房中隔缺損시에는 特徵의으로 右上葉의 증가한다고 주장하였다. 이는 정상인과 肺動脈瓣狹窄症의 해부학적인 主肺動脈血管의 위치와 좁아진 瓣膜을 통한 높은 血流的 直線的인 速度 때문이라고 하였다. 心房中隔缺損은 Fleming(1959)⁸에 의하여 bronchspirometry 로 右肺上葉 혹은 右右肺의 酸素소모가 높다는 事實로 右肺의 血流量이 높음을 관찰하였다. 저자들의 예에서는 心房中隔缺損 1명에서 右上葉의 uptake 가 증가하여 유사한 결과를 얻었으나 大部分의 心房中隔缺損에서 양측肺의 均等한 分布로 나타나 Fleming의 결과와는 相異했으나 心室中隔缺損 경우는

West & Dollery의 주장과 일치하는 結果를 얻었다. 開放性 動脈管에 對하여는 West etc의 보고와는 달리 Whitley(1963)^{15,16)}는 원인은 알 수 없으나 左肺 혹은 左上葉의 hypovascularity를 보고하였다. 저자의 例(2名)에서도 左側肺의 放射性粒子的 감소를 보여 Whitley와 유사한 結果를 얻었다.

Tetralogy of Fallot 症候에서 肺灌流 스캔상의 소견은 手術前後, 手術方法과 shunt의 크기와 이외의 여러 因子에 의해 달라진다. 手術前에는 肺血栓과 肺小動脈의 發育정도에 따라 變化한다. 여러 研究者들의 보고에 의하면 病理學的 檢사에서 30~90%의 肺血栓을 보고하였고, Windsor(1962)도 28例의 Tetralogy of Fallot 症候중 16例에서 肺血栓을 발견하였다⁷⁾. 한편 Lulu & Wagner等¹⁰⁾이 肺血管攝影術에 의하여 肺小動脈의 發育不全 혹은 發生不全을 보고하였다. 따라서 手術前 肺灌流 스캔소견은 特徵이없고 이들 因子의 작용에 의하여 變한다. 저자의 경우는 3名 다 兩肺에 均等한 分布를 나타냈다. Morrow(1965)⁹⁾, Wagner Jr(1968)²⁰⁾, Mishkin(1968)⁶⁾ 등이 Tetralogy of Fallot에서 肺 이외의 다른 臟器인 肝臟과 腎臟에 放射性粒子的 uptake를 관찰하였고 이는 心室中隔의 크기와 shunt 혈류양과 직접 關係하여 나타난다고 하였다. 저자의 例에서는 1名이 肝臟과 腎臟이 同時에 uptake가 있었으며 1名은 肝臟에만 uptake가 있었다. 그리고 心室中隔缺損의 크고 右左 shunt의 血流量이 많은 경우 볼 수 있었다. 그러나 全體矯正手術後는 肺 이외의 臟器의 放射性粒子的 uptake는 나타나지 않는데 이는 手術에 의하여 粒子的 대부분이 肺에 集積되기 때문이다(표 4 참조).

Tetralogy of Fallot 症候의 肺灌流 스캔소견은 shunt 手術과 關係가 있다. (Mishkin(1968)⁶⁾, Chung(1971)⁷⁾, Morrow(1965)⁹⁾, Wagner(1969)^{10,20)}, Friedman(1966)^{12,14)}에 의하면 shunt 手術의 한 方法인 Blalock-Taussig 手術을 받은 경우 靜脈血管을 통하여 放射性粒子的를 주사하여 手術받은 側肺의 uptake가 전체적으로 均一하게 감소하면 手術후의 shunt 機能이 잘 維持되고 있다 할 수 있으나 肺 uptake가 shunt 手術받은 側肺가 받지 않은 側肺와 同一하거나 더 증가한 경우에는 shunt 手術후 기능이 감소하였다 할 수 없다. 이는 左右 shunt의 血流量이 적으면 전신순환에 의한 放射性粒子的의 靜脈血的 稀釋으로 subclavian-pulmonary 吻合을 통하여 肺에 들어가는 粒子的가 적어서 감소되는 것이나 shunt 양이 많은 경우 이 反對현상으로 shunt 手術받은 側肺의 uptake가 받지 않은 側肺와 同一하거나 더 증가하게 된다. 그러므로 Friedman etc은

上記 shunt 手術時 그 機能維持確認에는 직접 大動脈에 放射性粒子的를 注入하여 手術받은 側肺의 uptake 증가로 가능하다고 하였다. 이의 Glenn 法의 shunt 手術을 받은 경우는 上肢靜脈血管, 下肢靜脈血管을 통하여 放射性粒子的를 注射하면 uptake의 分布는 서로 反對현상을 시현한다. 저자의 1例에서는 Blalock-Taussig shunt 手術을 받은 左側肺의 uptake가 감소하여 shunt 手術後 機能이 유지되고 있고 右左 shunt의 血流量이 많지 않음을 간접적으로 推定할 수 있었다. 結果적으로 Tetralogy of Fallot 症候에서는 肺灌流 스캔소견은 肺관류에 미치는 여러 因자에 따라 결정되므로 일정한 특징이없고 shunt 手術後 機能確認에도 肺灌流 스캔所見만으로는 不充分하다 하겠다.

V. 結 論

總 25名의 心臟疾患 患者의 肺灌流 스캔소견과 심장 카테테르소견을 비교검토한 結果 다음과 같았다.

1. 後天性心臟瓣膜症 10名 중에서 僧帽瓣狹窄症(6名)과 大動脈瓣閉鎖不全症(1名)에서 放射性粒子的의 uptake가 肺上部가 肺下部에 비해 현저히 증가하였고 肺靜脈血壓의 증가와 비례關係를 보였으며 2次的으로 肺動脈血壓의 증가와도 상관關係가 있었다. 이 경우 肺wedge壓은 최소 22 mmHg 이상, 肺동맥수축기血壓은 최소 33 mmHg 이상에서 시현하였다.

僧帽瓣狹窄症(1名), 僧帽瓣閉鎖不全症(2名)은 肺양側에 均等한 uptake를 보였고 肺靜脈血壓은 정상범위 내이고 肺동맥血壓은 輕度로 증가하였다.

2. 先天性心臟疾患 15名 중에서 心房中隔缺損(1名)은 右上葉에 uptake가 증가, 心室中隔缺損(1名)은 左側肺의 감소를 보였고 나머지 3例는 兩側全肺의 uptake가 均等分布였으며 肺動脈血壓의 증가와는 關係가 없었다.

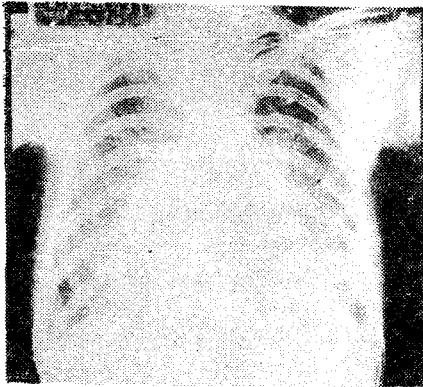
開放性動脈管(2名)은 特徵적으로 左側肺의 uptake가 감소하였다.

Tetralogy of Fallot 症候 3名은 手術(total correction) 전 肺 uptake는 양측이 均等分布하였고 他臟器 즉 肝臟과 腎臟(1名), 肝臟(1名)에 uptake가 있었으며 右左 shunt 血流量과 心室中隔의 크기와 關係가 있었다. shunt 手術을 받은 1名에서 左側肺의 uptake 감소로 手術後 shunt 機能의 維持여부를 추정할 수 있었다.

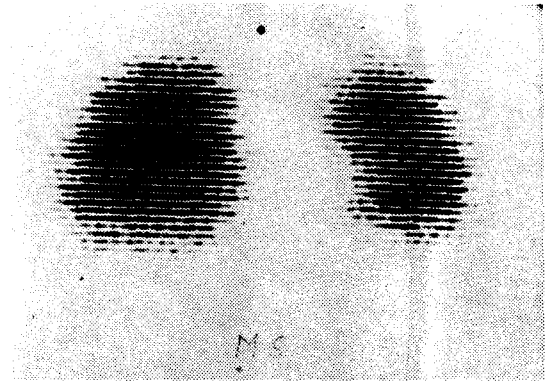
REFERENCES

- 1) E. James Potchen.: *Lung scintiscanning. J.A.M.A.* 204:907-912, 1968.
- 2) James T. Chen.: *Uneven distribution of pulmonary blood flow between left and right lung in isolated valvular pulmonary stenosis. Am. J. of Roentgenol.* 107, 1969.
- 3) William F. Friedman and Eugene Braunwald: *Alteration in regional pulmonary blood flow in Mitral Valvular disease studied by radioisotope scanning: A simple non-traumatic technique for estimation of left atrial pressure. Circulation* 34: 363, 1966.
- 4) Vincent Lopez-Majano, Henry N. Wagner: *Comparison of radioisotope scanning and differentiated oxygen uptake of lungs. Radiology* 83:697, 1964.
- 5) C.T. Dollery and West, *A comparison of pulmonary blood flow between left and right lung in normal subjects and patients with congenital heart disease. Circulation* 124:617, 1961.
- 6) Fred Mishkin: *Radioisotope scanning of the lungs in patients with systemic-pulmonary anastomosis. Am. J. of Roentg.* 102:267, 1968.
- 7) Chung-Yuan Lin: *Lung scan in cardiopulmonary disease. 1. Tetralogy of Fallot. J. of Thoracic & Cardiovas. Surg.* 61:370, 1971.
- 8) Fleming, H.A.: *Differential lung function in ASD. Circulation* 19:856, 1959.
- 9) Fort L. III and Morrow, A.G.: *Distribution of pulmonary blood flow after subclavian-pulmonary anastomosis; experimental study. J. of Thoracic & Cardiovas. Surg.* 50:671, 1965.
- 10) Lulu, M. and Henry Wagner, Jr.: *Radioisotope scanning of the lung in cyanotic congenital heart disease. Am. J. of Cardiology,* 23:387 1969.
- 11) Hughes, J.M. and West, J.B.: *Effect of interstitial pressure on pulmonary blood flow. Lancet* 1:192-193, 1967.
- 12) G. Morrow, William F. Friedman and Eugene Braunwald: *Diagnostic value of lung scanning in congenital heart disease. Circulation.* 33-34, Supl III, 1966.
- 13) G.T. Krishnamurthy, N.Y. Srinivasan and W.H. Blahd: *Pulmonary hypertension in acquired cardiac disease evaluation by a scintillation camera technique. J. Nucl. Med.* 13:604-611, 1972.
- 14) Friedman, W.F., Brunwald, E. and Morrow, A. G.: *Alteration in regional pulmonary blood flow in patients with congenital heart disease studied by radionuclide scanning. Circulation* 37:747, 1968.
- 15) Qinn, J.L. III & Whitley, J.E.: *Lung scintiscanning. Radiology* 183:937-943, 1964.
- 16) Dollery, C.T. & West, J.B.: *Regional uptake of radioactive O₂, CO₂, CO in lung of patient with mitral stenosis. Circulation Research* 8:765, 1960.
- 17) West, J.B. & Dollery, C.T.: *Distribution of blood flow and ventilation-perfusion ratio in lung with radioactive CO₂. J. Appl. Physiol.* 15:405-410, 1960.
- 18) Dyson, N.A., et al.: *Studies of regional lung function using radioactive oxygen. Brit. M. Journal* 1:231-238.
- 19) Whitley, et al.: *Decrease left lung vascularity in congenital left to right shunt. Acta Radiol.* 1: 1125-1131, 1963.
- 20) Wagner, H.N., Jr.: (textbook) *Principles nuclear medicine.* p. 472. W.B. Saunders comp. 1968.
- 21) Fraser & Pare.: (textbook) *Diagnosis of disease of the chest. An integrated study based on the abnormal roentgenogram.* p. 832. W.B. Saunders comp. 1970.
- 22) Stern, H.S. & Goodwin, D.A. & Wagner, H.N. Jr.: *In In^{113m}-short lived isotope for lung scanning. Nucleonics* 24:57, 1966.
- 23) 洪昌基 : *Lung scanning. 大韓核醫學會誌* 第 4 卷, 第 1 號, 1970.
- 24) 최용규, 김제현 : *^{113m}In 제제의 조제법과 그의 임상적 응용에 관한 실험적 연구. 연세의대 논문집* 제 4 권 제 2 호, 1971.
- 25) 久田欣一, 大場覺 : (textbook) *臨床核醫學* p.139. 朝創書店 1967.

» 李鍾太 外 3人 論文 寫真附圖 吳 說明 (I) «

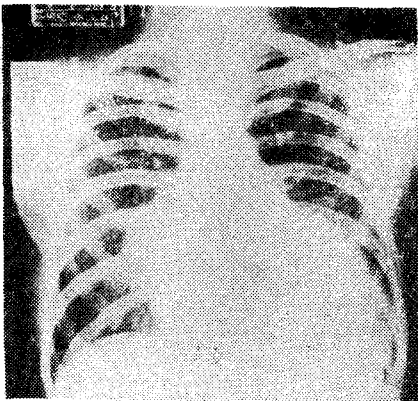


a)

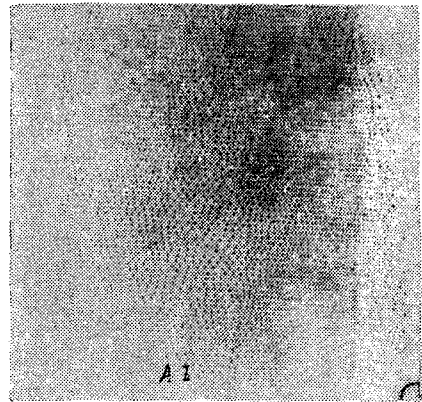


b)

Fig. 1. Mitral stenosis;
a) Chest P-A; Mitral configuration of heart and increase pulmonary vascularity.
b) Same patient's lung perfusion scan frontal view; Increase radioactivity of both upper lung.
Note: photoscan

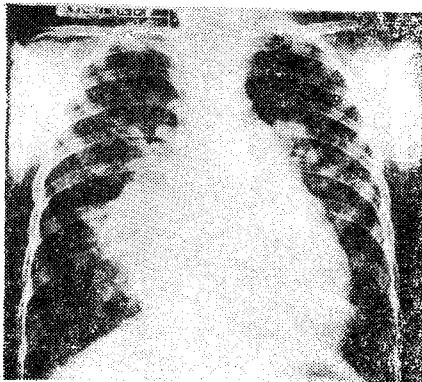


a)

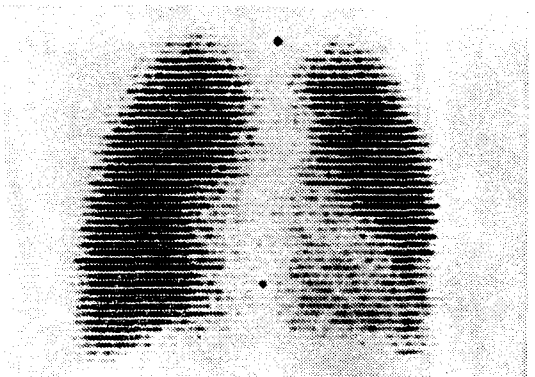


b)

Fig. 2. Aortic insufficiency;
a) Chest P-A; Left ventricular enlargement and increase pulmonary vascularity.
b) Same patient's lung perfusion scan posterior view; Increase radioactivity of both upper lung.
Note: color scan printed in black & white. Mid portion of white lung represents red of high activity.



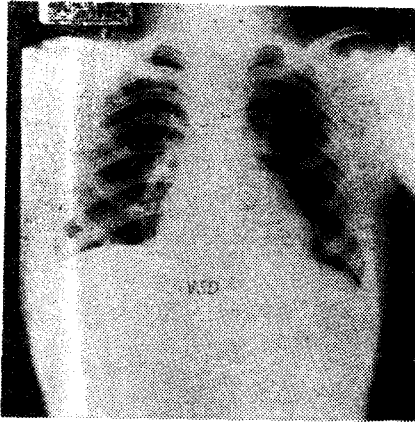
a)




b)

Fig. 3. Atrial septal defect;
a) Chest P-A; Biventricular enlargement and marked increase pulmonary vascularity.
b) Same patient's lung perfusion scan frontal view; Even radioactivity of both lung.
Note: photoscan

》李鍾太 外 3人 論文 寫真附圖 吳 說明 (II) 《

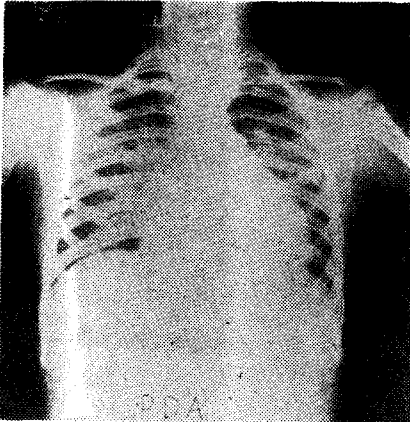


a)

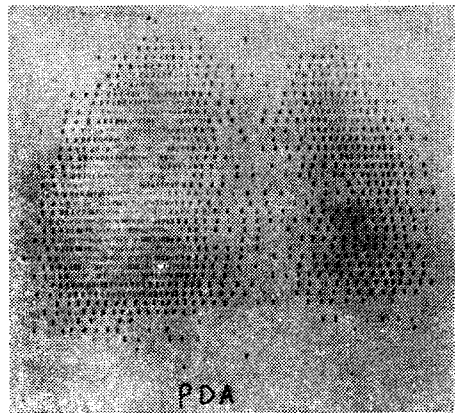


b)

Fig. 4. Ventricular septal defect;
 a) Chest P-A; Mild biventricular enlargement
 b) Same patient's lung perfusion scan frontal view; Even radioactivity of both lung.
 Note: Color scan in black & white

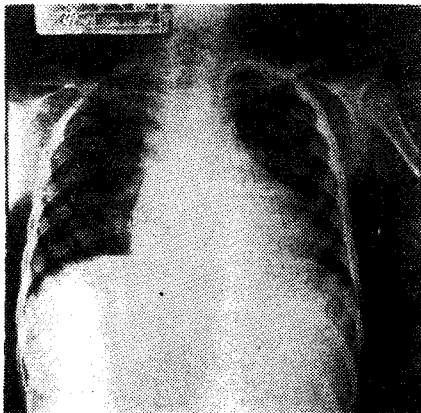


a)




b)

Fig. 5. Patent ductus arteriosus;
 a) Chest P-A; Biventricular enlargement and mild decrease pulmonary vascularity of left lung.
 b) Same patient's lung perfusion scan frontal view; Decrease radioactivity of left lung.
 Note: Color scan in black & white



a)



b)