

티프스 肝의 走査소견과 간혈류 동태*

가톨릭의과대학 방사선과학교실

박용휘 · 안재성 · 김순희

= Abstracts =

Scan Manifestations and Blood Clearance Rates in Typhoid Liver

Yong Whee Bahk, M.D., Jae Sung Ahn, M.D., and Soon Hi Kim, M.D.

Department of Radiology St. Mary's Hospital, Catholic Medical College, Seoul

Fourteen patients with typhoid fever were studied by scanning and clearance-rate measurements of subcritical dose colloidal radiogold (¹⁹⁸Au).

Mild to moderate enlargement of the liver and spleen was noted in 78.6 and 64.3 per cent of patients, respectively; and splenic and spinal bone-marrow uptake was seen in 78.6 and 57.1 per cent of cases, respectively. Typically, these scan changes occurred concomitantly (57.1%) and are considered to represent increased phagocytic activity of the RE cells which is characteristic of typhoid fever. The half clearance-time was significantly shortened during the first 10-day period of the illness indicating an increase in the hepatic blood in the early phase of typhoid infection. Hepatomegaly, splenomegaly and extrahepatic uptakes along with an accelerated (or later a normal) clearance time are characteristic of typhoid fever.

장티프스는 아직도 많은 나라에서 크게 문제가 되고 있는 전염병의 하나로, 2,7,9,12,17) 그람 음성 간균인 S. Typhi 에 의하여 발병 된다. 병리학적으로 볼때 주로, 임파조직과 망상내피조직을 침범하여 거대 단핵탐식세포의 증식을 일으키는 것이 그 특징이다. 11)

저자들은 1966년 말에 열병을 앓고 있는 환자에서 간주사를 시행하였던바, 그 간주사 사진을 관독 하는데 많은 어려운 문제가 생겼다. 즉 처음 몇례에서 간주사 사진이 간 및 비장의 종대와 간의 방사능섭취등, 간경화증에서와 꼭 같은 소견을 들어 냈으므로 진단에 적지 않은 혼선이 일어났다. 결국 입원경과중, 그 환자들이 티프스를 앓고 있다는 것이 밝혀졌다. 이것이 계기가 되어 핵의학 분야에서의 문헌을 널리 조사하여 보았으나 티프스에 관한 보고를 찾아 볼 수 없었다. 그 후 이 문제에 관심을 두고 임상관찰을 계속하여 여러가지 흥미 있는 사실을 알아냈다. 우리들은 본 논문에서 티프스환자의 간주사 소견과 교양 ¹⁹⁸금의 혈중제거율

치로 추정된 간혈류동태를 분석 검토하여 얻은 결과를 보고 하고저 한다.

연구대상 및 방법

1966년 10월부터 1968년 9월까지의 만 2년 동안에 가톨릭 의과대학 부속 성모병원에 입원하여 장티프스 또는 파라티프스의 의심이 있었던 환자 98례중 장티프스의 진단이 확정된 14례를 관찰대상으로 삼았다. 진단은 1) 혈액의 균배양검사, 2) 혈청검사, 3) 간생검법에 의하여 확정 되었다. 6,13)

간검사에 사용된 주사기(走査機)는 Nuclear Chicago 회사제 1700 B형으로 3×3 인치 크기의 검출기와 72공조준장치를 갖추고 있었다.

혈중제거율 검사는 같은 회사제 자동기록계를 사용하였다. 간주사를 시작하기 직전에 체중 10 kg 당 약 1.5 μci 의 교양 ¹⁹⁸금을 급속히 주사(注射)한 다음 측두부에 대놓은 검출기로 혈중에서 소실되어 가는 방사능을 포착, 자동기록계에 기록시켰다. T는 치는 Taplin 등¹⁴⁾의 방법을 따라 간단한 기하학적 작도(作圖)에 의하여 계산 하였다. 간주사는 혈중제거율 검사에 사용

* 이 논문은 베르린 대학 의학부(1969년 8월)와 제 7차 유럽 핵의학회(Zürich)(1969년 8월)에서 발표하였음.

Table 1. Major scan findings, clearance-rates and duration of illness.

Case No.	Diagnosis Based on			Scan Findings				Clearance Rates T/2 (min)	Duration of Illness (d)
				Hepatoma-galy	Splenomegal	Splenic Uptake	Spinal Uptake		
I	B	S	H	‡	+	‡	±	2.78	22
II		S	H	‡	-	+	+	2.84	13
III	B	S	H	‡	-	+	+	3.47	23
IV	B	S		+	-	-	+	3.89	22
V		S	H	‡	‡	‡	+	3.31	11
VI	B	S		+	+	+	+	4.10	14
VII		S	H	‡	+	-	-	1.62	6
VIII	B	S		‡	+	+	-	4.42	27
IX	B	S		-	-	-	+	2.52	6
X		S		-	+	+	±	2.68	25
XI		S	H	‡	+	+	+	2.06	8
XII		S	H	‡	-	+	-	2.84	19
XIII	B	S		-	+	+	-	2.63	23
XIV		S		‡	‡	‡	+	1.84	17
Total				11	9	11	8		

B=Bacteriology ‡ Marked ± Questionble
 S=Serology † Moderate - None
 H=Histology + Mild

한 것과 꼭 같은 교양 ¹⁹⁸Au 150~200 μci 를 다시 주사한 다음 누어있는 위치에서 시행하였다.

성 적

14례의 주사소견은 표 1에 요약한 바와 같으며, 그림 4~6에 예시하였다. 14례중 11례에서 경도 또는 중등도의 간종대를 볼 수 있었고 한편으로는 9례에서

비장종대가 관찰 되었다.

비장 및 척수에 의한 방사능 섭취는 각각 11례와 8례에서 나타났으며 2례에서는 의심스러운 정도의 섭취를 보였다. 6례에서 간문절흔(hepatic notch)이 현저하게 나타났다. 뚜렷한 <얼룩>는 한례에서도 볼 수 없었다.

대체로 티프스간(肝)의 주사소견은 만성간염이나(그




Fig. 1. ¹⁹⁸Au liver scan in the patient with chronic active hepatitis revealing mild hepatomegaly, accentuated notch and splenic uptake.




Fig. 2. ¹⁹⁸Au liver scan in the patient with liver cirrhosis revealing shrinkage of liver and moderate splenomegaly with splenic uptake.

림 1) 간경화증(그림 2)과 다름이 없었으나 다만, 간경화증에서 보는 특유한 수축변화는 볼 수 없었다.

14례에서의 혈중제거율치(T_{1/2})는 1.62분에서 4.42분의 분포를 보였고, 그 평균치는 2.92±0.69분이었다. 우리교실 방법에 의한 T_{1/2}치의 정상치는 3.31±0.73분이며³⁾ 관찰치를 추계학적(推計學的)으로 처리하여 보았더니 티프스환자군 전체의 평균치는 정상치에 비하여 별로 뜻있는 차이를 보이지 않았다(0.1>t>0.05). 그러나 발병후 경과한 날자를 따져 검토하여 본 결과 발병후 10일 이내에 혈중제거율치가 현저히(P>0.003)축진 됨을 알 수 있었다(그림 3).

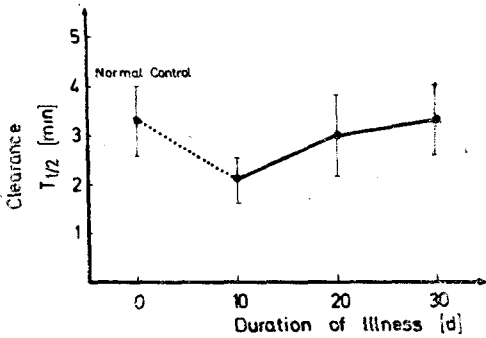


Fig 3. Plotting of individual clearance rate against the duration of illness. Highly significant (p<0.001) acceleration in the first 10-day period and gradual normal return thereafter.

증 례

[증례 1] 22세 난 여자로서 11, 10, 1967에 발열, 오한, 두통 및 묽은 설사등을 주소로 입원 하였다. 입원 당시 혈액 균배양검사서 S. Typhi가 검출 되었고, 10월 16일 Widal 검사한 결과 1:160의 희석혈청에서 티프스에 대한 양성응집반응이 나타났다. 또한 간의 생검병리조직 검사로 동양혈관에 염증반응이 있었고 활성이 높아진 Kuppfer 세포와 혈질세포 및 조직구의 대거 출현을 볼 수 있었다. 10월 19일 시행한 간주사(그림4) 사진에서 중등도의 간 및 비장증대를 들어 냈고, 간문결흔(hepatic notch)이 깊어져 있었다. 간의 방사능 섭취는 의심적은 정도였다. 한편 혈중제거율치(T_{1/2})는 2.78분이었다.

[증례 2] 33세원 가정주부로 8, 11, 1968에 5일 동안의 발열, 복통 및 설사를 주소로 입원하였다. 혈액 균배양검사서 S. Typhi가 자랐으며, 6일 간격으로




Fig. 4. ¹⁹⁸Au liver scan of Case 1 showing moderately enlarged liver and spleen. Marked splenic uptake and suspicious spinal radioactivity.



Fig. 5. ¹⁹⁸Au liver scan of Case 2 showing mild hepatomegaly and spleno-megaly; also splenic and spinal bone-marrow uptake.

반복한 Widal 검사에서 희석율이 4배로 뛰었다.

8월 20일의 간주사(그림 5)사진에서 약간의 간 및 비장의 증대를 볼 수 있었고, 비장 및 척수에 의한 방사능섭취도 관찰되었다. T_{1/2}는 4.1분이었다.

[증례 3] 37세난 여자로서 10. 6, 1968에 7일동안 발열, 오한, 복통을 앓다가 입원하였다. 반복 Widal 검사 결과 양성응집반응이 처음 1:40에서 3일후에는 1:160으로 상승하였다. 침생검 간조직의 병리조직학적 검색으로는 거대 단핵탐식세포의 침윤과 더불어 망상내피세포의 광범위한 증식이 있었고 간주사 사진은(그림 6)간과 비장의 중등도 증대를 보여 주었다. 또한, 비장에 의한 현저한 방사능섭취를 볼 수 있었으며 척수




Fig. 6. ^{198}Au liver scan of Case 3 showing moderate hepatomegaly and splenomegaly. Considerable splenic and mild spinal bonemarrow uptake.

에서도 소량의 방사능 축적이 관찰되었다. T 높 은 3.31 분이었다.

고 안

장티프스에 걸리면 원인균에서 나오는 내독소(endotoxin)에 의해서 거대 단핵탐식 세포의 증식과 함께 임파조직 및 망상내피계에 광범하고도 신속한 반응이 두드러지게 일어났다.^{1,10,11)}

망상내피계는 신체의 여러곳에 널리 퍼져 있으나 장 관벽의 임파조직, 비장, 간의 Kuppfer 세포, 골수등 에 주로 분포되어 있다.^{1,10)}

따라서 티프스 감염에서는 간의 동양혈관(sinusoid) 비장의 적수질(red pulp) 그리고 골수등에 분포하고 있는 망상내피세포의 탐식작용이 전반적으로 항진된다.

최근 Wagner 등¹⁶⁾은 ^{131}I 沃素로 표시된 응집알부민(^{131}IAA)의 혈중계거울을 이용하여 이를 뒷받침하는데 성공 하였다.

우리들의 관찰 결과를 분석하여 보면 티프스 환자 14 명중 11 명(78.6%)에서 주사사진상 비장섭취가 나타났 고, 척수에 의한 방사능 섭취도 반수 이상(57.1%)에 서 관찰 되었다. 이와 같은 일련의 간주사 변화는 결 국 티프스 감염의 특징인 망상내피계의 기능항진을 반영하는 것으로 해석되고 진단적 가치가 있다고 생각한 다. 티프스때는 일반적으로 간이 커지는데, 부검조직 에서 볼때에 이는 거대 단핵탐식세포의 색전형성에 의 한 동양혈관(sinusoid)의 경색과 간조직의 국소괴사 또 는 문맥주위염등에 기인된다.¹⁰⁾

얼마전 金⁸⁾이 발표한 티프스간의 침생검 조직검사에 관한 논문에서도 이 사실이 확인 되었다. 한편, 비장 에서는 혈관과 수질강(space of the pulp)에 주로 병변 이 생기며 단핵구의 침윤과 적수질의 심한 충혈을 일 으킨다.⁵⁾ 이번 연구대상에서 시행한 주사사진에서는 간 및 비장종대가 각각 78.6%와 64.3%로 나타났다. Stuart 와 Pullen¹³⁾에 의하면 티프스환자 360 명중 25.3 %에서만 간이 축지되었고, 비장은 63.1%에서 축지 되 었다. 이중 비장종대에 대한 관찰 결과는 잘 일치되고 있는것이 분명하다. 간주사상에 나타난 간종대의 빈도 와 Stuart 등¹³⁾에 의한 축지 결과와의 사이에는 큰 차 이가 있으니, 이는 축지만으로는 간의 크기를 알아 보 기가 어렵기 때문이 아닐까 생각된다. 주사상에서 간 과 비장이 커져 있으면서 동시에 간의 방사능섭취가 나 타난 예는 반수 이상인 57.1% 이었다.

Wagner 등¹⁶⁾은 교양제제인 응집알부민 추적량(trace-dose)과 5 mg 을 각각 사용하여 티프스환자의 망상내피 계 기능을 관찰하였다. 그들에 의하면 5 mg 투여 하였 을 때에 제거율치가 증가 하였는데 이는 장티프스 감 염을 일으키면 망상내피세포가 자극되어 추출능력이 항 진되기 때문이라고 설명하고 있다. 또한 간의 관류상 태에 따라 제거율에 변동이 있을 것이라고 시사한 바 있다. 본 연구에서는 말초혈액에서 교양 ^{198}Au 의 혈중계 거울치(T 높)를 추정하여 간혈류를 평가하였다. 여기 에 쓰인 교양 ^{198}Au 은 극히 미량으로 Biozzi 와 Stieffel⁴⁾ 이 말한 "critical-dose" 이내 이었으며 따라서 그 제거 율은 어디까지나 간혈류량을 표시하고 있다.^{4,14,15)} T 높 치는 1.62분에서 4.42분의 분포를 보였고 그 평균 치는 2.92 ± 0.69 분이었다. 정상치와 별로 큰 차이가 없는것 같이 보였으나 발병후 날자와의 관계를 자세히 검토하여 본 결과 발병후 10일 사이에 혈중계거울치 가 현저히 축진되는 것을 알아냈다. 이것은 티프스감 염 초기에는 간혈류량도 망상내피계의 기능항진은 물론 증가함을 시사하는 좋은 증거가 된다고 본다. 그러나 병이 경과됨에 따라 그림 3에서 보는 바와 같이 측정 치는 점차 정상으로 돌아온다. 이와 같이 병의 경과에 따라 달라지는 간혈류변화는 망상내피계 활동상항의 변 화와 평행하고 있는 점, 꽤 흥미로운 일이며 티프스간 염(肝炎)에서는 망상내피계의 기능이 항진 될때에 간 혈류 또한 증가하고 있는 것을 강력히 시사하는 것으 로 생각된다.

요약과 결론

교양 ^{198}Au 을 이용하여 장티프스로 확진된 환자 14 명

의 간주사소견과 혈중계거울치를 각각 분석 검토 하였다. 간주사상에서 간과 비장의 종대는 각각 78.6%와 64.3%로 나타났으며, 간의 방사능섭취는 비장에서 78.6%, 척수에서 57.1%로 나타났다. 간 및 비장종대가 있고 동시에 간의 방사능섭취가 나타난 예는 57.1%이었다. 이는 티프스간염의 특징인 망상내피세포 탐식능의 항진에 따르는 변화로 생각된다.

혈중계거울치는 각례마다 발병후 경과된 날자별로 자세히 검토한 결과, 발병후 10일 사이에 현저히 촉진되는 것을 알 수 있었다. 이는 티프스간염 초기에 간혈류량이 증가하는 것을 가리키는 것으로 판단된다. 즉, ¹⁹⁸Au를 사용한 주사사진에서 간 및 비장의 종대가 보이고 비장 또는 척수에 의한 간의 방사능섭취가 나타나며 혈중계거울치가 촉진되어 있는 것은 티프스간염(肝炎)에 고유한 일련의 소견으로 믿는다.

(이 논문에서 다른 증례의 침생검은 정환국 교수가 수행하였음).

REFERENCES

- 1) Anderson, W.A.D.: *Pathology, 5th ed. 1966, St. Louis, C.V. Mosby Co., p. 219.*
- 2) Aoki, Y.: *Distribution of Salmonella typhi in East Asia 2. Change of Salmonellosis and Salmonella types since the post-war rehabilitation Japan, Endemic Diseases Bulletin of Nagasaki University, 7 (3):192-220, 1965.*
- 3) Bahk, Y.W.: *Blood disappearance-rates of colloidal ¹⁹⁸Au in normal and cirrhotic subjects: A control and clinical study. Korean J. Nucl. Med. 2:15-19, 1968 No. 1.*
- 4) Biozzi, G. and Stieffel, C.: *The physiopathology of the reticuloendothelial cells of the liver and spleen, in Progress in Liver Disease, Vol. 2, 1965, New York, Grune & Stratton, Inc. p. 196.*
- 5) Blaustein, A.: *The spleen. 1963, New York, McGraw-Hill Book Co., Inc. p. 63.*
- 6) Hilgermann, R. and Lossen, J.: *Diagnostik der Infektionskrankheiten. 1923, Jena, von Gustav Fischer. p. 201.*
- 7) Hook, E.W.: *Typhoid fever, in Cecil-Loeb Textbook of Medicine, 12th ed. 1967, Philadelphia, W.B. Saunders Co. p. 221.*
- 8) Kim, H.P.: *The histological findings of liver biopsy in typhoid fever. To be published in Theses of Catholic Medical College, Seoul. Korea. 1969 Autumn Number.*
- 9) Knothe, H.: *Die Epidemiologie der Salmonellosen, Zentralbl. Bakteriolog. Parasitenk. Infektionsker Hyg. 205:435~439, 1967.*
- 10) Mallory, F.B.: *A histological study of typhoid fever. J. exp. Med. 3:611~638, 1898.*
- 11) Morgan, H.R.: *Pathologic changes produced in rabbits by a toxic somatic antigen derived from S. typhosa. Am. J. Path. 19:135~145, 1943.*
- 12) Schaffner, O.P., Mosbach, K., Bitit, V.C., and Watson, C.H.: *Coconut salmonella infection, Appl. Microbiol. 15:471-475, 1967.*
- 13) Stuart, B.M. and Pullen, R.L.: *Typhoid: clinical analysis of three hundred and sixty cases. Arch. Int. Med. 78:629-661, 1964.*
- 14) Taplin, G.V., Hayashi, J., Johnson, D.E., and Dove, E.: *Liver blood flow and cellular function in hepatobiliary diseases. Tracer studies with radiogold and rose bengal. J. Nucl. Med. 2: 204-217, July 1961.*
- 15) Vetter, H., Falkner, R., and Neumayr, A.: *The disappearance rates of colloidal radiogold from the circulation and its application to the estimation of liver blood flow in normal and cirrhotic subjects. J. Clin. Invest. 33:1594-1602, 1954.*
- 16) Wagner, H.N. Jr., Iio, M., and Hornick, R.B.: *Studies of the reticuloendothelial system (RES): II. Changes in the phagocytic capacity of the RES in patients with certain infections J. Clin. Invest. 42:427-434, March 1963.*
- 17) *Year Book of Public Health and Social Statistics, 1968. Ministry of Health and Social Affairs, Public of Korea.*