

# 先天性 食道閉鎖 및 氣管食道瘻 手術 1例 報告

金 秀 容\* · 金 世 煥\* · 金 榮 祐\*

= Abstract =

## Congenital Esophageal Atresia with Tracheoesophageal Fistula

— Report of the First Survival —

Soo Y. Kim, M. D., Sae W. Kim, M. D., Young U. Kim, M. D.

The congenital esophageal atresia with tracheoesophageal fistula has been reported only 15 cases up to date in Korea, but this might be the first cases that was operated on successfully.

A five day old male infant underwent the Haight's operation on Nov-1, 1968. The diagnosis was made by the esophagography and the operation was performed transpleurally through the right fifth intercostal space and the Stamm's feeding gastrostomy was made on at the same time

The post-operative course has been uneventful until now. A literature review was done in this subject.

### 緒 論

1670年 William Durston<sup>1)</sup>에 의하여 최초로 先天性食道閉鎖가 報告되었고, 1696年 Thomas Gibson<sup>2)</sup>에 의하여 先天性 食道閉鎖 및 氣管食道瘻가 發表된 以來 現在까지 外國文獻에는 約 1,100餘 例가 報告되었으며, 그 治療方法의 發達로 점차 높은 生存率을 보이고 있으나 韓國에서는 1963년에 最初로 1例를 報告하였으며 그 후 15餘 例의 報告가 있었으나 모두 剖檢으로 確診되었을 뿐 實際로 手術成功 例는 아마도 本院에서 最初로 經驗하였기에 이를 報告하는 바이다.

症例 : 박 애 기

生後 3日 된 男兒로써 出生後 부터 계속되는 嘔吐 및 青色症을 主訴로 1968年 10月 29日 本院에 入院하였다. 患者는 분만豫定日에 別 特異한 異狀이 없이 自家에서 出生하였으며 當時 產母는 羊水過多症을 보였다.

家庭歷 및 父母의 過去歷에는 特記할 事項이 없었으며 세 兄弟도 모두 健康하였다. 出生 直後 約 10分間을 지 못했고 粘液流出이 口 안에 많았으며, 攝取한 母乳를

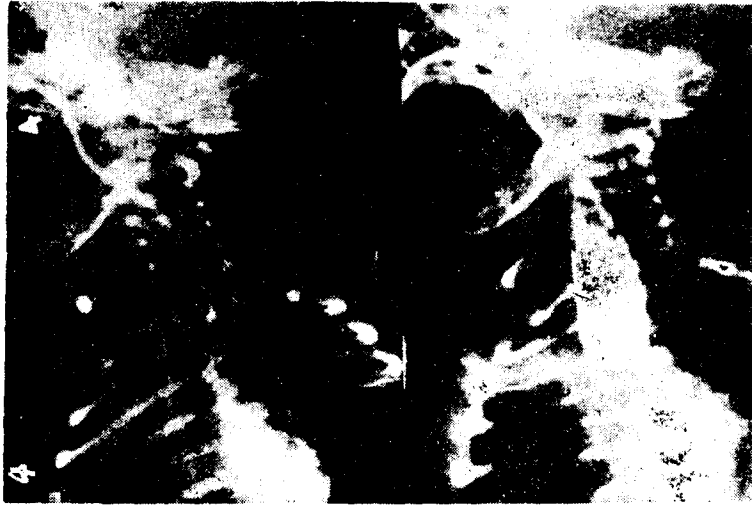그대로 吐했으며 腦汁은 混合되지 않았다. 生後 1日에 胎便을 보았다.



제 1도 우측상엽에 약간의 폐침윤이 보이며 복부에 위장관내의 기체를 볼 수 있다.

\* 原州 聯合基督病院 外科

\* Department of Surgery, Won Ju Union Christian Hospital

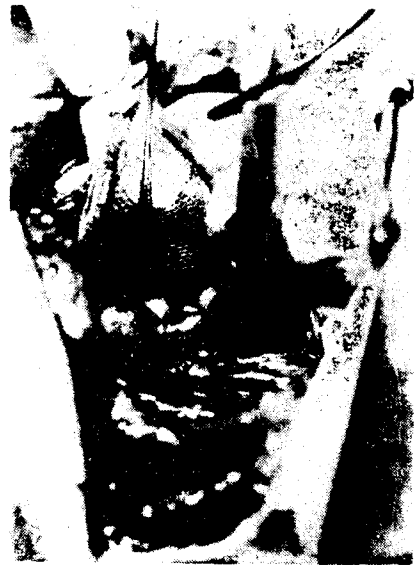

제 2 도 (左側) catheter가 상부식도에서 끝결되어 있고  
(右側) 식도 조영술로 식도에 채를 볼 수 있다.

本院에 入院 當時 體重은 3,000 Gm. 體溫은 섭씨 38 度 脈搏은 每分 180回. 呼吸은 每分 68回였으며, 中等度의 脫水症을 보이고 있었으며 全身에 약간의 黃疸이 있었다. 胸部에서 水泡音이 들렸고 心臟音의 異狀은 心悸 亢進으로 잘 들을 수 없었으며 腹部에서는 膨脹이나 腹腔內 臟器의 肥大는 觸知되지 않았고 肛門 및 外部生殖器는 異狀이 없었다. 血色素는 20.0 Gm%, Hematocrit는 65%, 白血球 總數는 每 cc 當 4,250이었고 小便 檢査는 正常이었다. 胸部 엑스선 檢査에서 右側 上部 肺 浸潤이 있었으며(제 1 도) 食道 造影術에서(제 2 도) 上部 食道가 盲管으로 되어 있고 腹腔內의 胃腸管에 氣體 陰影이 있어서 下部 食道는 氣管食道瘻를 形成하고 있음을 알 수 있었다.

2日間 輸液 供給 및 抗生劑를 投與한 후 同年 11月 1 日 全身 麻醉下에 開胸術을 施行하였다. 手術은 右側 第五肋間部를 切開하여 肋膜腔을 通하여 (Transpleural) 食道까지 到達하여 Gross의 Type C에 該當하는 先天性 食道 畸形을 發見한 후(제 3 도) 下位端의 氣管食道瘻는 切斷하고 氣管側 瘻孔을 4-0 絹絲로 縫合하였으며 上下 食道端間의 距離가 近接해 있었으므로 若干 距離를 施行한 후 Haight<sup>2)</sup> 方法으로 食道를 一次 吻合하였고 同時에 Stamm의 胃瘻孔術(Feeding gastrostomy)을 施行하였다.

手術後 經過는 比較的 良好하였고 切開部位에 瘡傷感染이 생겼으나 곧 治癒되었다. 第 2 日에 胃瘻孔을 通하



제 3 도 黑色 乾인사 부위는 喪失된 상부식도이며 고무 밴드로 乾인된 부위는 하부 식도로써 하부식도 上端에 氣管食道瘻가 형성되어 있다.

여 牛乳를 섭취하였고 第14日에 母乳를 徑口로 섭취하였으나 別 지장이 없이 第18日에 體重이 10파운드로 增加된 후 退院하였다. 그 후 數次 本院 小兒科에서 右側 上葉의 肺炎으로 治療를 받았으며 現在까지 健康한 狀態를 維持하고 있다.

도 生後 3日에 來院하여 그 다음날 確進이 되었다.

B) 治療

胃瘻孔術에 對하여 贊反이 많으나 Holder<sup>3)</sup>의 統計에 서도 胃瘻孔術의 施行如否가 生存率에 別 영향이 없는 것으로 나타났으나 Leven<sup>6)</sup>은 반드시 胃瘻孔術을 施行 하여 胃內容物을 除去하여 手術後 瘻合 部位의 漏出을 防止하였고, Martin<sup>8)</sup>은 本 畸形이 確診되면 即時 應急 胃瘻孔術을 局所麻醉下에 施行한 후 肺炎, Hyperbilirubinemia 및 急한 他 臟器 畸形에 對한 處置를 한 후 3~21日後에 Haight 手術을 施行할 것을 主張하고 있다.

手術方法은 1939年 Leven<sup>6)</sup>이 3次에 걸쳐 食道吻合術을 施行하였고 1941年 Haight<sup>2)</sup>가 最初로 1次 吻合에 成功하였다. Leven<sup>6)</sup>은 右側 肋間을 功開하여 retropleural approach 로 食道 手術을 하였으나, Transpleural approach 로 短時間內에 手術할 것을 主張하는 學者도 있으며 兩者의 生存率은 別 差異가 없는 것으로 報告되 었다<sup>9)</sup>.

食道 吻合方法도 ① Haight 方法 ② 單層 端端吻合 ③ 複層 端端吻合이 있으며 Holder<sup>3)</sup>의 報告에도 Haight 方法이 가장 좋은 것으로 말하고 있다.

Leven<sup>6)</sup>은 multiple stage 手術은 全身狀態가 나쁜 患者나 未熟兒 또는 吻合部位의 緊張을 防止할 수 없는 경우에 使用할 것을 권유하였다.

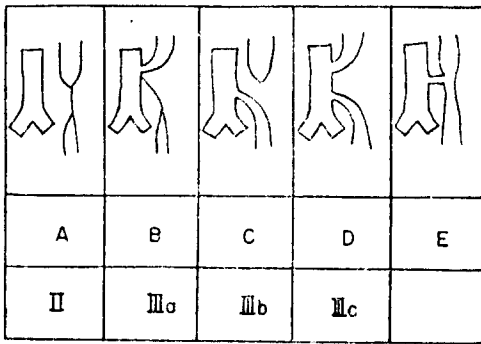
대개 死亡 原因은 DeBoer<sup>1)</sup>의 統計로 75%가 肺에 유 발되는 合併症이며, 그의 同伴된 他畸形 또는 吻合部의 漏出을 들 수 있다.

結 論

1968年 11月 1日 韓國에서는 稀貴한 것으로 알려진 先天性 食道閉鎖 및 氣管食道瘻의 例를 本院에서 最初로 手術 成功하여 文獻 考察과 함께 報告하는 바이다. 手術은 Transpleural approach 로 Haight 方法을 施行하 였으며 生後 5日에 手術하여 20日에 退院하였고 現在까 지 健康한 狀態를 維持하고 있다.

REFERENCES

1. DeBoer, Potts Willis J.: *Congenital atresia of the esophagus with tracheoesophageal fistula*, S. G. & O. 104:475, 1957.
2. Haight C, Towsley H. A.: *Congenital atresia of the esophagus with tracheoesophageal fistula*, S. G. & O. 76:672, 1943.
3. Holder T. M.: *Esophageal atresia with tracheoesophageal fistula*, *Pediatrics*. 34:542, 1964.



제 4 도 先天性 食道閉鎖 및 氣管食道瘻의 分類

考 按

先天性 畸形中 食道閉鎖 및 氣管食道瘻는 稀貴한 것으로 알려져 있으나 Kirkpatrick<sup>5)</sup>에 依하면 每 4,000 新生兒中에 1~3名 程度の 率을 보이며, 1964年 American Academy of pediatrics<sup>3)</sup>에서 總 1,058例로 收集하여 報告한 것으로 보아도 결코 稀貴한 症例는 아니지만 韓國에서는 매우 드문 症例이며 또한 手術 成功例는 最初인 것으로 生覺된다. 本 畸形은 몇 가지 種類로 分類되며 Gross 와 Vogt의 分類方法이 서로 다르나 Gross의 Type C가(제 4 도) 가장 흔한 類度로(約 86%)로 나타났으며 本 1例도 이에 속한다. 本畸形中 約 50%<sup>1),3)</sup> 他 臟器의 畸形을 同伴하여 Mellins<sup>10)</sup>에 의하면 本 畸形의 26%는 心臟 및 血管系의 畸形을 同伴하며, 그의 消化器, 泌尿器의 畸形, 先天性 肛門 閉鎖症, 筋骨神經系 및 顔面 畸形의 順을 占有하다. 이러한 他臟器의 畸形은 生存率에 밀접한 關係가 있어 Mellins<sup>10)</sup>는 心臟 및 循環器의 畸形이 있으면, 90%의 死亡率을 나타낸다고 하였다.

Holder<sup>3)</sup>의 1,058例中 未熟兒를 同伴하는例는 約 34%이며 Mellins<sup>10)</sup>는 他 臟器의 畸形을 同伴하는 경우에는 約 52%의 未熟兒를 볼 수 있었다. Martin<sup>8)</sup>은 體重 2,000 Gm 이하에서는 97%, Holder<sup>3)</sup>는 75%의 死亡率을 報告하였다.

A) 診 斷

대개 患者의 症狀群으로 本 畸形을 推定할 수는 있으나 確診은 렌즈鏡 透視 및 食道 造影術로 可能하며(제 2 도) 이때 Barium 을 氣管支 및 肺에 甚한 炎症을 招來하기 쉬우므로 Lipiodol 이나 Hypaque 를 使用하여야 한다. 모든 患疾이 早期診斷이 가장 重要함과 같이 本 症도 早期發見으로 높은 生存率을 얻을 수 있으며 本 1例

4. Kim. Y. S., (*J. K. P. A.*) 9:171, 1966.
5. Kirkpatrick J. A. : *A complex of anomalies associated with tracheoesophageal fistula and esophageal fistula*, *The American J. of roentgenology, radium therapy and nuclear medicine*, 95:208, 1965.
6. Leven. N. L. : *The surgical management of congenital atresia of the esophagus and tracheoesophageal fistula*, *Annals of surgery*, 136:701, 1952.
7. Lind. J. F. : *Esophageal motility in tracheoesophageal fistula and esophageal atresia*, *S. G. & O.* 123:557, 1966.
8. Martin. L. W. : *Management of esophageal anomalies*, *Pediatrics*. 36:342, 1965.
9. Marvin. M. R. : *Tracheoesophageal fistula and esophageal atresia*, *The J. of thoracic and cardiovascular surgery*. 52:571, 1966.
10. Mellins. R. B. : *Cardiovascular anomalies and esophageal atresia*, *American J. of disease of children*. 107:160, 1966.
11. Park. K. Y. : *The J. of the Korean pediatric association*. 13:83, 1970.