

# 곰보 手術 患者 看護

세브란스 병원

외과병실 수간호원

홍 찬 길

## 1. 서 론

“곰보”라하면 옛부터 얼굴이 박박 얼근 사람을 가르키는 말이다.

醫學文明이 極도로 發達된 오늘날에 있어서도 無知로 因하여 이 “곰보”라는 낙인이 얼굴에 찍힌 사람이 우리나라에는 한 둘이 아니다. 그러나 多幸한것은 이 곰보를 수술하는 방법이 생긴것이다.

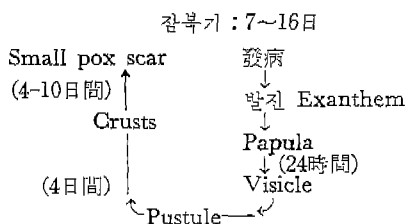
내가 이 수술을 받은 환자를 선택하여 연구하게된 動機는 現在 이 수술을하는 율이 차차 늘어가고 있으며 나 自身 좀더 연구하고 따라서 다른 동료 간호원들에게 내가 배운 것을 나누고 싶어서 한것이다.

## 2. Small Pox 에 關한 간단한 知識 (곰보가 될때까지)

Small Pox는 급성 질환이며 1887년에 Buist에 의해 발견된 微細한 직경이 20 $\mu$ 인 Virus에 依해서 생

긴다. 잠복기는 7~16日이며 진구 증상으로는 高熱 두통 구토가 있으며 백박이 빨라지고 成人에게는 흔히 오한이 따르며 아이들에게는 경련을 일으키는 수도있다. 이 期間은 3·4日 지속되며 四肢와 腹部에 붉은 Rash(반점)가 많이 생기는데 이것때문에 승홍열과 혼돈하기가 쉽다. 發病後 第4日일때는 이病에 獨特한 발진(Exanthem)이 생긴다. 이 Exanthem은 먼저 이마에서부터 생기고 차차 전신에 퍼진다. 이 Exanthem은 몇時間後 Papula로 變하여 이것은 24時間內로 vesicle(수포)이된다. 이것은 차차 Pustule(농포)로 變하여 대개 수도에서 농포가 되기까지는 4日 걸린다. 이것은 약 4日間 지속하나 그後 딱딱한 Crusts로 變하여 10日後에 딱지가 떨어져 Small Pox Scar가 남게된다.

이 경로를 간단한 그림으로 表示하면 다음과 같다.



### 3. 환자소개

이 환자는 키와 체구가 다 보통인 19歲의 女子이다. 얼굴은 다소 검은 빛이며 등글넙적한데다가 16年前에 얼굴은 Small pox scar 로 예쁜측은 아니나 귀여워보이는 편이다. 이는 입원당시부터 꽤 우울하게 보였으며 한편 온순한 성격을 가졌다. 敎育은 國民學校 程度이고 入院당시는 집에서 혼인준비를 하고 있었다 한다. 집은 大邱에 있으며 父母가 다 健康히 生存하고 있다.

아버지는 농사를 지어서 生計는 유지되고 14歲 17歲된 두 남동생이 집에있다.

이러한 빈한한 경제로 因해 病院에 入院하여 수술을 받을 형편은 도저히 불가능하였으나 多幸히 本病院의 선교사 외과의사 Scott의 도움으로 입원하게 되었으며 또 수술도 받게 되었다.

이 환자는 과거에 병을 앓은적은 없으며 Small pox scar 以外는 신체 의 장애가 없다. 入院한 後 Routine Examination 한 結果는 다음과 같다.

Stool, Hb, Urine, Chest x-Ray 도 Normal 하여 이 수술을 하는데

아무 지장없이 進行할 수 있었다.

### 4. 치료및간호

Small pox Scar 수술을 Derma-brassion 이라고 한다. 이것은 Scar 를 Sand paper 로 Scarring 하는 것이다.

#### a. 수술전준비

수술하기 前日에 患者의 안면과 그 주위를 약 5회가량 깨끗해 질때 까지 비누물로 살살 닦아주었다. 수술前夜에는 9時에 Seconal 100mg 를 內服시키고 잘자도록 하였다. 물론 밤 12時부터 禁食 시켰다. 患者는 多少 흥분되었었으나 워낙 수줍어 하기때문에 이 흥분을 억제 하려는것이 여실히 보였다.

#### B. 수 술

이 수술은 Endotracheal Anesthesia 下에 시행했으며 수술部位를 Soap water 로 닦고 Alcohol 로 닦은後 1% Saline 을 수술할 部位에 皮下로 주사하고 Sand Paper 가 달린 기계로 Shaving 하듯이 밀었다.

#### c. 수술後간호

수술실에서 돌아온 환자의 얼굴은 빨간 Scarring 한 部位를 노출하고 있었다. 이 수술後는 Dressing 을 apply 하지 않으므로 2~3日間 소독된 Sheet 위에 누어있도록 하였다. 식사는 수술후엔 미음을 먹었으나 그 다음날 부터는 밥을 조금씩 먹었으나 그의 의사에 依하면 아무것이냐 먹을수 있는것을 먹으면 좋다고 하

였다. 간호의 증점은 수술부위를 노출하고 있으므로 다음과 같은 것에 특히 注意해야 했다.

- 1) 주위환경은 깨끗하고 조용할것
- 2) Sheet 는 全部 소독된것을 사용할것.
- 3) 파리나 더러운것이 닿지 않도록 Cradle 이나 Tent 를 使用할것.
- 4) Infection 이 되지 않도록 손을 절대로 wound 에 대지 못하게 할것
- 5) 가렵다고 금지 말것.
- 6) 必要時마다 mouth care 해줄것.
- 7) 머리 빗을때 注意할것.

以上과 같은 點에 주의를하여 간호한지 10日만에 이 환자는 퇴원하게 되었다.

#### d. 退院時教育

이 환자는 얼굴이 완전히 치유되지 못한채 퇴원하게되어 집에 돌아가서도 병원에서와 같이 청결히 하는것에 대한 교육을 시켰다. 환자

#### <병원소개>

Director of Nursing Temple  
University Hospital  
3401, N, Borad  
Philadelphia, Pa  
Teane Hospital  
Hasbrk A, V & Hartel  
Philadelphia, Pa

자신이 無識하지 않아 이러한 說明을 하기에 과히 어렵지 않았으며 설명하는것마다 잘대답하였다. 무엇보다도 머리를 빗을때 비듬이 수술部位에 떨어지지 않도록 하라고 各별히 注意시켰다. 곰보가 되지 않기 위해서는 종두를 맞아야 한다고 종두에 對한 설명을 하였으며 집에가서도 동네아이들에게 종두 맞는것을 가르쳐 주어야 한다고 말하였다.

#### 5. 結 論

이 연구를 通해 배운바는 청결의 중요성이다. 아무리 수술을 잘해도 수술후간호를 철저히 못하면 infection 이 되어 환자에게는 곰보 이상의 害를 주게되기 쉬운 點이다. 나는 우리나라에도 차차 "곰보"란 낙인을 찍힌 환자가 없어지기를 바랄뿐이다.

#### 6. 참고서적

- 1) Bower & Pilant "Small Pox"  
Communicable Disease Page 85