

臨 床

自家製 髓內釘을 사용한 骨折治療

濟州大學 獸醫學科 外科學教室

徐 斗 錫

緒 論

國民生活이安定됨에 따라 獵犬, 愛犬, 番犬 等の 需要가 增加하고 政府의 重農政策에 隨伴하여 家畜이 增加함과 同時에 各種 原因으로 骨折發生이 많아 졌다. 特히 6.25 事變 以後 車輛이 激增하여 交通事故로 因한 骨折이 頻發하므로 現實의으로 滿足할 수 있는 骨折療法이 緊要하다.

大動物의 四肢骨에 發生한 骨折은 一般의으로 豫後 不良으로 判定하여 切迫屠殺 또는 廢畜化하였고 中小動物의 四肢骨에 發生한 骨折은 治癒하더라도 長期間 加療해야 하므로 經濟 또는 愛玩動物로서의 價値를 喪失하고 骨折端의 轉位, 屈曲, 廻轉, 癒合不全, 假關節形成, 筋萎縮, 關節癒着 等の 後遺症으로 因하여 滿足한 治癒를 期待하기 어렵다.

骨折療法은 Hippocrates의 徒手牽引整復 및 副子縲帶固定法을 비롯하여 數種 있으나 獨逸의 人醫外科學者인 Guentscher 1) (1940)가 報告한 骨髓腔內固定法이 現實의으로 合理的인 療法이라고 認定되어 常用하고 있다.

Guentscher가 報告하기 前에 Rush, L. V., 와 Rush H. L., 2) (1939)가 髓腔內에 Pin을 刺入해서 固定하였다고 報告하였으나 Guentscher는 獨逸의 戰傷骨折患者에 髓腔內固定法을 適用하여 本療法의 體系를 세웠으며, Guentscher의 特徵은 髓內釘을 骨折된 骨의 髓腔內에 緊滿한 것을 使用하여 內軸固定을 安全하게 하고 補助固定을 하지않은 點이다.

獸醫界에서는 Jenny, Kanter, Knoll, 3) (1946)가 小動物의 股骨 骨折에 本療法을 適用하였음을 報告한 것을 비롯하여 Griessmann 4) (1948)도 本療法을 適用하였음을 報告하였으며 Frick, Witter, Mosier 5) (1948) 等の 報告도 있었다. 其外에도 Marcenac 18) (1949), Jonas 6) (1949), Knowles 7) (1949), Jenny 8) (1950) 等도 本療法을 適用하여 優秀한 療法임을 報告하였다.

長倉 10) (1950), 宮澤 11) (1956) 木全 12) (1957) 等 諸氏도 著書에서 本療法이 合理的인 療法임을

力說하였다. William과 Geoge 15) (1958)는 犬의 橈骨骨折에 適用하였으며 William과 Wade 14) (1960)는 馬의 腕前骨 骨折에 本療法을 適用하여 優秀한 成績을 얻었음을 報告하였다.

筆者는 髓內釘으로 使用하는 金屬 또는 骨片이 生體組織에 有害作用을 加하지 않는 것을 使用하면 生體組織에 異常反應이 없으리라 生覺하고 市內에서 Stainless Steel과 犬의 死骨을 購入하기로 하였다.

金屬과 生體組織에 關하여 Bothe 19) (1942)가 猫에 數種의 金屬을 骨腔髓內에 刺入하여 實驗한 結果 各其 電位差로 因한 有害反應이 거의 없으므로 金屬白體의 毒性이 없는限 合成金屬은 生體組織에 無害함을 報告하였으며 方 9) (1957)는 市中에서 販賣하는 Stainless Steel과 美製人用髓內釘을 定量分析한 結果 大差 없었음을 確認하였고 生物學的實驗 結果도 差異가 없었음을 報告하였다. 木全, 島崎, 長倉, 幡谷 等 諸氏 16) (1961)는 著書에서 不銹鋼(22A)으로 製作한 髓內釘을 使用하면 理想的이라고 力說하였다.

Marchand 17)가 死骨片을 骨移植에 使用하면 骨質組織은 勿論 生體組織에 有害作用을 加하지않고 吸收消失한다는 것을 報告한 後, 死骨片을 骨移植에 常用한다.

筆者는 Kuentscher Method가 現實的으로 合理的인 療法이라 生覺하고 不銹鋼과 死骨이 生體組織에 惡影響을 加하지 않으리라 生覺하고 市內에서 購入하기 容易한 Stainless Steel과 犬의 死骨片을 使用해서 髓內釘을 製作하고 不銹鋼製髓內釘과 死骨片製髓內釘을 比較實驗하여 動物用 髓內釘이 高價이고 購入하기 어려운 難題를 解決함과 同時에 動物種類와 骨種類에 適應하여 適合한 髓內釘을 隨時로 製作해서 使用할수 있는 方法을 開拓코저 研究하였다.

髓內釘의 生物學的實驗

市內에서 購入한 不銹鋼(Stainless Steel)과 死骨片으로 製作한 髓內釘自體와 骨髓組織과 骨髓組織의 反應을 實驗하기 爲하여 家兎 4頭와 犬 2頭의 骨髓腔內에 刺入해서 人用髓內釘인 美製 Berivon과 比較實驗

하였다. (家兎는 上膊骨, 犬은 脛骨에 各各 刺入하였음)

實驗動物 No. 1, 3, 5를 術後 47日에 剖檢하여 不銹鋼製髓內釘을 刺入한 實驗動物 No. 1과 人用美製髓內釘인 Berivon을 刺入한 實驗動物 No. 3은 髓內釘自體는 勿論 骨髓 및 骨質組織에 病的 反應이 없고 骨性癒着도 良好하였으며 骨髓腔內에 骨縱軸에 一致한 溝가 形成되었으나 이것은 髓內釘이 骨髓를 機械的으로 壓排함으로써 形成된 것이라 生覺한다.

死骨片製髓內釘을 刺入했던 實驗動物 No. 5는 赤色骨髓가 充滿되어 있는 部位에서는 大部分이 吸收消失되어 髓內釘의 形態가 完全히 喪失되고 黃色骨髓가 많은 部位에서는 吸收가 緩慢하여 髓內釘의 形態를 識別할수 있었다.

術後 60日에 實驗動物 No. 2, 4, 6을 剖檢하였다. 不銹鋼製髓內釘을 刺入했던 實驗動物 No. 2와 人用美製髓內釘인 Berivon을 刺入했던 實驗動物 No. 4는 術後 47日의 剖檢所見과 同一하였고 死骨片製髓內釘을 刺入하였던 實驗動物 No. 6은 髓內釘이 完全히 吸收消失되었고 骨髓와 骨質에 加한 有害作用이 없었으며 骨性癒着도 良好하였다.

圖表 1 不銹鋼 및 死骨片製髓內釘과 表 1)

		人用髓內釘(Berivon)의 比較實驗					
No		1	2	3	4	5	6
實驗動物	家兎	〃	〃	〃	犬	〃	〃
髓內釘種類	不銹鋼	〃	人用	〃	死骨片	〃	〃
術後剖檢日數		47	60	47	60	47	60
酸化		—	—	—	—	—	—
融解		—	—	—	—	—	—
腐敗		—	—	—	—	—	—
吸收		—	—	—	—	良	良
糜爛		—	—	—	—	—	—
不正肉芽		—	—	—	—	—	—
空間形成		—	—	—	—	—	—
化膿		—	—	—	—	—	—
骨髓萎縮		—	—	—	—	—	—
骨髓壞死		—	—	—	—	—	—
髓腔內에 溝形成		+	+	+	+	—	—
骨萎縮		—	—	—	—	—	—
假關節形成		—	—	—	—	—	—
化骨狀態		良	良	良	良	良	良
筋萎縮		—	—	—	—	—	—
其他		—	—	—	—	—	—

以上과 如한 生物學的實驗에 依하여 不銹鋼製髓內釘 自體의 異常反應은 勿論 骨髓와 骨質組織에 有害

作用을 加하지 않음을 確認하였고 死骨片製髓內釘은 短時日에 吸收消失하고 骨髓와 骨質組織에 有害作用을 加하지 않는다는 것을 確認하였다.

髓內釘製作

1. 不銹鋼製髓內釘

두께 1mm의 Stainless Steel을 市內에서 購入하여 製作하였다. 髓內釘을 V字狀으로 製作하려고 하였으나 器具와 設備不足으로 不得已 扁平狀으로 製作하였다. 거리와 폭은 實驗動物 個體에 따라 相異하므로 다음과 같이 數種의 크기로 製作하였다.

即 가리는 13cm, 13.5cm, 13.7cm, 14cm의 4種類로 製作하고 폭은 3mm, 3.5mm, 4mm의 3種類로 製作하였다.

治癒後 髓內釘을 拔去할때 便利하게 하기爲하여 頭端部에 直徑 1.5mm程度의 구멍을 만들었다. (사진 1)



사진 1. 不銹鋼製髓內釘

髓內釘의 表面에 있는 些少한 凹凸 이라도 없애기爲하여 細金鋼砂紙와 布巾을 使用해서 充分히 練磨하였다.

2. 死骨片製髓內釘

市內 補身湯집에서 犬의 長管狀骨을 求得하여 完全히 乾燥시킨 後, 骨鋸, 骨鑷, 骨鑿 등을 使用해서 不銹鋼製髓內釘의 크기와 同一하게 圓柱狀으로 多數 製作하였다. 髓內釘의 表面에 있는 些少한 凹凸이라도




사진 2 死骨片製髓內釘

없이기 위하여 細金鋼砂紙와 布巾으로 充分히 鍊磨하였다. (사진 2)

死骨片製髓內釘을 製作한 骨片을 市內 補身湯집에서 求得하였으므로 完全한 死骨임과 同時에 鹽分을 비롯한 各種 刺戟性異物이 骨質內에 浸透하였으리라 生覺하고 蒸溜水에 浸漬하여 約 40分間 煮沸하고 다시 蒸溜水를 代身해서 約 30分間 煮沸하여 骨質內에 浸透한 各種異性分을 除去한 다음 乾燥시켰다.

實驗動物

在來種 犬 12頭를 實驗動物로 使用하였다. 實驗前 3日間 健康狀態를 檢診하여 骨癒合을 障礙할 程度의 疾患이 없는 것을 使用하였다.

非妊娠時에는 骨癒合을 障礙하지 않으므로 性別은 無關하였으나 年令은 骨癒合과 密接한 關係가 있으므로 死骨片製髓內釘과 不銹鋼製髓內釘을 使用할 實驗動物은 齒牙檢査에 依하여 年令을 鑑別해서 年令이 比等한 것을 選別하여 編成하였다. (圖表 2)

人工骨折

Chloral hydrate에 重曹를 混合한 것을 使用하여 全身麻酔한後 實驗臺에 눕혀 놓고 目的肢의 脛部를 實驗臺 先端에 내놓은 다음 目的部의 上面에 두께 6cm의 木片을 接着시키고 鎚로 木片을 強打해서 骨折시켰다.

實驗動物 No. 2, 8은 多發性骨折이 있으나 其外의 實驗動物은 單發性骨折이었으며 全 實驗動物이 皮下骨折이었다.

手 術

1. 器 具

外科刀 1個, 2句爪鉤 2個, 骨穿孔器(5mm) 1個, 鎚 1個, Bench 1個, 把骨鉗子 1個, 骨起子 1個, 骨刮子 1個, 金屬線締結子 1個, 金屬線剪鉗 1個, 止血鉗子 5個, 不銹鋼線 4號 10cm, 其他 各種 消耗品 適當量.

2. 消 毒

i. 器具 및 髓內釘.

器具와 不銹鋼製髓內釘은 煮沸消毒하였으나 死骨片製髓內釘은 煮沸하면 骨質이 柔軟해지므로 骨質의 柔軟을 輕減케 하기 위하여 蒸氣消毒하였다.

ii. 術野消毒

膝關節과 膝關節周圍를 約 50cm² 剃毛하고 多發性骨折은 骨折部位도 剪毛하였다. 剪毛한 後 目的肢의 全體를 비누와 刷毛로 洗滌 乾燥시킨 後 75% alcohol

을 적신 刷毛와 Garze로 約 15分間 磨擦하고 0.01% 昇汞水를 使用해서 刷毛로 磨擦하여 洗滌하고 滅菌 Garze를 成用하여 拂拭하였다.

3. 麻 醉

Chloral hydrate를 0.2/gk을 生理的食鹽水를 使用하여 10%로 溶解한 다음 本液 100cc에 7% 重曹水 0.8cc를 加해서 徐徐히 靜脈注射하였다.

全身麻酔後에 骨折部位의 前, 側, 後의 三面을 X-rays에 照射하여 骨折狀態를 細密히 調査하고 對側 健康肢의 脛骨을 照射하여 骨髓腔의 거리와 폭을 側定하여 刺入하기 適한 髓內釘을 選定하였다.

4. 術 式

i. 切皮

膝關節을 充分히 屈曲시키어 脛骨頭部를 前方에 向하도록 保定한 後, 脛骨頭의 前面을 縱으로 2~3cm 切皮하고 皮下織을 鈍性分離하여 前脛骨筋上端腱質部를 露出시킨 다음, 前脛骨筋上端腱質部를 縱으로 約 2cm 鈍性分離하여 脛骨頭를 露出시켰다.

ii. 骨穿孔

脛骨頭를 露出した 다음 關節囊의 損傷을 防止하기 위하여 關節囊을 後方으로 밀어붙인 다음 關節面을 觸診해서 髌間小窩에 骨穿孔器를 接着시키어 內股側에 向하는 듯한 氣分으로 脛骨頭部의 緻密質을 穿孔하였다.

骨類孔器가 髓腔內에 達하면 赤色骨髓의 破壞로 인한 出血이 急増하므로 出血이 急増할 때까지 穿孔하였다.

iii. 髓內釘刺入

骨髓腔이 若干 彎曲하고 髓腔內의 上部와 下部에 赤色骨髓가 充滿하였으므로 若干의 抵抗이 있었으나 輕한 鎚打로 刺入이 容易하였다. 不銹鋼製髓內釘은 髓內釘이 遠位骨折片 下端部의 赤色骨髓가 充滿된 部位에 達하면 抵抗이 強해지고 髓內釘의 約 5~6mm 程度는 骨髓腔內에 埋沒되지 않고 남는다. 이때에 無理한 鎚打를 加하면 髓內釘이 遠位骨折片을 壓排하여 兩骨折面이 多開한다. 故로 輕한 鎚打를 加해서 約 2mm 刺入하여 骨折部가 骨性癒着한後 髓內釘을 拔去할 때 便利하게 하기 위하여 髓內釘頭端部의 3~4 mm를 髌間小窩에 露出시켰다. 死骨片製髓內釘은 骨性癒着 後 拔釘할 必要가 없으므로 髌間小窩에 露出시키지 않고 完全히 埋沒하였다. 實驗動物 No. 1, 2, 3, 4, 5, 6은 死骨片製髓內釘을 各各 1個式 刺入하였고 實驗動物 No. 7, 8, 9, 10, 11, 12는 不銹鋼製髓內釘을

2~3個式 刺入하였으며 髓內釘의 長은 13~14cm 폭 皮膚切開創과 前脛骨筋上端腱質部는 層狀縫合하였
은 3~3.5mm인것을 刺入하였다. (圖表 2) 다.

圖表 2 實驗動物 및 髓內釘

No	體 重	年 令	健康狀態	髓 內 釘 種 類	髓 內 釘 의 크 기		刺入한髓內釘의數	其他
					기 리	폭		
1	11.5kg	18個月	良	死骨片製髓內釘	13.5cm	3.5mm	1	
2	12.5"	12"	"	"	14 "	3.5 "	1	
3	10.5"	10"	"	"	13 "	3 "	1	
4	12.6"	15"	"	"	14 "	3.5 "	1	
5	11.7"	9"	"	"	13.7"	3 "	1	
6	13 "	13"	"	"	14 "	3.5 "	1	
7	13.2"	11"	"	不銹鋼製髓內釘	14 "	3.5 "	3	
8	11.7"	8"	"	"	13.7"	3.5 "	3	
9	11.2"	10"	"	"	13.5"	3.5 "	2	
10	10.4"	9"	"	"	13 "	3 "	2	
11	14 "	15"	"	"	14 "	3.5 "	3	
12	13.2"	13"	"	"	14 "	3.5 "	3	

5. 整 復

骨折發生後 2~5時間에 整復하였다. 麻酔劑注入後의 X-rays 檢査所見에 依據하여 整復하였다.

i 單發性骨折

Kuentscher Method는 骨折斷血部를 露出시키어 觀血의으로 整復하고 髓內釘을 刺入해서 固定하는 方法이다.

Kuentscher Method는 Sulfa劑와 抗生物質이 發達하였으므로 創傷感染病을 비롯한 各種 繼發症의 憂慮가 적다고 하나, 筆者는 骨折部位를 露出시키어 皮下骨折을 多開骨折로 만들 必要가없고 多開骨折로 만들므로서 發生하기 容易한 骨質炎, 骨髓炎, 骨膜炎, 腐骨 等の 骨疾患과 各種 創傷感染病이 繼發하기 容易한 條件을 最大限 封鎖함과 同時에 上記의 諸疾患으로 因한 骨癒合의 遲延과 各種 後遺症을 防止하고 骨折部의 切開로 因한 苦痛을 加하지 않기 爲하여 Kuentscher Method를 改良해서 非觀血의으로 整復하였다.

即 髓內釘尖端이 近位骨折端에 到達하도록 刺入한 다음 X-rays 檢査所見에 依據해서 非觀血의으로 整復한 後 遠位骨折片에 刺入하여 固定하였다. 換言하면 髓內釘을 X-rays 檢査時에 髌間小窩에서 近位骨折端까지 計測한 길이 보다 約 3mm 不足한 程度의 길이를 刺入한 後 遠位骨折片을 骨의 縱軸과 同一한 方向으로 強하게 牽引함과 同時에 近位骨折片을 對側으로

牽引하여 近位, 遠位, 兩斷端을 肢軸一致緩도록 一直線上에 位置하도록 調整한 다음 牽引力을 徐徐히 弛緩하여 正確하게 接着시킨 다음에 近位骨折端의 直上部까지 到達하였든 髓內釘을 1회의 鎚打로 遠位骨折片內에 進入하도록 強打해서 刺入한 後 肢軸과 肢峽을 對側 健康肢와 比較 檢査하였으며 X-rays 檢査에 依하여 整復狀態가 良好함을 確認하였다.

單發性骨折의 手術에 要한 時間은 9~20分間이었다. (圖表 3) .

ii. 多發性骨折

Kuentscher Method에 準하여 觀血의으로 整復하였다. (圖表 3)

髓內釘을 近位骨折端까지 刺入한 後 骨折部位의 軟部組織을 切開하여 骨折斷端을 露出시킨 다음 遠位骨折片과 近位骨折片을 持續의으로 牽引하고 손가락으로 探診하여 骨折狀態를 再確認한 後 破損된 骨片에 骨折端의 凹 凸과 同一한 狀態로 接着시키어 不銹鋼線 4號를 使用해서 結紮한後 牽引을 徐徐히 弛緩하여 結紮한 骨折의 凹 凸과 骨折端의 凹凸을 相互 接着시킨 다음 肢長을 對側 健康肢와 比較하고 X-rays 檢査에 依하여 復整狀態를 確認하였다. 骨折部位의 切開創은 層狀縫合하였으며, 手術에 要한 時間은 35~39分이었다.

術後處置

患肢에 各種 副木繃帶 또는 石膏繃帶 등을 使用한 補助固定은 原則的으로 하지 않았다.

手術創은 手術創療法에 準하여 處置하였다. 抗生物

質은 4日間 投與하였으며 直徑 1.5m 範圍內에서의 自由運動 할수 있도록 繫留하였다.

圖表 3 整復 및 術後處置

No	骨折狀態	骨折後整復까지의 時間	整 復 方 法	整復狀態	手術에 要한 時間	拔糸	拔釘	其他
1	單發性	2時間一分	筆者가 改良한 方法	良	10分	8日	—	—
2	多發性	2 // 40"	Kuentscher Method	可	39"	"	—	—
3	單發性	3 // 10"	筆者가 改良한 方法	良	20"	"	—	—
4	"	4 // —"	"	"	9"	"	—	—
5	"	4 // 30"	"	"	15"	"	—	—
6	"	5 // —"	"	"	13"	"	—	—
7	"	2 // —"	"	"	17"	"	40日	—
8	多發性	2 // 30"	Kuentscher Method	可	35"	"	—	—
9	單發性	3 // 30"	筆者가 改良한 方法	良	10"	"	40日	—
10	"	4 // 10"	"	"	19"	"	"	—
11	"	5 // —"	"	"	17"	"	"	—
12	"	4 // 40"	"	"	15"	"	—	—

拔糸는 術後 8日에 하였고 不銹鋼髓內釘을 刺入한 實驗動物 No. 7, 9, 10, 11은 術後 40日에 拔釘하였다. (圖表 3)

實驗動物 No. 12는 術後 37日에 剖檢하였으며 實驗動物 No. 8은 術後 60日에 剖檢하기 爲하여 拔釘하지 않았다. 死骨片製髓內釘은 髓腔內에서 吸收消失하므로 拔釘하지 않았다.

觀 察

外觀症狀 髓內釘 및 生體組織의 反應, X-rays 影像 등을 重點的으로 觀察하였다.

1. 外觀症狀

實驗動物의 姿勢와 輕한 運動을 命하여 外觀的인 症狀를 觀察하였다.

患肢의 着地는 單發性骨折인 實驗動物 No. 1, 3, 4, 5, 6, 7, 9, 10, 11, 12, (以下 單發性骨折이라 함)은 術後 3~5日부터 始作하였으나 多發性骨折인 實驗動物 No. 2, 8, (以下 多發性骨折이라 함)은 10~11日後부터 始作하였고 體負重은 單發性骨折은 術後 5~7日부터 始作하였고 多發性骨折은 單發性骨折보다 約 12日後인 18日부터 始作하였다.

患肢의 運動은 單發性骨折은 術後 7~11日, 多發性骨折은 術後 22~24日부터 各各 始作하였고 體重의 完全負重은 單發性骨折은 術後 9~15日부터 始作하였

으나 多發性骨折은 26~27日부터 始作하였다.

跛行은 單發性骨折은 術後 18~25日에 消失하였으며 多發性骨折은 單發性骨折보다 約 27日 後인 術後 47~49日에 消失하였으나 意識的으로 患肢를 保護하려는 感이 있었다.

圖表 4 術後外觀症狀

No	患肢着地	負重始作	運動始作	完全負重	跛行消失	完全運動	其他	
死骨片製髓內釘	1, 2, 3, 4, 5, 6	4, 10, 3, 5, 3	6, 18, 6, 7, 6	8, 22, 10, 7, 7	13, 26, 14, 9, 9	21, 47, 22, 20, 19	22, 49, 23, 22, 21	—, —, —, —, —
不銹鋼製骨內釘	7, 8, 9, 10, 11, 12	3, 11, 4, 4, 3, 3	7, 18, 7, 7, 6, 5	9, 24, 10, 8, 10, 7	12, 27, 14, 13, 14, 10	22, 49, 22, 22, 22, 18	24, 51, 23, 23, 23, 20	—, —, —, —, —, —

患肢의 正常的인 運動은 單發性骨折은 術後 20~26日부터 하였고 多發性骨折은 術後 49~51日부터 하였다.

死骨片製髓內釘을 刺入한 實驗動物 No. 1, 2, 3, 4,

5, 6과 不銹鋼製髓內釘을 刺入한 實驗動物 No. 7, 8, 9, 10, 11, 12를 比較考察하면 死骨片製髓內釘을 刺入한 實驗動物 6頭가 患肢의 完全運動까지 所要한 總日數는 163日이고 平均 約 27日間이나 多發性骨折을 除外하면 單發性骨折인 5頭가 所要한 總日數는 114日이고 平均 約 23日間이었으며 不銹鋼製髓內釘을 使用한 實驗動物 6頭가 完全運動까지 所要한 總日數는 164日이고 平均 約 27日間이나 多發性骨折인 實驗動物 No. 8을 除外하면 單發性骨折인 5頭가 所要한 總日數는 113日이고 平均 約 23日間이었음을 考察 할때 死骨片製髓內釘을 刺入한 實驗動物과 不銹鋼製髓內釘을 刺入한 實驗動物의 外觀症狀가 差異가 없음을 알 수 있다. (圖表 4)

2. 髓內釘 및 生體組織反應

死骨片製髓內釘과 不銹鋼製髓內釘의 固定狀態와 髓腔內에서 髓內釘 自體의 變化 및 髓內釘으로 因한 骨髓 및 骨質組織의 反應을 觀察하였다.

i. 死骨片製髓內釘

死骨片製髓內釘은 不銹鋼製髓內釘에 比하여 強韌性이 弱하므로 內軸固定이 不完全할 憂慮가 있었으나 手術前에 X-rays 檢査에 依하여 骨髓腔의 길이와 폭에 適合한 髓內釘을 刺入하여 髓腔內에 緊滿하도록 하였으므로 固定狀態는 良好하였다.

術後 37日에 實驗動物 No. 6을 剖檢하여 骨折部의 骨性癒着狀態와 髓內釘의 吸收狀態가 良好함을 確認하였다. 赤色骨髓가 充滿되어 있는 脛骨의 近, 遠, 兩端部에서는 吸收되어 刺入한 骨內釘의 約 $\frac{1}{2}$ 程度 殘存하고 脛骨中部 即 黃色骨髓가 있는 部位는 髓內釘과 骨髓가 緻密하게 密着되었고 髓內釘의 約 $\frac{1}{2}$ 이 殘存하였다.

術後 60日에 實驗動物 No. 5를 剖檢하여 死骨片製髓內釘이 完全히 吸收 消失되었음을 確認하였다. 即 髓內釘은 完全히 吸收消失되어 髓腔內에는 赤色骨髓와 黃色骨髓가 充滿하여 死骨片製髓內釘이 存在하였

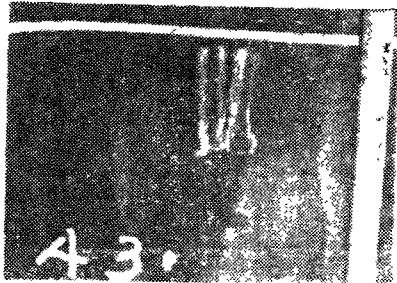


사진 3 術後60일의 剖檢

던 痕跡마저 없었다. (사진 3 圖表 1 參照)

ii. 不銹鋼製髓內釘

不銹鋼製髓內釘은 強韌性이 強하고 髓腔內에 緊滿한 것을 刺入하였으므로 固定狀態가 良好하였다.

術後 37日에 實驗動物 No. 12를 剖檢하여 骨性癒着이 良好하고 不銹鋼製髓內釘 自體에 異常 反應이 全然 없음을 確認하였다. 即 髓內釘의 生物學的實驗時의 實驗動物 No. 1, 2와 如히 不銹鋼製髓內釘 自體는 勿論 生體組織에 異常反應이 없었음을 確認하였다.

實驗動物 No. 8을 術後 60日에 剖檢하였다. 髓內釘은 勿論 生體組織에 何等의 異常이 없음을 再確認하였다. (圖表 1 參照)




사진 4. 術後 40日에 拔釘한 不銹鋼製髓內釘術後 40日에 拔釘한 不銹鋼製髓內釘 亦是 異常反應없이 元狀 그대로 있었다.

iii. 骨髓 및 骨質

死骨片製髓內釘과 不銹鋼製髓內釘이 骨髓 및 骨質과 骨性癒着에 加하는 有害作用으로 因한 病變은 없었다.

不銹鋼製髓內釘을 刺入하였던 實驗動物 No. 7, 8, 9, 10, 11, 12는 剖檢 및 X-rays 影像에 依하여 髓內釘이 存在하였던 部位에 線狀의 溝가 形成되었음을 發見할 수 있었으나 이것은 髓內釘의 生物學的實驗에서 言及한바와 같이 髓內釘이 髓腔內에서 異物로 存在하고 骨髓를 機械的으로 壓排함으로 因하여 形成된 것이므로 病的인 變化라고 認定할 수 없으리라 生覺한다.

3. X-rays 影像

骨折狀態, 整復 및 固定狀態, 骨性癒着, 髓內釘 및 生體組織反應 등으로 區分해서 觀察하였다.

i. 骨折狀態

全 實驗動物이 皮下骨折이었으며 輕한 溢血이 있었다. 實驗動物 No. 1, 3, 4, 5, 6, 7, 9, 10, 11, 12는 單發性骨折이고 (사진 5 실험동물 No. 4), 實驗動物 No. 2, 8은 多發性骨折이다. (사진, 6, 實驗動物 No. 8)

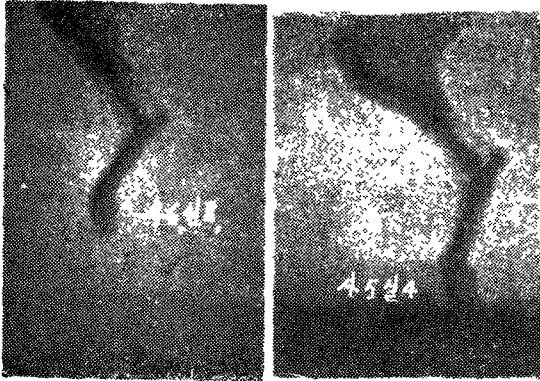


사진 6. 실험동물 No. 8
多發性骨折

사진 5. 實驗動物 No. 4
單發性骨折

ii. 整復 및 固定狀態

整復은 單發性骨折은 極히 良好하고 多發性骨折은 滿足할 程度는 아니나 一般的으로 良好하였다.

固定狀態는 髓內釘을 X-rays 檢査에 依하여 嚴格히 選定해서 刺入하였으므로 髓腔內에 緊滿하였고 骨折斷端部의 接着面이 動搖하지 않았음은 勿論 髓內釘의 破折, 屈曲 等의 變化가 없어 單發性骨折과 多發性骨折이 모두 良好하였으며 死骨片製髓內釘을 刺入한 實驗動物(사진 7. 실험동물 No. 1)과 不銹鋼製髓內釘을 刺入한 實驗動物(사진 8, 실험동물 No. 5)의 固定狀態의 差異도 없었다.

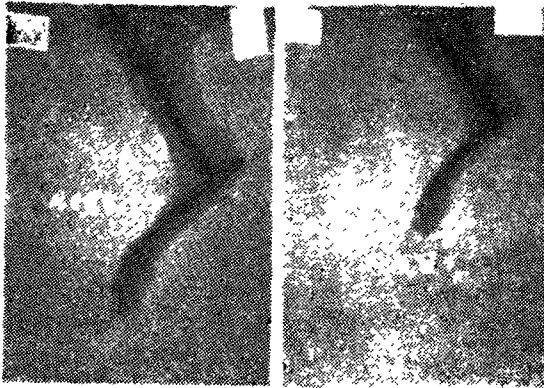


사진 8. 실험동물 No 5
不銹鋼製髓內釘을 刺入해서 固定하였음.

사진 7. 실험동물 No. 1
死骨片製髓內釘을 刺入해서 固定하였음.

iii. 骨性癒着

死骨片製髓內釘을 刺入한 實驗動物(사진 9. 실험동물, No. 1)과 不銹鋼製髓內釘을 刺入한 實驗動物(사진 10. 실험동물, No. 7)의 骨性癒着이 完成할 때까지의 時日이 差異가 없었으며 單發性骨折은 術後 20

~25日頃에 骨性癒着하였고 多發性骨折은 術後 45~48日頃에 各各 骨性癒着하였다.

術後 12日頃부터 骨折部位의 周圍에 假骨形成이 있었으나 此 假骨은 人工骨折時에 加한 機械的인 刺戟

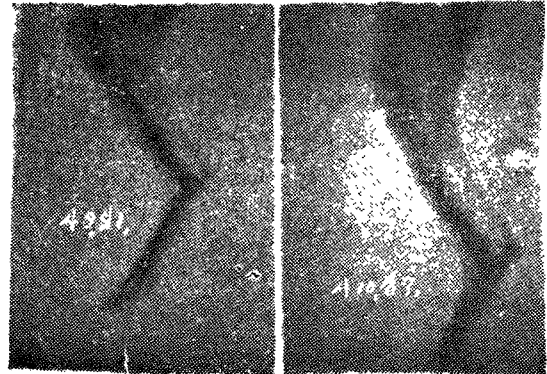


사진 9. 실험동물 No. 1
死骨片製髓內釘을 刺入한 實驗動物의 骨性癒着狀態(術後, 22日)

사진 10. 실험동물 No. 7
不銹鋼製髓內釘을 刺入한 實驗動物의 骨性癒着狀態(術後, 22日)

으로 因한 骨膜炎에서 繼發한 假骨이므로 髓內釘의 種類 또는 骨折療法과는 無關한 것이라고 生覺한다.

iv. 髓內釘과 生體組織反應.

術後 40日의 X-rays 影像에 依하여 死骨片製髓內釘이 吸收되어 一部分이 殘存함을 알수있었다. 即 赤色骨髓가 充滿되어 있는 兩端部에서는 吸收되어 一部分이 殘存하므로 髓內釘의 影像이 稀微하고 骨折部位는 黃色骨髓가 있는 部位 임과 同時에 骨折로 因하여 局部의 機能이 減退된 部位이므로 吸收가 緩慢하여 比較的 많이 殘存하여 髓內釘의 影像을 識別하기 容易하였다. (사진 11, 실험동물 No. 3)

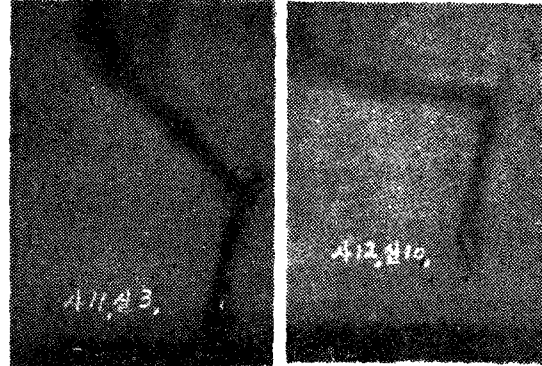


사진 11. 실험동물 No. 3
死骨片製髓內釘이 吸收되어 影像이 稀微함(術後 40日)

사진 12. 실험동물 No. 10
不銹鋼製髓內釘을 抜釘한 後의 影像(術後 40日)

不銹鋼製髓內釘을 刺入한 單發性骨折인 實驗動物 No. 7, 9, 10, 11을 術後 40日에 髓內釘을 拔釘한 後의 影像에서 縱으로 形成된 溝를 識別할 수 있었으나 病的인 影像은 없었으며 此 溝는 髓內釘이 骨髓를 機械的으로 壓排함으로 因하여 形成된 것이다. (사진 12, 실험동물 No. 10) 術後 60日의 影像은 死骨片製髓內釘이 完全히 吸收消失되어 髓內釘의 影像을 찾을 수


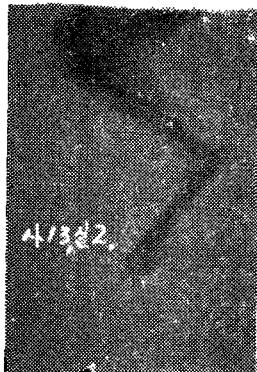


사진 13. 실험동물 No. 2 死骨片製髓內釘이 吸收消失되었음 (術後 60日)

사진 14. 실험동물 No. 7 髓腔內에 形成되었던 溝가 消失되었음 (術後 60日)

없었으며 (사진 13, 실험동물 No. 2), 不銹鋼製髓內釘의 壓排로 因하여 形成된 髓腔內의 溝에 骨髓가 充滿되어 溝가 있었던 痕跡마저 消失되었음을 알 수 있었다. (사진 14, 실험동물, No. 7)

4. 其他

消毒 및 患肢保護의 不徹底 또는 斷端部에 軟部組織介入 또는 二次感染 등으로 因한 骨髓腔內의 化膿性疾患, 壞疽, 腐骨 등의 病的인 症狀를 비롯하여 屈曲, 廻轉, 轉位, 假關節形成, 癒合不全, 關節癒着 등의 不快한 後遺症이 없었다.

結 論

1. Guentscher Method는 創傷感染病을 비롯하여 各種 繼發症의 憂慮가 있으나 筆者가 改良한 方法은 整復이 正確하고 創傷感染病을 비롯한 各種 繼發症을 最大限 防止할 수 있다.

2. 動物用 髓內釘은 購入하기 어렵고 高價이나 不銹鋼 또는 死骨片을 使用하면 動物種類와 骨種類에 適應하여 隨時로 製作할 수 있음과 同時에 廉價로 短時日에 治癒할 수 있으므로 現實的이고 가장 合理的인 療法이다.

3. 不銹鋼은 合金含量을 定量分析 또는 生物學的의 實驗에 依하여 生體組織에 미치는 影響을 確認한 後에 使用하여야 하나 死骨片은 同種의 家畜인 境遇에는 定性分析 또는 生物學的의 實驗을 하지 않아도 使用할 수 있다.

4. 死骨片製髓內釘은 中小動物의 骨折治療에 使用하면 固定이 安全함과 同時에 吸收消失하므로 髓內釘을 除去하기 爲한 二次手術이 不要하므로 不銹鋼製髓內釘에 比하여 優秀함을 確認하였다. 따라서 이에 對備하기 爲한 骨銀行의 必要性이 切實함을 主張한다.

5. 本療法은 1回의 固定術으로써 完全히 固定할 수 있으므로 他 固定法과 如히 數回의 複雜한 改裝 또는 監視가 不要하고 血液循環障礙로 因한 繼發症이 없다.

6. 本療法은 固定이 正確하므로 屈曲, 轉位, 廻轉, 癒合不全, 筋萎縮, 關節癒着, 假關節形成 등의 後遺症이 없다.

7. 本療法은 手術操作이 簡單하고 治癒期間이 빠르며 固定이 正確하고 安全하므로 骨折로 因한 廢畜化 또는 切迫屠殺을 最大限 防止할 수 있다.

參 考 文 獻

1. Kuentscher, G. : Behandlung Von Knochen Bruechen Bei Tieren Burch Marknagelung, Archiv, f, Wissensch, Parkt, Tierheil, 75, 267~273, (1940).
2. Rush, L, V, and Rush, H, L, J. : Bone and joint sury, 21, (1939).
3. Jenny, J, Kanter, U, and Knoll, H. : Die Behandlung Von Femurfrakturen, Des Hundes dukrch Marknagelung, Schweiz, Archiv, f, Tierheil- 88, (1946).
4. Griessmann, H. : Marknagelung eines Oberschenkelbruches beim Hund, Deutsche Tierarz, Wchnschr, 55, 275~276, (1948).
5. Frich, E, J., Witter, R, E, and Mosier, J, E. : Treatment of Fractures by Intramedullary Pinning, Nor, Amer, Vet, 29, 95~97, (1948).
6. Jonas, S. : A new Method of Intramedullary Pin Fixation, J, A, V, M, A, 115, 9~12, (1949).
7. Knowles, J, O. : Fracture Repair by Bone Pinning Vet, Rec, 61, 648~653, (1949).
8. Jenny, J. : Kuentscher Medullory Nailing in Femur Fractures of the Dog, J, A, V, M, A, 117, (38P에 계속)

結은 搾乳後에 觸診하더라는 더한층 確實하게 된다.

慢性으로 오래동안 經過하였을때는 間質의 增殖이 적으면 乳腺의 萎縮에 따라서 全體의으로 乳房은 萎縮 하나 이와反對로 間質의 增殖이 甚하면 乳房은 肥大 하고 乳腺은 壓迫當하여서 泌乳機能은 停止하게 된다

炎症이 乳管·乳槽에 波及하더라는 粘膜炎의 肥厚結合 織의 增生에 依하여 狹窄을 남긴다.

治 療

乳房炎의 治療에는 疾病에對한 性狀과 菌型을 確實 히하여야하며 이에따라서 藥物療法을 하여야 하나 組織의 變性이 甚한것은 如何한 治療를 하여도 効力이 없기 때문에 恒常早期發見을 하여야하며 이에對한 適當한 處置를 必要로한다.

急性乳房炎에 對해서는 硼酸水로서 冷濕布를 하며 때때로 搾乳를하고 乳汁과 炎症產物의 乳房內 을대를 防止할 必要가 있다. 이것은 搾乳時의 疼痛과 乳管의 狹窄으로 乳量의 極히 少量인 關係로搾乳를 太만하게 할때가 많으나 乳汁의 分解產物과 病的產物의 을대는 病性을 한층惡化시키는 結果로되기 때문이다.

慢性症狀에서는 坎과一丁 坎과軟膏 沃度軟膏等을 발려주거나 또는 溫療法 맞싸아지틀하여 血行을 좋게 하여 治癒의 機轉을 促進시킨다.

藥物治療로서는 從來에는 硼酸水를 乳房內에 注入

하였으나 近來에는 여러가지 抗生劑. 殺菌劑를 應用하여 良好한 成績을 올리고있다. 特히 페니시린은 乳房炎에서 많은 効力을 보고있으나 各種의 菌別에 따라서 使用하여야하며 近來에는 스트렙트마이신과 併用하여 使用하는 것이 더욱 넓히 알려지고 있다.

여러學者에 따라서 그實驗結果가 報告되고 있으며 特히 連鎖球菌性과 포도球菌性에는 오레오마이신軟膏를 注入함으로써 効力이 많았다고하며 一般으로 治療는 泌乳旺盛한 時期보다 泌乳休止期에 있어서 더욱 効果가 있다고한다. 또 약품注入後의 搾乳는 飲料로서 使用하려면 治癒를 認定한後 72時間以上을 經過하여야 한다.

豫 防

豫防對策으로서 가장 重要한것은 細菌의 感染의 機會를 적게하기 爲하여 搾乳時에 消毒을 철저히하여야 하며 牛體를 清潔히하여야 한다 또는合理的인 飼養管理에 恒常健康을 維持하며 病原菌에對한 抵抗力을 갖도록하며 搾乳技術도 本病의 發生에 關係되기 때문에 特히 注意를하여야 한다. 乳房炎은 大部分이 慢性으로 移行되기 때문에 重하게 보지않는 경우가 많으므로 定期的으로 全乳牛에 檢診을하여 早期發見을 하여야 한다.

(27P에서 계속)

381~387, (1950).

9. 方昌德, : 自家製髓內釘 使用에 依한 骨骨治療, The Korean Medical Journal, 2, 1115~1124, (1957).

10. 長倉義夫, : 小動物臨床의 進歩と 實際, 109, (1950).

11. 宮澤正德, : 骨折療法, 畜産의友, 3, 6, 20, (1956).

12. 木全春生, : 動物外科學, 125~127, (1957).

13. Arthur, Yale Karvit, : Hemilaminectomy in a Dog with Bone Graft and Metal Internal Fixation, J. A. V. M. A, 132, 16~18, (1958).

14. William F. Riley, and Wade O. Brinker,

Intramedullary Fixation in Fractures of the Equine Metacarpal Bone J, A, V, M, A, 187, 597~600, (1960).

15. William J. Kelber, and George J. Charlebois, : Radically Different Method for Repairing Distal Radial-Ulnar Fracture in the Dog, J. A. V. M. A, 132, 159~160, (1958).

16. 板葉重雄, (木全春生, 外) : 獸醫外科手術學, 9版, 145, 254~256, (1960).

17. 大野章三, : 病理學提要, 159, (1955).

18. Marcenac, N, : Treatment Modern des fractures, Rec, Med, Vet, 125, 555~589, (1949).

19. Bothe, R, T, Daven Port, H, A, : Surg Gynec and Obstet, 74, (1942).