

# 犬의 乳房에 發生한 軟骨及 骨組織을 가진 腺癌의 一例

尹 快 炳 林 昌 亨

## 綜 言

乳房은 比較的 腫瘍의 好發部位로 알려져 있으며 乳房에 發生한 腺癌에 軟骨 또는 骨組織을 包含하고 있는 例는 犬에 있어서 比較的 적고 이것에 類似한 混合腫瘍은 가끔 發表 되어있으며 大端히 興味있는 點이 많다. 獸醫病理學의 權威書인 Joest의 家畜病理解剖學에 依하면 犬의 乳房腫瘍은 約二十種으로 分類하고있다 그러나 이것을 比較研究한 例는 드물다. 이것에 關한 研究史를 보면 ① Velpean의 軟骨及 骨性乳房炎의 一例(1854) ② Billrot and Corighton의 犬의 軟骨 粘液及 癌腫性混合腫瘍의 一例報告가 있었다 (1880) ③ Miiller는 人間의 化骨性軟骨腫의 一例를 (1838) ④ Leloir는 犬의 乳房骨腫으로서 海綿狀組織構造를 가진 鳩卵大의 腫瘍을 報告하고 (1878) ⑤ Cruceilrier는 癌腫과 合併되지 않은 人體乳房軟骨腫의 一例를 (1856) 發表하고 ⑥ Wagner는 癌과 合併한 軟骨腫의 一例를 報告하고 ⑦ Stilling는 骨樣組織을 間質로한 軟骨肉腫을 (1881) 發表하였다. 이 以外로 Letoir (1878) Doutrelepont (189) Piitz (1877) Ehriich und Sticker (1902) A, Jaeger (1910) 山本 (1927), 向山 (1930), 市川 (1925) 山極 等 諸氏의 發表가 있었다.

著者들이 받은 材料는 軟骨及 骨組織을 含有하는 癌의 一例로서 現在까지 報告되어있는것은 著者들이 調査한 範圍內에서는 不過 10例 程度의 報告가 있을 뿐이다. 特히 우리나라에 있어서는 最初인 것이겠다.

本例는 乳房癌에 軟骨及 骨發生을 본것으로서 軟骨及 軟骨組織의 發生에 있어서 單純히 一種以上の 腫瘍인지 또는 化生해서 發生한 것인지에 關해서 腫瘍學上 興味있는 問題인것임으로 여기에 解剖學的, 組織學的인 觀察을 해서 發生機轉에 對한 私見을 論하여 先輩諸賢의 批判을 얻고자하는바이다.

## 材 料

本犬은 세 파—트種 滿14歲 雌犬으로 서울市內 某氏의 所有이며 倭政時에 軍用犬이었다 그後 本犬은 正常的인 分娩을 해왔으나 六, 二五, 事變後는 分娩도 하지않고 右側 第四乳房에 胡桃大의 化膿性腫瘍이 생겼기 때문에 治療를 받고 있었으나 完治되지 않고

年年 增大 해서 乳兒頭大로 되고 다음에는 左側 第四乳房에 胡桃大의 腫瘍이 생겨 또 左側第三乳房에 前者보다 若干 小形인 胡桃大의 腫瘍이 생겨 左側 第二乳房에는 1×1Cm大의 結節狀腫瘍이 發生했다.

이것은 四年間 餘를 治療해 오던것이며 完治가 되지않기 때문에 本大學附屬病院에 入院하여 治病을 繼續하여 왔으나 漸次 衰弱하여 나중에는 惡液質狀態로서 治療될 可能性이 없으므로 畜主의 要請으로 殺處分하여 病理學教室로 보내온것이다. 이 材料는 法에 따라 10% Formaline 固定 脫灰시켜 H. E 染色을 한 後 鏡檢했다.

## 解剖學的의 所見

### No. 1 (右側) 第四乳房

腸壁에 無莖의으로 붙어 있던 이 腫瘍의 크기는 10.5×9+8.5cm 로서 乳兒頭大였다. 皮膚에 쌓인 表面은 不規則, 數個處에 壞死部가 있으며 黑赤色 鬱血斑點이 있었다. 硬度는 堅固하고 下方 乳頭部附近은 어느 程度 彈力性을 띄고 있었다. 疝을 使用함으로 서 비로소 分割하여 剖面을 觀察 할수 있었다.

性狀은 灰白及 黃色의 大理石紋樣을 나타내고 있었으며 乾燥米粒大의 無色 透明한 小結節이 散在하여 數個의 分葉狀으로 보였다. 全體의으로 骨組織의 印象을 주었다. 皮膚와 接觸한 邊緣은 彈力性을 가진 結合組織으로 되어 數個處의 壞死部를 볼수 있었다.

### No. 2 (左側) 第四乳房

크기 4.5×3×2Cm大의 이 腫瘍은 皮膚에 잘 싸혀져 있고 彈力性이 強했다. 剖面은 黃白色 無色及 膠樣物質의 斑點이 散在하고 있었다.

### No. 3 (左側) 第三乳房

크기 1×1×1Cm 程度의 二個로 各各 分離된 結節은 剖面에서는 不規則的인 同時에 黃褐色을 나타내고있다.

乳房以外的 各臟器에는 아무런 病的 變化가 없었다.

## 組織學的의 所見

\* 서울大學校獸醫科大學病理學教室

## 送 年 辭

會 長 趙 怡 淵

複雜多端한 4293년도 저물어 가고 幸福과 希望의 새해를 맞이함에 있어 會員여러분의 健鬪와 發展을 빌어마지 않습니다. 全世界에 類例가없는 젊은 學徒들의 일으킨 4月革命은 不正選舉와 不正蓄財로 民權을 짓밟던 自由黨政權을 무너뜨리고 第二의 새 共和國을 出發케 하였으니 이 新生 第二共和國 永遠 無窮히 繁榮될 것을 믿어마지 않습니다. 우리 獸醫學界를 回顧하면 庚子年中 우리 獸醫師中 三人의 人士가 博士學位를 獲得하였으며 民議員과 市長에 進出하는 等 一大前進을 보여주었음은 邦家를 爲하여 慶賀할일이라 아니할 수 없습니다. 한便 畜政關係의 明年度豫算을 보건대 4293年度보다 4倍나 增加된 多額을 確保하게 되었음은 主畜農業을 指向하는 前兆라하겠읍니다. 또한 大韓獸醫師會는 勿論例年에 없던 各道獸醫師會에까지 多額의 補助와 公獸醫師의 手當引上措處를 取하여 主신데 對하여는 農林部當局에 對하여 甚深한 謝意를 表하지 않을 수 없읍니다. 앞으로 獸醫業務의 向上으로 畜產의 飛躍的인 發展이 期待됩니다.

生을 韓國에서 享有하고 專攻으로 獸醫畜產學을 擇한 우리들은 一層奮發努力하여 塗炭에서 허덕이는 民生問題를 解決하는데 있어 獸醫畜產이 크게 役割할 수 있도록 하지않으면 안될것입니다. 獸醫와 畜產의 發展이야말로 이나라를 復興시키는 捷徑이라고 굳게 믿어마지 않는 바입니다.

頭緒없는 몇마디로 送年辭를 代하는 바입니다.

## No. 1

增殖한 結合組織의 移行部에 初期 軟骨形成 過程을 나타내고 이것이 軟骨細胞와 硝子樣基質을 갖는 軟骨 組織을 形成해서 이것이 또다시 骨細胞와 그 基質을 갖는 軟骨組織에서의 移行을 나타내고 이 骨組織은 아직 骨枝의 形成을 하지 못한 初期形이며 主로 腺組織과 接觸하는 部分에 骨芽細胞의 配列을 볼 수 있었다. 또 腺組織과 接觸하지 않고 內部에 散在하는 一見 Hauersian space 와 같은 血管이 豊富한 結合 組織面에서 가끔 多核巨大細胞인 硬骨細胞를 보았다.

腺組織의 間質에는 結合組織의 增殖이 있어 腺의 一部 內腔에는 losin 으로도 染色된 分泌物이 드러 있었다.

一部 腺上皮에 있어서는 惡性化의 徵候가 顯著하였다. 이들 惡性細胞는 크기와 形態가 多樣인 核의 構造가 小胞狀이며 有絲核分裂狀態에 있다고 볼 수 있었다. 各處에 出血 及 炎症細胞의 浸潤이 있었다.

## No. 2

顯著한 結合組織의 增殖과 이것에 따르는 軟骨組織의 初期 形成이 있다 그러나 骨組織은 볼 수 없었다. 一部 腺細胞의 惡性化가 있었다.

## No. 3

結合組織의 初期軟骨組織形成이 있었고 骨組織을 볼 수 없었다. 一部 腺細胞의 惡性化를 볼 수 있었다.

## No. 4

結合組織의 增殖과 腺細胞의 惡性化를 보았다. 乳房 以外의 各臟器는 組織學的으로도 아무런 異常도 發見 하지 못하였다.

## 總括 及 考按

이 乳房腫瘍은 老犬에서 發生하는 多發性으로 생긴 腫瘍이다. 第一은 右側 第四乳房, 左側 第三乳房 左側 第二乳房 等の 順序로 轉移한 것으로 볼 수 있으나 이 小腫瘍은 轉移가 많이고 多發性으로 獨立 發生한 것으로 보는 것이 타당하다. 왜냐하면 比較的 良性의 構造를 갖는 腫瘍이 轉移하는 것 보다 惡性變質한 癌腫의 轉移가 먼저 이러한다고 하는 것이 一般的인 現象이라고 생각하기 때문이다. 本例에 있어서는 그 組織像으로 보아 軟骨 及 骨組織의 發見은 最初 慢性 炎症이 먼저 이어나 이것이 慢性化가 刺戟으로 되어 腺上皮와 惡性으로 되어 後에는 間質結合組織의 異常增殖이 심해져 漸次 結合組織이 化生하여 各處에 軟骨이 생겨 이 軟骨에 또 石灰沈着 或은 化骨에 依하여 骨組織이 생긴 것은 組織學的 所見이 明白히 證

明하고 있다. 元來 乳房에 軟骨 及 骨이 나타나는 것은 化生이나 迷芽에 因한 것이나 問題로 되어있었다. 그러나 山本氏가 이미 記述한 것 같이 乳房腫瘍이 犬에 있어서 特히 多種多樣이며 單純癌보다 混合腫의 形態를 取할 때 이것보다 多리히 많은 것은 그 增生한 間質이 容易하게 軟骨 及 骨化生을 하는 素質을 가지고 있다는 說에 同調하는 것은 本例의 組織像에 依하여 明白하다고 思惟된다. 本例의 最初는 化膿에서 始作되어서 年令이 10歲때부터 始作되어 滿14歲의 殺處分을 할 때까지 漸次的으로 化生한 것이 다라고 하는 것은 反覆할 必要가 없다. 한편 乳房腫瘍의 發生 原因에 關해서 考察하여 보면 年令 素因이라는 것이 先賢의 業積에 比해볼 때 異論의 餘地가 없다. 또 犬의 이와같은 腫瘍을 混合腫瘍으로 認定하고 있으나 이것은 그 組織學的 所見과 原因을 比較해 볼 때 純粹한 混合腫이라 하기는 困難하다. 이것은 眞實한 混合腫이라 하기보다 二次性으로 基質의 化生에 依하여 變化해서 생긴 腺癌이라고 할 수 있다.

## 結 論

1. 本腫瘍은 滿14歲의 老犬에 發生한 比較的 良性인 腺癌이다.
2. 本腫瘍의 軟骨 及 骨組織의 發生은 解剖學的 及 組織學的 所見으로 보아 慢性炎症의 刺戟에 依한 間質結合組織의 化生에 依한 것이다.
3. 本例의 軟骨 及 骨化는 增殖한 結合組織에 初期 軟骨形成을 거쳐서 軟骨基質實이 形成되어 이것이 骨化한다는 正常化骨의 過程을 取하고 있었다.
4. 犬의 乳房腫瘍은 그發生에 있어서 年令的 素因 授乳의 反覆等 機械的刺戟이 原因이 될 수 있다는 것을 더욱 確實히 證明 할 수 있다.

## 參 考 文 獻

1. Velpeau, Traite des maladies du sein de la region mammaire paris 1854.
2. Billroth Dei krankheiten der Brustdrüse. Deutsche chirurgie, Bd 41 S 47. 1880.
3. Müller Jon. Veber den feineren Bau der Krankheiten Geschwülste Berlin 1838. 5. 48.
4. Letoir. Fibromyxome kystique de lamamelle avec production osseuse Gazette medicale de paris 1878. No 52.
5. Cruveitrier Traite danatomic pathologique generale T. 111. paris 1856 p 824.
6. Wagner Zur caustik des Knchondroms. Seis Archiv für Heilkunde 11. S. 275.

- 7. Stilling, Ueber osteoidesarcom der weiblichen Brustdrüse. Deutsche Zeitnchr für chir. 1881 Bd. XV.
- 8. W. FREL. JOFST. Spez path. Anat d. Haustiere, Bd. 1. 5. Auflage 1921 S. 300.
- 9. Itchi kawa: He reported that multiple tumor mammary tumor has occured in the dog. There was close relationship between occurrence of multiple mammary tumor and chronic cystic mastitis, and occurrence of the mixed type of tumors in the uddr.

**A CASE OF ADENOCARCINOMA ON UDDER MIXED WITH CARTILAGE AND BONE TISSUE IN DOG**

Department of Pathology College of Veterinary Medicine Seoul National University  
Kwai Byeong Yun, Chang Hyung Lim

It was a adenocarcinoma mixed cartilage and bone that we have examined a tumor occured on the breast of a dog. The macroscopic and microscopic appearances are follow:

- 1. The tumor occured in year old female dog is adenocarcinoma with the comparatively benign nature.
- 2. As to the osteo and chondro-genesis anatomical and histological study provides the conclusion of metaplasia occured in the connective tissue due to chronic inflammatory irritation.
- 3. The osteo- and chondro-genesis have been carried out as in the normal course, that is initial cartilage and ground substance formation, and successive ossifying mechanism consequently.
- 4. In this case, the author is convinced again that the occurrence of the breast cancer is influenced by age predisposition, frequent repetition of lactation, and mechanical irritation.




Fig. 1. 犬. 乳房의 化骨形成 : C—軟骨組織, B—骨組織. (右側第四乳房) ×100. H—E染色




Fig. 2. 犬. 乳房의 骨組織 : B—骨組織, O—骨芽細胞의 配列 그 右側은 (右側第四乳房) 腺組織部. ×400. H—E染色.

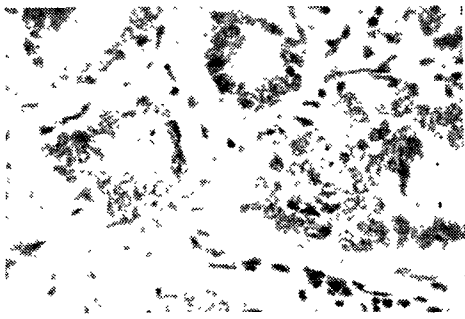


Fig. 3. 犬. 腺細胞의 惡性化 ×400. H—E染色 (左側第三乳房)




Fig. 4. 犬. 腺癌. ×400染色 (右側第四乳房)

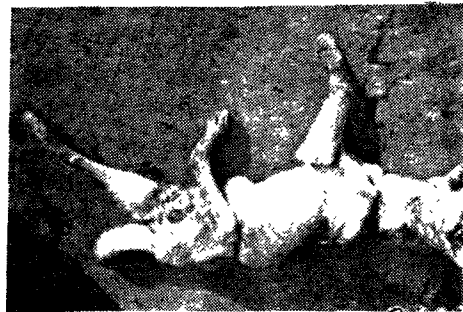


Fig. 5. 本腫瘍을 갖인 犬.




Fig. 6. 腫瘍發生部位

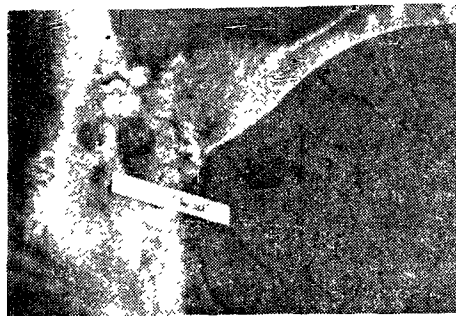


Fig. 7. 剔出한 腫瘍의 斷面

hypochrome	淡色團.
hypocrateriform	有脚盆形의.
hypoderm	下皮, 下表皮.
hypodermic	皮下의.
hypogynous	雌蕊下의, 子房下生의.
hyposulfite	次亞黃酸鹽.
hypothesis	假設.
hypotonic	低張의.
hypse-	高.
hypsochrome	淺色團.
hysleria	히스테릭.

I

I Iodum=iodine	요-드의 化學記號.
iatrochemical	醫療化學의.
ice bga	氷囊.
ichthammol; ichthyol	이히치올.
ichthyosismus Botulinum	(botulinus 菌食中毒)
ideal gas	理想氣體.
identification	鑑別, 確認, 實性反應.
idiosyncrosy	特異體質.
ignatia	이다나티子. [次號에 계속]

8. 應試料

5백환(정부수입인지)

6. 應試願書提出方法

願書는 農林部畜政局內의 獸醫師國家試驗委員會에 持參하거나 또는 出願期間內에 到着할 수 있도록 등기우편으로 제출하여야 한다.

願書를 우편으로 제출할 때는 응시표 등기송부료로 우표백환을 첨부하고 수신자의 住所, 姓名을 記入한 봉투를 동봉하여야 한다.

7. 應試願書提出上에 注意事項

1. 資格證明에는 졸업증명서 또는 졸업증 면허증을 제출하여야 하며 제증서를 첨부할 때에는 그原本에 사본을 一通첨부하여야 한다.

2. 원서 및 첨부서류는 소정서식에 의하되 八切紙에 흑서하여야 한다.

8. 合格者發表

試驗이 끝난후 三週日안으로 官報에 公告하는 한편

本人에게 通知한다.

9. 其他

其他 間議할것이 유하면 農林部 畜政局獸醫課內 獸醫國家試驗委員會에 直接 또는 우편으로 間議하시기 바람.

副會長 金鎮斗氏 仁川市長에 當選

本會副會長 金鎮斗氏는 12月 13日의 選舉에서 많은 競爭者를 물리치고 仁川市長에 當選되었다. 氏가 京畿道議員 生活에서 보여준 政治力量으로보아 앞날의 期待가 크다.

趙怡淵會長 還甲

本會會長 趙怡淵氏는 今年 1月 20日 還甲을 맞이하였다. 趙會長의 壽筵은 市內武橋洞 泰和館에서 배풀어졌는데 300餘名의 多數의 賓客이 모인 가운데 大盛況을 이루었다. 各機關으로부터 많은 記念品の 贈呈이 있었으며 또한 各地方으로 부터 많은 祝電이 있었다.