

발목의 통증을 호소하는 45세 남자

인제 대학교 서울 백병원 정형외과

이우천 · 박철현

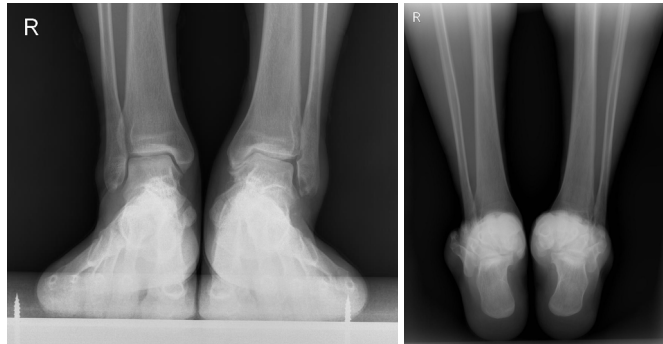
45세 남자 환자로 1년 반 전에 발목의 염좌(내반 손상) 후 조금만 걸어도 지속되는 발목의 통증을 주소로 내원하였습니다.

과거력상 특별한 질환을 앓은 적은 없었다고 하며, 이학적 검사상 발목 후방의 통증을 호소하며, 발목의 수동적 족저굴곡 시 통증이 유발되었습니다.

우측 족부 단순 방사선 검사를 시행하였습니다.

1. 다음 중 가장 적절한 진단 및 치료는?

수술 후 3개월째 외래 내원시 수술부위의 통증을 호소하였으나, 방사선상 특이 사항 없었으며, 수술 후 6개월째 외래 내원시 내원 2주 전부터 통증 심해졌다고 호소하였으며, 단순 방사선 사진을 시행 하였다.



2. 이러한 변형이 일어난 가장 적절한 원인으로 판단되는 것은?

3. 다음중 가장 적절한 치료는?

