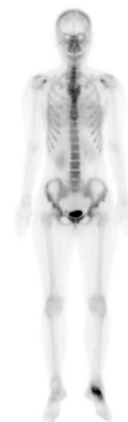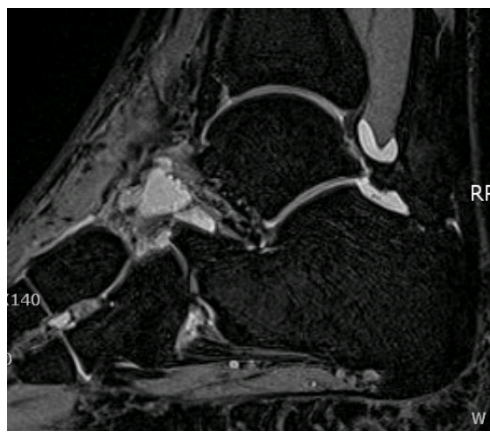
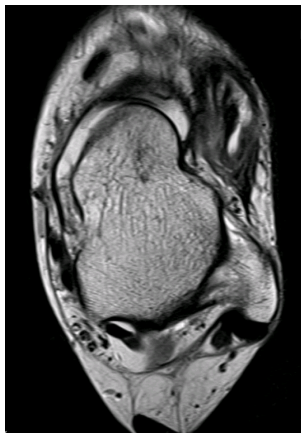


10여년간 간헐적으로 지속되는 만성적 발목 통증을 호소하는 35세 여자

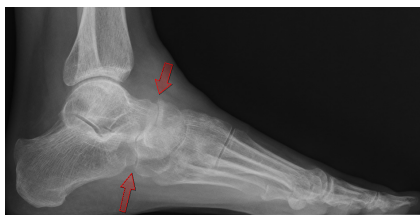
가톨릭의대 서울성모병원 정형외과

주인탁 · 안재훈 · 김윤정

35세 여자 환자로 10년 전 좌측 발목 염좌 수상 후 간헐적으로 지속되는 좌측 발목 통증을 주소로 내원하였습니다. 진찰 소견 상 전 거비인대 부위 압통은 없었으나, 전방 전위 검사상 양성 소견 보였으며 신전 건 주행부위에 따라 전반적인 압통과 족관절의 전외측 부위를 따라 경미한 압통을 보였습니다. 좌측 족관절 단순 방사선 사진에서는 특이 소견 없었고 자기 공명 영상 검사와 골주사 검사를 시행하였습니다.



1. 다음 중 환자에게 더 필요한 후속 처치는?



2. 수술 후 3개월째 방사선 사진입니다. 환자에게 적절한 치료로 생각되는 것은?

교신저자: 김윤정 E-mail: cruzinbooo@catholic.ac.kr