

## 관절과 상완관절 불안정증의 관혈적 치료

가톨릭의대

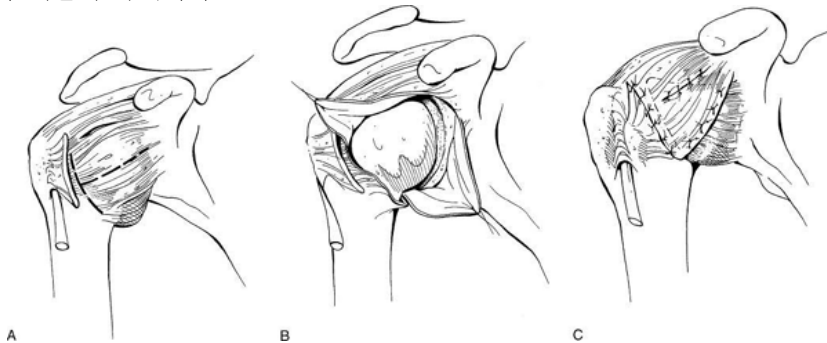
정진영

관절경의 술기가 발달되면서 관절과 상완관절 불안정증의 수술도 상당부분 관절경으로 이루어지고 있으며 그 결과도 관혈적 치료에 뒤지지 않는 것으로 보고되고 있지만, 아직까지 견관절 불안정증의 관혈적 수술은 오랜 기간 동안의 좋은 임상적 결과를 바탕으로 치료법의 주류를 이루고 있다.

### 1) 전방 불안정성

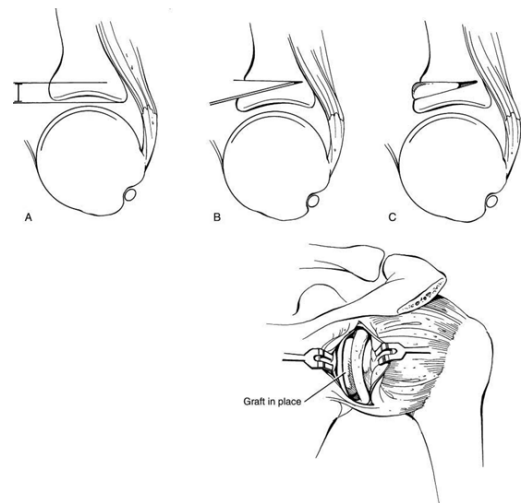
초기 치료는 관절경적 시술이 주류를 이루고 있으나, 1) 관절와 전방부 골 소실이 20-25% 이상, 2) 큰 Hill-Sachs 병변 (>25-35%) 또는, engaged Hill-Sachs 병변 3) 손상이 심한 관절막-관절순 조직 (poor quality, attenuated capsulolabral tissue) 4) HAGL 병변 (avulsion of the capsulolabral tissue from the humerus) 등은 관절경술로는 만족할 만한 치료의 목적을 이루기 힘들기 때문에 관혈적 수술이 적합하다<sup>2)</sup>.

수술적 치료 시에 Bankart병변, 회전근 간격 파열(rotator interval tear), 관절막의 이완 등을 반드시 확인 후 적절한 처치를 하여야 한다. 회전근 간격 파열은 하방 및 후방 이완의 원인이 될 수 있기 때문에 구 징후(sulcus sign)가 상지의 외회전 시 줄어들지 않을 경우 의심을 해야 한다. 관혈적 정복술은 특히 젊거나 활동성이 큰 환자, 접촉성 운동선수(contact athletes), 조직의 상태가 좋지 않은 환자, 관절경적 고정술에 실패한 경우의 재수술에 있어서 선호되며, 인대가 이완된 성향(loose ligamentous habitus)을 가지는 환자 경우 술 후 관절운동제한이 오는 정도가 적은 반면 재발의 경향이 크기 때문에 관혈적 시술이 유리하다.



관혈적 술기로는 관절막(capsular repair), 건갑하근(subscapularis procedure), 골(bony procedures)에 대한 수술 등으로 나눌 수 있다. 관절막-관절순 봉합(Capsulolabral repair)은 Bankart 봉합 등의 필수적인 병변 봉합의 의미로 Bankart와 Perthes가 분리된 전방 관절막을 전방 관절외에 재 부착하는 술기를 기술한 이후에 꾸준히 전방불안정성 수술에 시술되어 성공적인 결과가 보고 되어 왔다. Gerber 등<sup>7)</sup>에 의한 선택적인 관절낭봉합에 따른 운동제한에 대한 연구에 따르면 전방 관절막 축소봉합(plication)은 외회전을 제한하고, 후방봉합은 내회전을 제한하며, 상방 및 하방 관절낭의 봉합은 각각 내전 및 외전 상태에서 관절운동의 제한을 유발하기 때문에 관절막 이전술(capsular shift procedure)의 이론적 기초를 제공한다. 특히 회전근 간격의 봉합은 내전된 상태에서 외회전을 30도 정도 제한하지만 외전상태에서는 큰 제한을 유발하지 않았다는 결과에 유의해야 한다. 관절막 이완을 동반하는 전방 불안정증에서 Neer 등<sup>11)</sup>이 기술한 관절막 이전술은 관절낭 체적의 감소가 주 목적이며, 관절막을 상완골 경부로부터 충분히 분리하여 상방으로 이전할 경우 하부관절낭의 체적이 감소할 뿐만 아니라 전방 및 후방 관절막의 이완도 감소될 수 있기 때문에 효과적으로 이용할 수 있다. Putti-Platt 등의 건갑하근에 대한 수술은 재발율이 적은 성공적인 시술로 보고되고 있지만 환자의 만족도가 낮고, 관절염의 발생이 높고 특히 외회전의 상당한 제한으로 현재는 잘 이용되지 않고 있다. 관절외에 25%이상의 골 결손 등<sup>1-3)</sup>이 있을 경우 자가 장골 이식을 이용한 관절외 보강술(glenoid augmenatation with iliac bone graft)이나 오구돌기 이전술(coracoid process transfer) 등의 관절외 술식을 이용하는 것이 유리하다. conjoined tendon을 포함하는 작은 골편에 의한 연부조직 제한(soft tissue restriction)이 주 요소인 Bristow 술식에 비하여 큰 골편을 이용하는 Latarjet 술식은 금속 고정물에 대한 합병증이 상대적으로 적고 conjoined tendon에 의한 연부조직 제한 뿐 아니라 오구 돌기에 의한 골성 제한(bony restriction)도 제공하기 때문에 현재까지 성공적인 시술로 이용되고 있다<sup>2)</sup>. Patte 등<sup>12)</sup>은 보다 효과적인 시술을 위해서는 ‘triple blocking’이 중요하며, 이는 관절외의 전방 골 변연부와 잘 일치하는 골편의 안정적인 나사 고정, 건갑하근의 하 1/3의 보존, 전방관절낭과 오구돌기에 부착되어 있는 1cm 정도의 오구견봉 인대와의 봉합으로 구성된다. 또한 Walche 등<sup>20)</sup>은 합병증을 방지하고 성공적인 시술을 위해서는 오구 돌기 고정 시 접촉면을 극대화시키고 가성 관절증(pseudoarthrosis)을 방지하기 위하여 세우지 말고 눕힌 상태로 위치 시키고, 3.2mm drill bit 과 malleolar screw를 이용하고, 최소 두 개의 나사로 양쪽 피질골을 통과시키며, 상완골두와의 충돌 방지를 위해 washer를 사용하지 말 것과 골편이 절대로 관절면 방향으로 돌출되지 않을 것을 강조하였다.

큰 Hill-Sachs 병변도 재발율과 상당한 연관이 있는 것으로 보이며<sup>17)</sup> 따라서 상완골 후외측부에 25% 이상의 골 결손이 있을 경우는 이에 대한 시술도 병행해야 할 것이다<sup>10)</sup>. 골 결손에는 자가골 혹은 동종골을 이용할 수 있으며 Saha 등의 상완골의 회전 절



골술(derotation osteotomy)를 이용할 수도 있다.

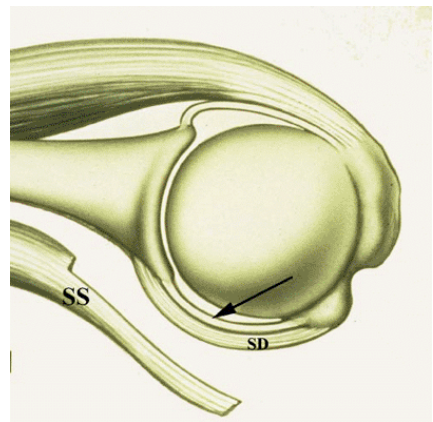
## 2) 후방 불안정성

급성 전방 탈구에 비하여 급성 후방 탈구는 상대적으로 드물게 발생하는 반면, 재발성 후방 아탈구가 후방 불안정증의 가장 흔한 형태로 알려져 있으며<sup>15)</sup> 반복되는 미세외상 또는 단발성 외상으로도 발생할 수 있다. 관절막, 관절순, 회전근 개, 관절와 등의 이상이 재탈구의 원인이 될 수 있으나 후방 관절막의 이완이 가장 흔한 병변이며<sup>18)</sup> 정상적인 견갑-흉곽 역학의 기능장애도 한 원인이 될 수 있다<sup>22)</sup>. 후방 관절순 파열 등의 역 Bankart 병변도 관찰 될 수 있으나, 관절막 및 관절순의 견열은 흔하지 않으며 오히려 퇴행성 손상인 경우가 더 많은 것으로 알려져 있다<sup>4,5)</sup>. 전방 연부조직과 후방 연부조직 사이의 관절막-인대 안정성은 서로 밀접한 연관을 가지고 있으며(Circle concept<sup>18,19,21)</sup>), 따라서 후방 불안정성의 치료 시 후방 관절막 병변 이외에 전방 관절막 견열이나 견갑하근 등의 병변의 충분한 확인이 필요하다. 회전근 간격의 관절막도 후방 안정성에 중요한 역할을 하는 것으로 알려져 있으며, 이 부위의 절개 시 후방 및 하방 이동성(translation)이 증가하는 반면, 봉합 시에는 후방 및 하방으로의 이동성에 대한 저항이 증가한다<sup>8)</sup>.

그러므로, 불안정성의 방향이 후방의 단 방향일 경우에는 이완된 후방 관절낭에 대한 수술로도 충분하지만, 많은 경우에 있어서 하방 또는 다방향성 이완이 동반되므로 치료에 유의하여야 한다. 동반된 병변에 따라 후방 관절막 봉합술, 후방 관절순 봉합술, 후방 극상하근 관절막 고정술(posterior infrapinatus capsular tenodesis), 후방 골편 고정술(posterior bone block), 관절와 절골술(posterior opening wedge glenoid osteotomy) 등을 시행할 수 있다.

## 3) 다방향 불안정성

특별한 증상을 호소하지 않는 관절낭 이완(laxity)은 동통, 불안감(apprehension) 등의 증상을 유발하는 불안정성(instability)과의 구분이 필요하며, 다방향성 불안정증의 주 병변은 하방 관절막 과잉(redundancy)과 회전근 간격의 병변이다<sup>9)</sup>. 불안정증의 방향은 전, 후, 하방의 조합으로 나타날 수 있으며, 한 방향으로 불안정의 증상을 보이는 경우에도 다른 방향으로의 특이 증상이 없는 관절 이완이 있을 수 있다<sup>6)</sup>. 수의 탈구(voluntary dislocation)와 습관성 탈구를 포함하는 의지적 불안정성(volitional instability)의 치료에 있어서, 정신적인 문제나 이차적 보상(secondary gain) 등을 목적으로 하는 수의 탈구는 수술적 치료의 결과가 좋지 않기 때문에 치료 방법 결정에 세심한 주의를 기울여야 하며, 신경-근 부조화 등에 의한 습관성 탈구는 생체 자기 제어(biofeedback)나 근 재훈련(muscular retraining)을 먼저 고려하는 것이 바람직하다<sup>9)</sup>.



다방향성 불안정증은 근원적인 결체조직 이상과 연관성이 있을 수 있고<sup>16)</sup>, 관절 위치 감각(joint-position sense)등의 고유 체위감(proprioception)의 결손이 병인의 한 구성 요소로 생각되는데, Zuckerman 등<sup>23)</sup>과 Potzl 등<sup>13)</sup>의 연구 결과 이러한 고유 체위감의 이상은 관절막의 수술적인 안정화로 회복 가능한 것으로 보고되고 있다.

1980년 Neer 등<sup>11)</sup>에 의하여 소개된 관혈적 하방 관절막 이진술은 현재까지 수술적 치료의 주류를 이루고 있으며 관절경을 이용한 술식에도 이용되고 있다. 절개의 방향은 주 병변의 존재 여부에 따라서 전방 관절순 파열이 있을 경우는 전방 도달법, 후방 관절순 파열이 있을 경우는 후방 도달법을 이용할 수 있으나, 상대적으로 약한 후방 관절막을 이용한 이전 보다는 좀더 두껍고 튼튼한 전방 관절막을 이용한 이전 봉합이 관절낭의 축소 및 긴장술에 더 유리할 수 있으며, 특히 회전근 간격에 대한 처리가 수술 과정 중 흔히 필요하기 때문에 이를 위해서는 전방 도달법이 더 편리하다. 전방 도달법은 삼각 흉근 간격을 통하여, 피부 절개는 대개 액와선을 따라 이루어진다. 견갑하근으로부터 전방관절낭을 분리하여 이전할 수도 있으나 견갑하근을 관상으로 나누어 전방부 1/2 만을 분리하고 심부 1/2은 관절낭에 부착한 상태로 시술을 함으로써 약해진 전방 관절낭을 보강하는 효과를 얻을 수 있다. 관절막 절개는 회전근 간격에서 시작해서 상완골 경부의 6-7시 방향까지 충분히 시행하여야 하부 관절낭을 효과적으로 축소 이전 할 수 있으며, 건-건 봉합을 위하여 약 1cm 정도의 관절막 조직을 상완골 경부에 남긴 상태에서 절개한다. 시술 과정 중 액와 신경은 상지의 외전 혹은 내전 상태에서 손상의 위험이 커지므로 전방 거상 및 외회전 상태를 유지한다. 관절막 봉합 시에는 과 긴장되는 것은 피해야 하며, 대개 10도 정도 전방 거상 및 45도 외회전 상태에서 봉합하는 것이 적절하다. 회전근 간격은 수술 초기에 봉합하는 것이 술기상 수월할 수 있지만 회전근 간격 봉합술 자체가 후방 안정성에 대한 효과가 미약하고 특히 외회전의 제한이 상당히 심할 수 있으므로<sup>14)</sup> 관절낭의 이진술을 먼저 시행한 후에 필요성을 가늠하고 봉합 여부를 결정하는 것이 좋으리라 사료된다.

### References

1. Bigliani LU, Newton PM, Steinmann SP, Connor PM, McIlveen SJ: Glenoid rim lesions associated with recurrent anterior dislocation of the shoulder. *Am J Sports Med* 26(1):41-45,1998.
2. Burkhart SS, De Beer JF: Traumatic glenohumeral bone defects and their relationship to failure of arthroscopic Bankart repairs: significance of the inverted-pear glenoid and the humeral engaging Hill-Sach's lesion. *Arthroscopy* 16:677-694,2000.
3. Burkhart SS, De Beer JF, Tehrany AM, Parten PM: Quantifying glenoid bone loss arthroscopically in shoulder instability. *Arthroscopy* 18(5):488-491,2002.
4. Caspari RB, Geissler WB; Arthroscopic manifestations of shoulder subluxation and dislocation. *Clin Orthop* 291:54-66,1993.
5. Fronek J, Warren RF, Bowen M: Posterior subluxation of the glenohumeral joint. *J Bone Joint Surg Am* 71(A):205-216,1989.
6. Gerber C, Nyffeler RW: Classification of glenohumeral joint instability. *Clin Orthop* 400:65-76,2002.

7. Gerber C, Werner CM, Macy JC, Jacob HA, Nyffeler RW: Effect of selective capsulorrhaphy on the passive range of motion of the glenohumeral joint. *J Bone Joint Surg Am* 85(A):48-55,2003.
8. Harryman DT 2nd, Sidles JA, Harris SL, Matsen FA 3rd: The role of the rotator interval capsule in passive motion and stability of the shoulder. *J Bone Joint Surg Am* 74(A):53-66,1992.
9. Joseph TA, Brems JJ; multidirectional and posterior shoulder instability. In: Norris TR ed. *Orthopaedics knowledge update: Shoulder and Elbow*, 2nd ed. Chicago; American Academy of Orthopaedic Surgeons 91-102,2002.
10. Miniaci A, Gish M: management of anterior glenohumeral instability associated with large Hill-Sach's defects. *Tech shoulder Elbow Surg* 5:170-175,2004.
11. Neer CS II and Foster CR: Inferior capsular shift for involuntary inferior and multidirectional instability of the shoulder. A preliminary report. *J Bone Joint Surg Am* 62(A):897-908,1980.
12. Patte D, Bancel P, Bernageau J: The vulnerable point of the glenoid rim. In: *Surgery of the shoulder*. New York: Marcel Dekker, 1985.
13. Potzl W, Thorwestern L, Gotze C, Garmann S, Steinbeck J: Proprioception of the shoulder joint after surgical repair for instability: long-term follow-up study. *Am J Sports Med* 32:425-430,2004.
14. Provencher MT, Mologne TS, Hongo M, Zhao K, Tasto JP, An KN: Arthroscopic versus open rotator interval closure; biomechanical evaluation of stability and motion. *Arthroscopy* 23(6):683-592,2007.
15. Ramsey ML, Abrams JS: Posterior instability: open and arthroscopic management. In: *Disorders of the shoulder*. Philadelphia:Lippincott WW, 2007.
16. Rodeo SA, Suzuki K, Yamouchi M, Bhargava M, Warren RF: Analysis of collagen and elastic fibers in shoulder capsule in patients with shoulder instability. *Am J Sports Med* 26:634-643,1998.
17. Rowe CR, Patel D, Southmayd WW: The Bankart procedure; a long-term end-result study. *J Bone Joint Surg Am* 60(A):1-16,1978.
18. Schwartz E, Warren RF, O'Brien SJ, Fronek J: Posterior shoulder instability. *Orthop Clin North Am* 18(3):409-419,1987.
19. Speer KP, Deng X, Borrero S, Torzilli PA, Altchek DA, Warren RF: Biomechanical evaluation of a simulated Bankart lesion. *J Bone Joint Surg Am* 76(A):1819-1826,1994.
20. Walch G, Boileau P: Latarjet-Bristow procedure for recurrent anterior instability. *Tech Shoulder Elbow Surg* 1:256-261,2000.
21. Warren RF, Kornblatt IB, Marchand R: Static factors affecting posterior shoulder stability. *Orthop trans* 8(1):89,1994.
22. Werner JJ, Micheli LJ, Arslanian LE, Kennedy J, Kennedy R: Scapulothoracic motion in normal shoulders and shoulders with glenohumeral instability and impingement syndrome. A study using Moire topographic analysis. *Clin Orthop* 285:191-199,1992.
23. Zuckerman JD, Gallagher MA, Cuomo F, Rokito A: The effect of instability and subsequent anterior shoulder repair on proprioceptive ability. *J Shoulder Elbow Surg* 12:105-109,2003.