

병태생리와자연경과, 비수술적 치료

단국대학교 의과대학 정형외과학교실

서 중 배

회전근 개 질환은 가장 흔한 근골격계 질환 중 하나이다. 다른 질환과 마찬가지로 성공적인 치료를 위해서는 해부학적 지식은 물론, 병태 생리, 자연 경과 등에 대한 충분한 이해가 바탕이 되어야 한다. 그러나 이 질환에 대한 지식은 비교적 최근에서야 그 폭을 넓혀가고 있는 것으로 보인다. 회전근 개에 대한 기초과학적 연구와 병리에 대한 연구가 한참 진행 중인 가운데, 특히 자연 경과에 대한 이해가 향상되어 치료 방침의 설정에 많은 도움이 되고 있다. 여기서는 회전근 개질환의 병태 생리, 자연 경과, 그리고 비수술적 치료에 대한 개략적인 내용을 정리하였다.

병태생리

회전근 개 질환의 원인과 발병 기전에 대한 정설은 없으며, 이는 이 질환의 원인이 다인성(multifactorial)일 수 있음을 시사한다고 할 수 있다. 발병 기전에 대한 분류중 비교적 단순하면서 이해하기 쉬운 것은 기계적 충돌(mechanical impingement)에 의한 외인성 요인(extrinsic elements)과 회전근 개의 퇴행성 변화에 의한 내인성 요인(intrinsic elements)으로 구분하여 설명하는 것이다. 이 두 가지 요인은 또한 서로 밀접한 관계이며, 일단 질환이 발생하면 어떤 한 가지 요인이 질환의 진행을 전적으로 촉진시키는 것이 아니다.

즉, 예를 들면, 견관절 불안정성이나 외상과 같은 원발요인이 있거나, 또는 퇴행성 변화와 같은 내인성 요인으로 시작되면, 어떠한 이유든 이로 인한 동적불안정성은 견봉 하, 오구돌기 하 충돌은 일으키게 된다(외인성 요인). 이러한 기계적인 충돌은 회전근 개의 퇴행을 촉발하며(내인성 요인), 이는 다시 기계적 충돌을 악화한다(외인성 요인). 이렇게 악순환을 겪으면서 회전근 개의 기능 소실은 더해지며 결국 파열에 이른다(9).

무증상의 회전근 개 파열이 많은 것으로 보아 이러한 파열의 진행에 통증의 의미는 그리 중요하지 않을 수도 있지만, 통증이 있다면 (이는 견봉 하 점액낭염이나 회전근 개 자체에서 비롯되는 것으로), 파열의 진행에 촉매 역할을 할 수 있다. Os acromiale 또한 이러한 역할을 하게 된다.

1. 내인성 요인(Intrinsic factors)

회전근 개 자체의 내인성 요인으로 건의 혈액 순환이 거론되었으며, 회전근 개의 구조적인 특성에 따른 역학적 취약성, 퇴행성 변화와 노화 현상 또한 중요한 요인으로 지목된다. 혈액 순환에 대하여는 Critical zone의 혈액 순환이 감소되어 있다는 보고로부터, 혈액 순환의 감소가 팔의 자세에 따른 변화에 불과하다는 보고가 있었고, 물건을 들었을 때에도 혈액 순환이 감소한다는 보고와, 충돌 증후군 환자에서 충돌로 인한 혈액순환의 증가가 관찰되었다는 등, 다양한 결과가 있어 아직 논란이 있는 것으로 보인다⁴⁾. 구조적인 측면에서는 회전근개의 5개 층이 종지부에 가까워지면서 서로 교차하는 각도가 증가되어 전단력에 취약해지며⁷⁾, 특히 관절면 측에 전단력이 가장 많이 작용하여 관절면 측의 파열이 더 많은 현상을 설명하기도 하였으며^{11,19)}, 회전근 개 중 다른 건에 비해 극상건은 비스듬한 각도로 종지하여 극상건의 파열이 가장 흔한 현상을 설명하기도 하였다⁴⁾. 파열된 회전근 개의 조직학적 연구에서도 파열된 건의 끝 부분에 이미 진행된 퇴행성 변화가 있으며, 이는 관절면 측에 주로 분포하고 있다는 보고도 있었다¹⁰⁾. 노화 현상으로서의 퇴행성 변화는 최근의 자연 경과에 대한 보고에 따르면 기계적인 충돌 없이도 연령의 증가에 따라 파열의 빈도가 꾸준히 들어나는 현상으로 보아 매우 중요한 요인으로 자리 잡고 있다²⁷⁾. DePalm 역시 노화는 회전근 개 파열의 중요한 요인이며, 결합 조직의 성분 변화에 따른 역학적인 성질의 변화가 회전근 개의 변성 및 약화를 초래하여 파열이 진행한다고 하였다⁵⁾. 위와 같은 내인성 요인들이 축적되어 건의 부종, 비후로 이어져 충돌을 야기하며, 부분층 파열이 따르고, 이는 남아 있는 건의 스트레인을 증가시켜 전층 파열로 이어진다는 것이다⁹⁾.

2. 외인성 요인(Extrinsic factors)

외인성 요인 중에는 오구 견봉 궁과 회전근 개 사이의 외적 충돌설(External impingement)이 대표적이다. 이는 Neer가 처음으로 주장한 것으로 견봉의 전하방, 오구 견봉 인대, 견봉 쇄골 관절의 골극 등과 회전근 개가 반복적으로 충돌하여 파열이 발생한다는 것이다¹⁷⁾. 이어서 Bigliani 등이 견봉의 형태를 세 가지로 분류, 이중 돌출형(hooked type)에서 회전근 개 파열의 빈도가 높다고 하였다¹⁾. 그러나 이는 오구 견봉 인대에 가해지는 부하가 골극의 형성을 촉진하며, 따라서 오구 견봉 인대는 탄력성을 잃어 충돌을 악화시키는 것이며, 견봉의 골극과 회전근 개의 파열은 연령의 증가와 서로 관련이 있고, 돌출형의 견봉은 선천성이라는 주장과 함께 그 의미가 줄어들어 가는 것으로 보인다^{3,9,22)}.

회전근 개와 삼각근 사이의 force couple은 삼각근이 효율적으로 견관절을 외전하도록 하는 기능을 하고 있다. 회전근 개의 수축은 삼각근 단독으로 작용하는 경우보다 외전에 필요한 삼각근의 근력을 26-36% 감소시킨다고 한다²⁰⁾. 극상근의 마비가 있으면 삼각근의 근력이 크게 증가한다는 보고와²⁴⁾, 연령이 증가하면서 삼각근의 근력이 상대적으로 증가하여 충돌 현상이 유발된다는 주장¹⁵⁾, 견봉이 외측으로 돌출된 모양인 경우 삼각근의 벡터가 수직으로 바뀌어 회전근 개의 파열이 많이 발생한다는 보고¹⁸⁾, 그리고 극상건이 파열되어도 극하근 및 견갑하근의 역할로 transverse force couple이 유지된다는 주장²⁾ 등은 회전근 개의 근력이 상대적으로 약해지면 삼각근의 수축이 충돌을 유발할 수 있다는 사실을 뒷받침해주고 있다.

이외에 전상방 내적 충돌(anterosuperior internal impingement)이 가능성 있는 발병기전으로 기술되고 있다. 전상방 회전근 개의 관절측 부분층 파열의 원인으로 제기되고 있으며, 상완 이두건 활차(biceps pulley)와 견갑하건 상부의 파열을 설명하고 있다. 비슷한 기전으로 후상방 내적 충돌(posterosuperior internal impingement)을 들 수 있는데, 이러한 충돌이 병적인 경우로 이행되는지 여부는 아직 알 수 없다고 한다⁹⁾.

자연경과

Fig. 1은 회전근 개 질환의 자연 경과를 도표화한 것으로, 회전근 개의 구조 변화, 이에 따른 기능 및 역학의 변화, 그리고 증상의 유무를 고려한 회전근 개 질환의 진행 과정이다¹²⁾. 구조적인 변화가 진행되면서 기능 및 역학적 변화가 뒤따르는 것은 비교적 일관성이 있어 보이나, 증상이 있느냐 없느냐는 상대적으로 별개의 문제라는 것을 알 수 있다.

증상이 없는 경우를 대상으로 한 조사들은 대부분 적게는 13%에서 51%까지 회전근 개 파열이 있음을 보고하고 있으며, 연령이 증가함에 따라 파열이 증가함을 함께 보고하고 있다^{21,23,27)}. 특히Yamaguchi등은 한 쪽에 증상이 있는 회전근 개 파열을 가지고 있는 환자가 증상이 없는 반대편에 전층 파열을 가지고 있을 빈도는 35.5%로, 한쪽에만 증상이 있는 경우라 하더라도 양측에 모두 파열이 존재하는 빈도가 높다고 하였고, 증상이 없는 파열은 대부분 극상건에 국한되었던 반면 증상이 있는 파열은 극하건까지 확장되었던 경우로 판단하고, 증상을 유발하는 데에는 파열의 크기가 중요한 인자로 작용한다고 보고하였다²⁷⁾. 그는 또한 이전의 보고에서 증상이 없었던 파열의 51%에서 평균 2.8년 후에 증상이 발생하였으며, 증상이 발생한 파열은 파열의 크기도 증가한 경우가 많음을 보고하여, 시간이 경과함에 따라 파열의 크기가 증가할 위험성을 강조하였다²⁸⁾.

한번 부분층 파열이 발생하면 대부분은 파열 범위가 커지고, 상당 부분은 전층 파열로 진행하며, 자연 치유를 기대하기는 어려운 것으로 보인다²⁹⁾. 그러나 이 경우도 파열의 크기와 증상의 유무와는

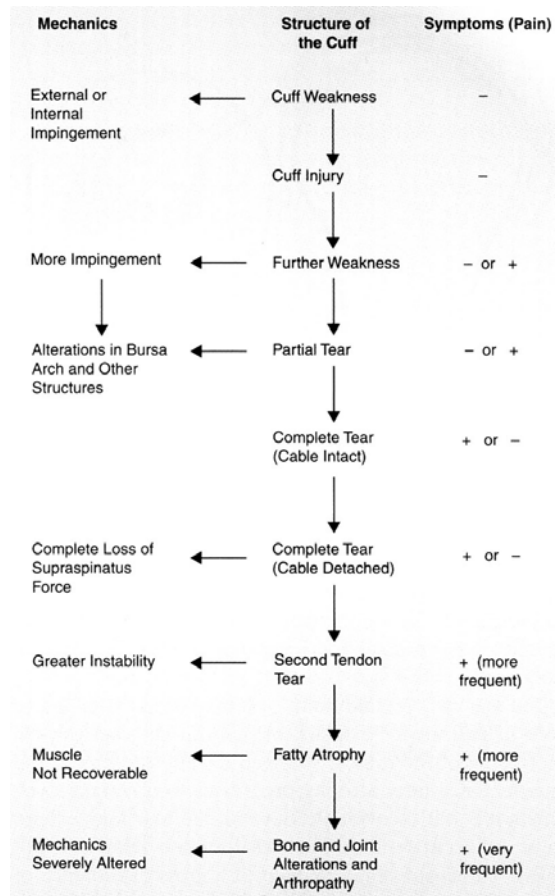


Fig. 1. Natural progression of rotator cuff disorders¹²⁾.

서로 일치하지 않는다. 또한 전층 파열로 이행되는 조건이나 속도는 아직 분명하지 않으며, 매우 다양한 것으로 알려져 있다⁹⁾. 또한 일단 전층 파열이 발생하면 그 크기가 증가할 가능성이 높으며, 증상이 없는 파열도 시간이 경과함에 따라 증상이 발생할 수 있고, 파열의 크기가 커지면 증상 발생의 빈도도 증가하는 것으로 보인다. 전층 파열의 진행은 파열의 크기뿐 아니라 퇴축(retraction), 탈신경(denervation), 근위축, 지방 변성 등의 비가역적인 변화가 뒤따른다⁹⁾.

비수술적 치료

회전근 개 질환의 치료는 환자의 나이, 직업, 요구하는 기능 및 정도, 파열의 크기, 기능 저하의 정도, 손상 기전, 통증의 정도 등을 감안하여 결정한다. 파열을 동반하지 않은 회전근 개 질환(흔히 충돌 증후군이라고 하는 범주의 환자)과 부분층 파열은 비수술적 치료를 위주로 하며, 6개월 정도의 비수술적 치료에도 반응이 없을 경우 수술을 고려할 수 있다. 전층 파열의 경우, 활동이 많을 것으로 예상되는 비교적 젊은 환자, 외상성 파열로 생각되는 경우, 팔을 능동적으로 들 수 없어 심각한 기능상의 증상을 호소하는 경우에는 보다 적극적인 치료가 필요하며, 일차적으로 수술적 봉합을 고려하는 것이 일반적이다. 반면 고령의 환자가 만성적인 증상이 있으면서 활동이 그리 많지 않았다면 기능 회복보다는 비수술적 치료를 우선한 통증의 경감에 주력해야 할 경우도 있다.

회전근 개 질환의 치료는 회전근 개의 기능을 회복시켜 견갑와(glenoid)에 상완골 두가 잘 위치한 상태로 관절 운동이 가능하도록 하는 것이 목표라고 할 수 있으며, 이를 위해 염증과 통증의 완화가 우선 중요하며, 이어서 관절 운동 범위의 회복과 근력 회복에 의한 기능의 정상화가 비수술적 치료의 요점이라고 할 수 있다. 비수술적 치료는 회전근 개 파열의 정도와 환자가 요구하는 기능의 정도 등 많은 요소에 의해 결과가 좌우되며, 평균 50% 정도에서 만족스러운 결과가 보고되고 있다⁸⁾.

통증의 완화를 위해 소염제, 스테로이드 국소 주사, 초음파 치료 등이 이용될 수 있다. 스테로이드 국소 주사는 견봉하 공간에 투여하는 것이 보통이며, 소염 및 진통 작용은 뛰어나지만 건 조직을 위축시킬 우려가 있고, 조직의 치유 능력을 약화하여 향후 수술적 봉합을 하게 되는 경우 결과를 나쁘게 할 가능성이 있어, 반복적인 투여는 금물이며, 건 조직 자체에 주입되지 않도록 주의하여야 하고, 급성 외상성 파열에는 사용하지 말아야 한다.

이와 함께 수동 운동 범위를 회복시키는 것이 중요하며, 이후 근력 강화 훈련을 통해 기능 회복을 도모한다. 근력 강화 훈련 중에는 중립 위치에서 외회전 근력을 강화하는 것이 가장 효과적일 수 있음을 시사하는 보고가 있다. 즉 이 위치에서의 견봉 하 압력이 다른 어떠한 위치보다 낮으며, 외회전력이 강한 사람이 모든 운동 범위를 통하여 견봉 하 압력이 낮다는 것이다²⁵⁾. 또한 두 개의 건 파열(two tendon tear) 환자 중 증상이 없는 경우 견갑하근의 활동이 증가되어 있고, 이는 전후방 force couple이 보존되어 있음을 의미한다는 보고가 있으며¹³⁾, 이는 파열이 있는 환자에서 남아있는 근육을 강화하는 훈련이 의미 있음을 시사한다고 할 수 있다. 비수술적 치료는 최소한 3개월 이상의 기간이 필요하며, 봉합 불가능한 광범위 파열도 비수술적 치료가 성공적인 경우가 많다⁶⁾.

Table 1. Nonsurgical treatment risks in rotator cuff disorders⁹⁾

Group	Indication	Risk	Treatment
I	Intact RC with tendonitis Small partial-thickness tear	minimal	Nonsurgical
II	Symptomatic tear (patient age < 60) Small or medium-sized tear (age 60-65) Large, degenerative partial-thickness tear Acute tear (<3 months' duration)	Significant	Surgical
III	Symptomatic tear (age > 70) Large of massive chronic tear	Already realized	Trial nonsurgical

회전근 개 파열의 자연 경과에 대한 이해의 폭이 넓어지면서 비수술적 치료가 장기화되면 회전근 개 근육의 퇴축(retraction)과 이에 따른 주위 조직과의 유착, 회전근 개의 위축(atrophy), 지방 변성, 골관절염 등, 비가역적인, 되돌이키기 어려운 상태로 악화되게 하는 경우가 있음을 알게 되었다^{16,28)}. 이를 근거로 비가역적 변화의 존재 및 발생 가능성 여부에 따라 회전근 개 질환 환자를 크게 개략적으로 3개의 군(group)으로 나누어 각각에 대한 치료 방침을 제시한 분류가 있다¹⁴⁾. 앞서 설명한 바와 같이 어떠한 환자에 대해 치료 방법을 결정하는 것이 다소 분명하지 않은 것에 비해 이 분류는 비교적 단순하며 임상에서 쉽게 적용하기 쉬운 것으로 생각되어 여기서 소개하고자 한다(Table 1).

Group I은 가까운 시일 내에 비가역적 변화가 발생할 가능성이 별로 없는 경우(Those not at risk for irreversible changes in the near future)로, 회전근 개의 파열이 없이 건염(tendonitis)만 존재하거나 충돌 증후군만(impingement only)이 있는 경우와 부분층 파열만이 존재하는 경우이다. Group I에 포함되는 환자는 상당 기간 비가역적 변화의 가능성이 없으므로 비수술적인 치료를 우선으로 하며, 호전이 없으면 견봉하 감압술 또는 부분층 파열에 대한 변연절제술, 봉합술을 할 수 있다.

Group II는 장기간 비수술적 치료를 하게 되면 비가역적 변화가 발생할 위험이 있는 경우(Those at risk for irreversible changes to the cuff with prolonged nonsurgical treatment)로 60세 이하의 소파열 또는 중파열과, 크기에 관계없이 급성 파열인 경우, 파열이 있으면서 최근 급격히 기능의 소실이 발생한 경우가 해당된다. 이들은 근시일 내에 파열의 크기가 확장되거나, 회전근 개와 관절에 비가역적 변화가 발생할 가능성이 높고, 비수술적 치료가 잠시 성공적으로 보일 수 있지만 다시 증상이 재발할 가능성이 매우 높아, 조기에 수술적 봉합술을 필요로 한다²⁶⁾.

Group III는 이미 비가역적 변화가 발생한 경우(Those with irreversible changes already occurred)이며, 70세 이상에서 대파열(large sized tear) 또는 광범위 파열(massive tear)이 여기에 해당한다. 이들은 회전근 개와 관절에 이미 비가역적 변화가 고착되어 있어 수술적 치료를 급히 필요로 하지 않는다. 따라서 비수술적 치료가 우선적으로 고려되는 경우이며, 증상의 호전이 없으면 변연절제술, 대결절 성형술(tuberoplasty) 등의 고식적 치료를 하거나, 건 이전술, 인공 조직 이식술, 관절 치환술 등 재건술을 고려할 대상이다.

결론

회전근 개 질환의 성공적인 치료를 위해서는 회전근 개의 구조, 기능, 그리고 이 질환의 자연 경과에 대한 이해가 필수적이라 할 수 있다. 회전근 개 질환의 발병 원인은 노화에 따른 퇴행성 변성으로 대표되는 내인성 요인과 역학적 요인, 즉 외인성 요인으로 구분하여 설명하고 있으며, 이들은 서로 상호 작용을 하면서 질환을 진행시키는 것으로 보인다. 일단 발병하면 파열의 크기는 시간이 흐를수록 증가하는 것이 보통이지만, 영상 검사 상의 소견과 증상의 발현과는 서로 상관 관계가 크지 않다. 치료 방침의 결정은 증상의 유무, 연령, 직업, 파열의 크기, 비가역적 변화의 유무 등을 포괄적으로 고려하여 결정하여야 한다.

REFERENCES

- 1) Bigliani LU, Morrison D, April EW: The morphology of the acromion and its relationship to the rotator cuff tears. *Orthop Trans*, 10:228, 1986.
- 2) Burkhart SS: Reconciling the paradox of rotator cuff repair versus debridement: a unified biomechanical rationale for the treatment of rotator cuff tears. *Arthroscopy*, 10:4-19, 1994.
- 3) Chamblor AF, Pitsillides AA, Emery RJ: Acromial spur formation in patients with rotator cuff tears. *J Shoulder Elbow Surg*, 12:314-321, 2003.
- 4) Chun JM: Pathophysiology of the rotator cuff tear. *J Korean Shoulder Elbow Soc*, 9:1-6, 2006.
- 5) DePalma AF: The classic. Surgical anatomy of the rotator cuff and the natural history of degenerative periarthritis. *Clin Orthop Relat Res*, 466:543-551, 2008.
- 6) Dines DM, Moynihan DP, Dines JS, McCann P: Irreparable rotator cuff tears: what to do and when to do it; the surgeon's dilemma. *Instr Course Lect*, 56:13-22, 2007.
- 7) Gohlke F, Essigkrug B, Schmitz F: The pattern of collagen fiber bundles of the capsule of the glenohumeral joint. *J Shoulder Elbow Surg*, 3:111-128, 1994.
- 8) Goldberg BA, Nowinski RJ, Matsen FA, 3rd: Outcome of nonoperative management of full-thickness rotator cuff tears. *Clin Orthop Relat Res*, 99-107, 2001.
- 9) Gramstad GD, Yamaguchi K: Anatomy, pathogenesis, natural history, and nonsurgical treatment of rotator cuff disorders. In *Orthopaedic knowledge update. Shoulder and elbow*, Edited by Galatz, L. M., 149-159, Rosemont, American academy of orthopedic surgeons, 2008.
- 10) Hashimoto T, Nobuhara K, Hamada T: Pathologic evidence of degeneration as a primary cause of rotator cuff tear. *Clin Orthop Relat Res*, 111-20, 2003.
- 11) Huang CY, Wang VM, Pawluk RJ et al.: Inhomogeneous mechanical behavior of the human supraspinatus tendon under uniaxial loading. *J Orthop Res*, 23:924-30, 2005.
- 12) Jobe CM: Rotator cuff disorders: Anatomy, function, pathogenesis, and natural history. In *Orthopaedic knowledge update. Shoulder and elbow*, Edited by Norris, T. R., 143-154, Rosemont, American academy of orthopedic surgeons, 2002.

- 13) Kelly BT, Williams RJ, Cordasco FA et al.: Differential patterns of muscle activation in patients with symptomatic and asymptomatic rotator cuff tears. *J Shoulder Elbow Surg*, 14:165-71, 2005.
- 14) Lashgari CJ, Yamaguchi K: Natural history and nonsurgical treatment of rotator cuff disorders. In *Orthopedic knowledge update. Shoulder and elbow*, Edited by Norris, T. R., 155-162, Rosemont, American academy of orthopedic surgeons, 2002.
- 15) Morrison DS: Conservative management of partial thickness rotator cuff lesions. In *Rotator cuff disorders*, Edited by Burkhead, W. Z. J., 249-257, Baltimore, Williams & Wilkins, 1996.
- 16) Morrison DS, Frogameni AD, Woodworth P: Non-operative treatment of subacromial impingement syndrome. *J Bone Joint Surg Am*, 79:732-7, 1997.
- 17) Neer CS, 2nd: Anterior acromioplasty for the chronic impingement syndrome in the shoulder: a preliminary report. *J Bone Joint Surg Am*, 54:41-50, 1972.
- 18) Nyffeler RW, Werner CM, Sukthakar A, Schmid MR, Gerber C: Association of a large lateral extension of the acromion with rotator cuff tears. *J Bone Joint Surg Am*, 88:800-5, 2006.
- 19) Reilly P, Amis AA, Wallace AL, Emery RJ: Supraspinatus tears: propagation and strain alteration. *J Shoulder Elbow Surg*, 12:134-8, 2003.
- 20) Sharkey NA, Marder RA: The rotator cuff opposes superior translation of the humeral head. *Am J Sports Med*, 23:270-5, 1995.
- 21) Sher JS, Uribe JW, Posada A, Murphy BJ, Zlatkin MB: Abnormal findings on magnetic resonance images of asymptomatic shoulders. *J Bone Joint Surg Am*, 77:10-5, 1995.
- 22) Speer KP, Osbahr DC, Montella BJ, Apple AS, Mair SD: Acromial morphotype in the young asymptomatic athletic shoulder. *J Shoulder Elbow Surg*, 10:434-7, 2001.
- 23) Tempelhof S, Rupp S, Seil R: Age-related prevalence of rotator cuff tears in asymptomatic shoulders. *J Shoulder Elbow Surg*, 8:296-9, 1999.
- 24) Thompson WO, Debski RE, Boardman ND, 3rd et al.: A biomechanical analysis of rotator cuff deficiency in a cadaveric model. *Am J Sports Med*, 24:286-92, 1996.
- 25) Werner CM, Blumenthal S, Curt A, Gerber C: Subacromial pressures in vivo and effects of selective experimental suprascapular nerve block. *J Shoulder Elbow Surg*, 15:319-23, 2006.
- 26) Wolf BR, Dunn WR, Wright RW: Indications for repair of full-thickness rotator cuff tears. *Am J Sports Med*, 35:1007-16, 2007.
- 27) Yamaguchi K, Ditsios K, Middleton WD, Hildebolt CF, Galatz LM, Teefey SA: The demographic and morphological features of rotator cuff disease. A comparison of asymptomatic and symptomatic shoulders. *J Bone Joint Surg Am*, 88:1699-704, 2006.
- 28) Yamaguchi K, Tetro AM, Blam O, Evanoff BA, Teefey SA, Middleton WD: Natural history of asymptomatic rotator cuff tears: a longitudinal analysis of asymptomatic tears detected sonographically. *J Shoulder Elbow Surg*, 10:199-203, 2001.
- 29) Yamanaka K, Matsumoto T: The joint side tear of the rotator cuff. A followup study by arthrography. *Clin Orthop Relat Res*, 68-73, 1994.