

부신피질 기능항진증 및 부신피질 기능저하증

충남대학교 수의과대학

송근호

A. 부신피질 기능항진증

1. 정 의

부신피질기능항진증(Hyperadrenocorticism)은 여러 가지 원인에 의해 부신피질의 기능이 항진되어 만성적으로 혈중의 cortisol농도가 과잉되어 나타나는 병적인 상태를 말한다. 뇌하수체의존성, 부신성 및 의인성으로 나뉘며 개에서 다발하고 고양이에서는 드문 편이며 쿠싱증후군(Cushing's syndrome)이라고도 부른다.

2. 원 인

가. 뇌하수체성

뇌하수체 의존성은 자연발생적인 부신피질기능항진증의 가장 흔한 원인이며 뇌하수체종양에 의해 발생하며, 그중 대부분은 종양의 직경이 3mm이하의 adenoma 이라서 컴퓨터단층촬영(CT)에서도 쉽게 확인되지 않는 특징이 있으며 직경이 10mm이상인 경우는 드물며 쿠싱증후군의 80-85%를 차지한다.

나. 부신피질성

부신피질성은 adenoma와 carcinoma가 각각 비슷한 비율로 발생하며 carcinoma는 크기가 adenoma보다 크고 신장, 간, 후대정맥, 폐 등의 장기로 전이가 될 수 있다. 부신피질성은 뇌하수체의 조절이 이루어지지 않은 상태에서 코티졸의 양이 과도하게 분비되며 hypothalamic corticotropin-releasing hormone (CRH)와 혈중 adrenocorticotropin hormone (ACTH)농도를 감소시켜 결국 부신피질의 정상적인 세포를 위축 시키게 되며 쿠싱증후군의 15-20%를 차지한다.

다. 의인성

대부분 면역계 질병이나 알러지성 피부염 이환견을 치료하는 과정에서 장기간 glucocorticoids를 장기간 치료하는 경우에 발생하며 임상증상은 부신피질기능항진

증을 나타내지만 ACTH stimulation test는 오히려 부신피질기능저하증을 나타내기 때문에 의인성을 부신피질기능저하증으로 오진해서는 않는다.

3. 임상증상

일반적으로 다음, 당뇨, 다식 증상이 나타나며 간의 비대와 체지방이 몸통부로 재분배되어 복부 팽만이 나타난다. 또한 단백질 이화를 촉진함으로써 사지 근력의 저하가 나타나며, 피부에 색소침착이나 칼슘침착, 탈모가 관찰되는 경우도 많다. 당 신생작용으로 인해 당뇨가 병발하는 경우가 많으므로 혈액검사, 혈액화학검사 및 뇨 검사를 통하여 당뇨의 병발여부를 확인하는 것이 중요하다. 종종 혈전색전증 (thromboembolism)도 합병증으로 발생한다.

4. 진 단.

가. 혈액 및 혈청화학적 검사

혈액검사에서 호중구증가증(핵좌방 이동 없음), 혈소판증가증등이 관찰되고 혈청 화학적검사에서 ALP, ALT, GLU(당뇨병발시)등이 일반적으로 증가한다.

나. 뇨 검사

단백뇨, 뇨단백/크레아티닌 비율 증가소견을 나타낸다.

다. ACTH 자극시험

합성 ACTH제 tetracosatin acetate(Synacthen[®], 0.25 mg IV, Novartis, Switzerland)를 투여하기 전과, 투여 1시간 후에 각각 채혈하여 혈중 cortisol 농도의 증가를 확인한다.

라. 저용량 dexamethasone 억제시험

Dexamethasone 0.01 mg/kg을 투여하기 전과 투여 후 4시간, 8시간에 각각 채혈하여 혈중 cortisol 농도를 측정하여 억압되는지 여부를 확인한다.

마. 고용량 dexamethasone 억제시험

Dexamethasone 0.1 mg/kg을 투여하기 전과 투여 8시간 후에 각각 채혈하여 혈중 cortisol 농도를 측정하여 억압되는지 여부를 확인한다.

바. 방사선학적 검사

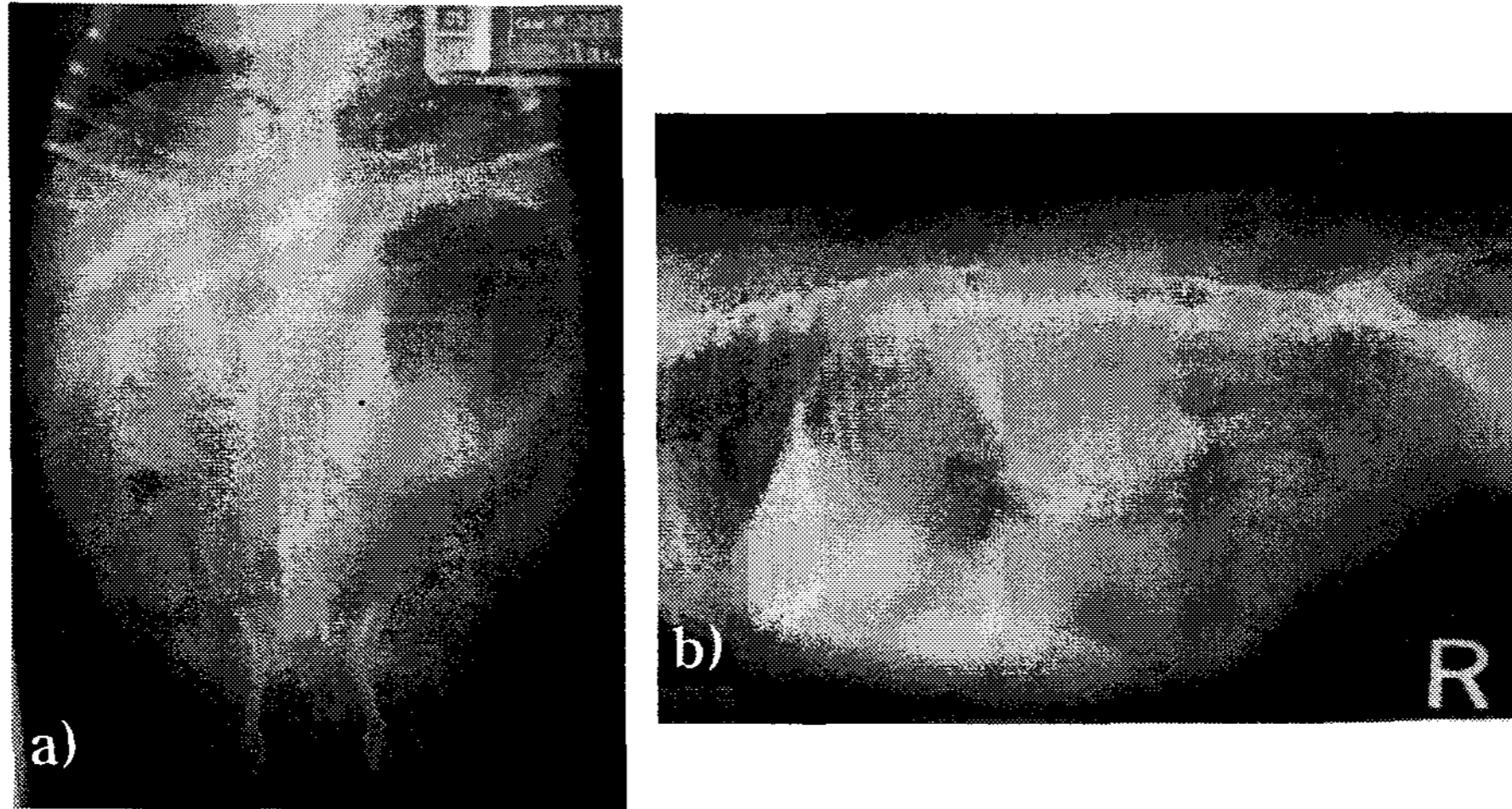


그림 1. X-ray 검사에서 보통 간 비대 및 다식증에 의한 복부팽만이 관찰된다
사. 초음파 검사

초음파 검사를 통하여 부신의 종대 여부를 관찰한다.

아. CT 검사

CT 검사를 통하여 뇌하수체 및 부신의 종양을 확인한다.

5. 치 료

[약물치료]

1) Ketoconazole (Nizoral)

가역적으로 부신에서의 스테로이드 생성을 억제하며 효과는 미약한 편이다.

2) Selegiline hydrochloride (L-Deprenyl)

뇌하수체에서의 도파민 농도를 증가시켜 CRH 및 ACTH 분비를 감소시킴으로써 혈중 코티졸 농도를 조절한다. 20-30%의 억제효과를 나타내며 수의용으로 북미지역에서 허가되어 있다.

3) Mitotane (Lysodren)

Mitotane은 o,p'-DDD약물로 부신의 zona fasciculata와 zona reticularis를 직접적으로 괴사시켜 글루코코르티코이드의 생성을 억제시키며 효과도 좋으며 인의용으로 시판된다.

4) Trilostane

Trilostane은 최근에 많은 연구를 통해 임상에 적용되고 있는 제제로,

cholesterole을 cortisol로 전환하는 효소인 3 β -hydroxysteroid dehydrogenase를 억제함으로써 혈중 cortisol의 농도를 감소시키는 효과를 나타내며 부작용 발생이 드물며 임상증상 개선효과도 높으며 주로 유럽국가에서 수의용으로 판매된다.

[수술]

부신종양성일 경우 다른 부위로 전이가 없을 경우 제한적으로 부신절제술을 하면 좋은 효과를 나타낸다.

[방사선치료]

종양의 크기를 억제하고 커지지 않도록 하기 위해 선택할 수 있는 방법이다.

B. 부신피질 기능저하증

1. 정 의

부신피질기능저하증(Hypoadrenocorticism)은 여러 가지 원인에 의해 부신피질의 기능이 저하되어 혈중의 cortisol농도가 감소되어 나타나는 병적인 상태를 말한다. 원발성 및 속발성으로 나뉘며 아디슨 증후군(Addison's disease)이라고도 부른다.

2. 원 인

가. 원발성

면역매개에 의한 부신피질의 파괴, 쿠싱약물 과다투여, 부신종양(예, 림프종), 육아종성 질환, 동맥성 혈전등에 의해 ACTH의 분비감소에 기인한다.

나. 속발성

steroid의 장기간 치료, 뇌하수체 종양, 외상 및 선천적인 기형에 의한 ACTH의 분비감소에 기인한다.

3. 임상증상

일반적으로 기면, 다음, 다뇨, 구토, 체중손실, 탈수, 복부통증, 서맥 증상이 나타나며 심한 경우 addisonian crisis가 나타난다.

4. 진 단.

가. 혈액 및 혈청화학적 검사

비재생성 빈혈, 고칼륨혈증, 저나트륨혈증, 고인혈증, 신전성 고질소혈증등이 관찰된다.

나. 뇨 검사

등장뇨 또는 고장뇨소견을 나타낸다.

다. 초음파 검사 및 CT 검사

초음파 검사 및 CT 검사를 통하여 부신의 위축 여부를 관찰한다.

라. ACTH 자극시험

합성 ACTH제 tetracosatin acetate(Synacthen[®], 0.25 mg IV, Novartis, Switzerland)를 투여하기 전과 투여 후 1시간 후에 각각 채혈하여 혈중 cortisol 농도의 감소를 확인한다.

5. 치 료

가) Hydrocortisone or prednisolone

가격이 저렴하고 효과도 좋으나 장기간 사용시 의인성 쿠싱증후군을 일으킬 수 있다.

나) Desoxycorticoid pivalate (DOCP)

25일 간격으로 투여하며 효과도 좋은 편이며 수의용으로 허가되어 있다.

다) Fludrocortisone acetate

부신피질기능저하증은 물론 고칼륨혈증에도 효과가 있으며 인의용으로 허가되어 있다.

라) Addisonian crisis치료

혈중 칼륨의 농도를 낮추기 위해 당을 포함한 수액요법(필요시 고농도 포도당과 인슐린요법), bicarbonate투여 등이 지시된다.