

## 소동물임상과 전산화단층촬영

윤정희

서울대학교 수의과대학

현대의 수의임상에 있어 첨단 진단영상 장비가 필요한 이유는 점차 높아가는 보호자들의 양질의 진료에 대한 욕구의 증대 그리고 반려동물의 노령화에 따른 다양하고 복잡한 종양 및 기타 질환 발생의 증가라고 볼 수 있다. 더구나 우리나라에서도 이제는 컴퓨터단층촬영 (computed tomography, CT) 장비가 보급되어 활용 단계에 이르렀으며, 이러한 상황은 임상수의사들로 하여금 기본적인 CT 영상의 획득 및 진단 원리에 대한 이해를 필요로 하고 있다.

CT는 X선과 컴퓨터를 이용해서 연속적인 환자의 단층영상을 획득하는 것으로, 연조직의 식별이 용이하며 각종 구조의 중복을 피할 수 있다는 장점이 있다. CT는 적절히 활용할 경우, 일반촬영에서 얻는 정보에 추가해서 아주 유용하고 정확한 병변에 대한 정보를 얻을 수 있다. 하지만 CT를 촬영한다고 해서 일반촬영을 생략하는 일은 바람직하지 못하다. 즉, 투시가 일반촬영을 완전히 대체할 수 없듯이, CT 역시 일반촬영을 완전히 대체할 수는 없다는 것이다. 따라서 모든 환자에서 일반촬영을 먼저 행한 후에 필요에 따라 CT를 촬영해주기를 권장하며 단, 한 가지 예외로 할 수 있는 경우는 두개골 내 즉, 뇌에서의 어떠한 병변이 예상되는 경우, 일반촬영을 통해서 얻는 정보는 아주 제한적일 가능성이 높기 때문에, 일반촬영을 생략하고 직접 CT 촬영으로 진행할 수도 있다.

임상수의사들이 직접적으로 CT의 촬영이나 영상의 판독에 관련되지는 않더라도 기본적으로 어떠한 경우에 CT 촬영이 지시되며 또한 어떠한 시설에서 촬영이 가능한지 그리고 촬영 절차가 어떻게 진행되는지에 대하여 보호자들로부터의 질문에 대답을 해줄 수 있어야 한다. 심지어는 CT 영상을 보호자들에게 설명을 해줄 필요가 있는 경우도 얼마든지 예상 가능하다. 따라서 이번 강의에서는 소동물의 질환 특히, 흉·복부 질환의 CT의 활용에 대해서 알아보려고 하며, 이를 통해 CT의 기본에 대한 임상수의사들의 이해를 도모하고 CT 촬영의 유용성 및 필요성에 대한 인식을 고취시키고자 한다. 이 원고는 수년 전 임상수의학회에서 발표했던 것과 크게 달라진 것은 없지만, 강의 내용에서는 최근의 증례들로 더욱 보강되었음을 밝힌다.

### 컴퓨터단층촬영이란 무엇인가?

#### 종래의 일반 X선 영상

모든 X선 영상은 환자 신체의 각기 다른 부분을 통과하면서 흡수되는 X선의 양에 기초를 두고 있다. 근육이나 폐 등과 같은 특정 조직에서 흡수되는 X선의 양에 따라 각각

다른 양의 X선이 환자의 몸을 통과해서 밖으로 빠져나가게 된다. 흡수되는 X선의 양은 환자에게는 흡수방사선량이 된다. 일반 X선 촬영 시, 환자의 몸을 빠져나간 X선은 X선 필름이나 기타 다른 영상의 수용장치 등과 상호작용 하여 환자의 신체 내부에 있는 특정 조직의 2차원적 투사 영상을 형성하게 된다. 결국, X선은 방사선상 즉, "radiograph"이라고 하는 영상을 나타내게 된다. 예를 들어 흉부의 X선 촬영은 가장 흔히 행해지는 진단영상의 한 과정으로, 검사를 통해 심장, 폐 및 다른 해부학적 구조가 필름이라는 수용장치에 기록이 되는 것을 알 수 있다 (그림 1).

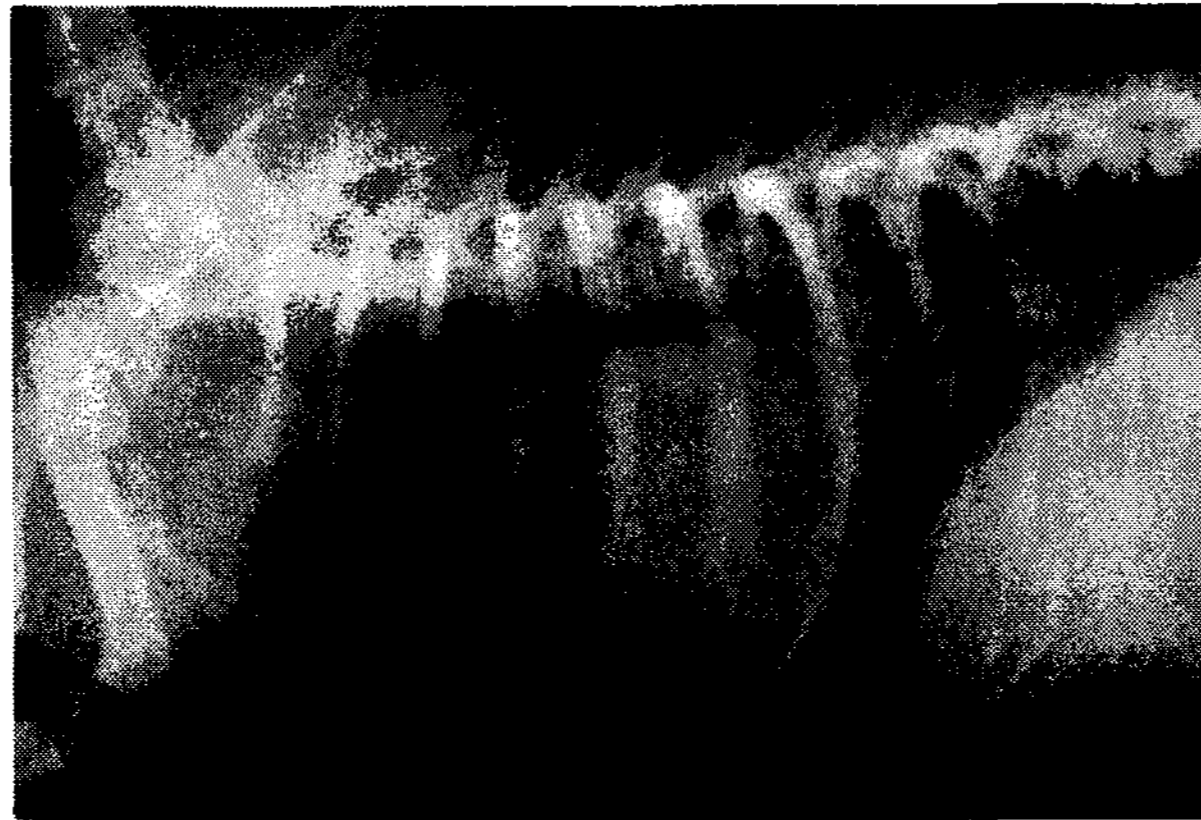


그림 1. 기침, 빈맥, 빈호흡, 운동불내성 등의 임상증상으로 내원한 10년령, 암컷 Shih-tzu의 흉부 외측상. 심장종대 및 후엽 등쪽 폐야 비투과성의 전반적인 향진이 관찰된다. 이 영상은 개의 흉부가 갖는 3차원적인 형태가 X선 필름이라고 하는 2차원적인 형태로 모든 내, 외부 구조가 한 면에 중복되어 나타나는 것이다.

### 전산화단층촬영 Computed Tomography (CT)

CT영상 또는 CAT (computerized axial tomography) 영상 역시 각기 다른 조직에 의한 X선의 각각 다른 흡수에 기초를 두고 있기는 하지만, CT 영상은 단층영상 (cross-sectional image)이라고 하는 전혀 다른 형태의 영상을 제공한다. 단층영상 "tomography"라는 용어의 어원을 살펴보면, 그리스어인 "단면을 내다"라는 의미의 "tomos"와 그림이라는 의미의 "graphe"가 합쳐진 말임을 알 수 있다. CT 영상 체계는 해부학적 구조의 단층영상 또는 단면 즉, 빵 덩어리를 잘라나가는 것과 같은 영상을 형성하는 것이며, 이러한 단층영상을 통해 다양한 질환의 진단 및 치료에 활용을 하는 것이다 (그림 2).

### CT 촬영은 어떻게 이루어지는가?

모터로 구동되는 테이블을 통해 환자는 CT 촬영 장치 내 원형의 열린 부분 (gantry)으로 자동적으로 이동된다 (그림 3). 환자가 CT 촬영 장치를 지나가면서 X선 발생원 (튜브)이 원형의 열린 부분 즉, gantry 내부를 회전하게 된다. 일회 회전이 약 1초 정도 소요되는데, X선 발생원은 환자 신체의 특정 단면을 조사하는데 필요한 좁은 부채꼴 모양의 X선 빔을 발생시킨다 (그림 4). 이러한 부채꼴 모양의 X선빔의 두께는 얇게는 1mm에서 두껍게는 1cm 정도까지 된다. 일상적인 검사 시에는 몇 단계의 과정이 있는데, 각 과정에 따라 X선

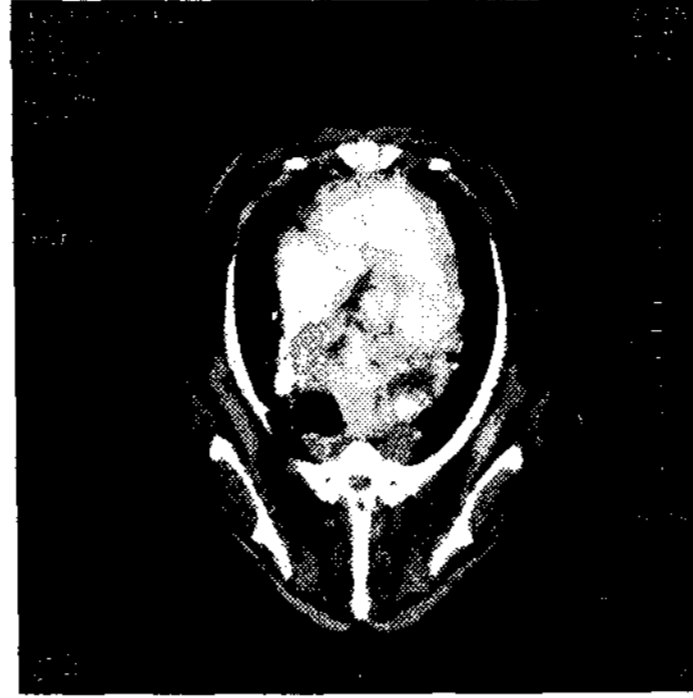

그림 2. 흉부의 CT 영상. 전종격동 내에 이질적인 조영증강 패턴을 보이는 대형의 종괴가 존재한다. 이 종괴에 의해 기관과 전대정맥이 오른쪽으로 변위되어 관찰된다. 또한 이 종괴의 위치는 심저부 등쪽에서 유래한 것으로 생각되며, 더욱 등쪽으로는 흉추에 까지 이르는 것을 알 수 있다. 가장 가능성이 높은 감별진단으로서는 심저부종양 또는 전종격동 내의 종양 등이 해당될 수 있다. 이와 같이 CT는 구조의 중복을 피한 영상화가 가능한 것이 가장 큰 장점이다.

튜브는 테이블이 gantry를 통해 연동적으로 환자를 이동시키면서 환자 주위로 10에서 50회 정도 회전을 하게 된다. 이때 환자는 특정한 혈관 구조의 영상화를 촉진할 목적으로 조영제 (contrast material)을 주입하기도 한다. 환자의 신체를 기준으로 X선 빔이 환자를 빠져 나오는 방향 쪽으로 위치해 있는 detector에서는 조사를 받는 환자 신체의 단층 부위를 빠져 나오는 X선을 기록하게 된다. 이 기록은 X선 발생원의 한 특정 위치 (각도)에서의 스냅사진 즉, "snapshot"으로 이루어지며, X선 튜브가 완전히 일회전 할 때, 많은 다른 각도에서 얻어진 스냅사진이 모두 취합되는 것이다. 이와 같은 과정을 통해 얻어진 결과는 컴퓨터로 보내지고, 모든 각각의 스냅사진은 X선 발생원의 완전한 일회전에 따른 내부 장기 및 조직의 하나의 단층영상 (slice)으로 재구성되는 것이다.




그림 3. CT 촬영 장치. T: 테이블, G: gantry.

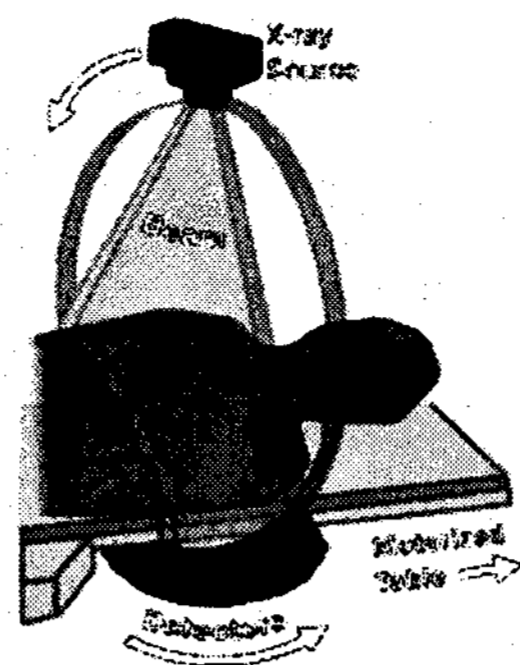


그림 4. CT 촬영 장치 내의 튜브에서 발생하는 부채꼴 모양의 X선 빔. 환자는 테이블 위에서 gantry를 향해 이동을 하게 된다.

### 컴퓨터단층촬영의 활용

뇌: 자기공명영상이 뇌의 병변에 대한 진단에 있어서는 더욱 뛰어나지만 양질의 CT 영상을 통해서도 적절한 진단 정보를 충분히 얻을 수 있다. 영상의 판독에는 일반 X선상에서와 같은 원리로, 확인 가능한 구조의 크기, 형태, 위치 및 비투과성 등의 특성으로 평가한다. 뇌실계통 (그림 5), 소뇌천막 및 중앙 대뇌낮은 일반 CT상에서도 잘 관찰되는 구조들이다. 나머지 뇌 구조들은 비교적 균질한 양상을 보인다. 뇌실계통 크기, 형태 또는 위치의 변화, 중앙선의 변위 및 매스의 석회화 등은 일반상에서도 흔히 관찰되며 매스 병변의 중요한 소견이 된다. 변연 부종은 매스 주위로 감소된 비투과성 영역으로 관찰된다. 급성 출혈의 경우에는 헤모글로빈 내의 글로빈에 의해 비투과성으로 관찰되며, 응고피의 흡수가 이뤄지면서 투과성으로 보이고 부종과 비슷해 보일 때까지 밀도는 감소된다. 혈관 내로 조영제를 주입함에 의해 매스의 영상을 증강시켜 혈관의 변화와 혈액-뇌 장벽에 파괴 영역이 생겼음을 나타낼 수 있다. 특정 뇌 종양의 경우에 위치와 조영 증강 양상을 통해 감별이 가능하다. 물론 예외가 있을 수 있지만 수막종의 경우에 전형적으로 변연부에 위치하며 균질한 증강 양상을 보인다. 별아교세포종 및 신경아교종의 경우에는 특징적으로 중심부는 투과성 영역을 보이고 변연은 증강 양상을 보이는 경향을 갖는다. 맥락얼기 매스의 예에서는 비교적 비투과성의 균질한 증강 양상을 보인다. 뇌하수체 종양의 경우에는 특이적인 위치와 균질한 조영 증강상을 통해 판단이 가능하다. 이렇게 뇌의 CT 검사에 있어서는 검사 부위에 대해 axial scan을 통한 조영 전, 후상 모두를 촬영한다.

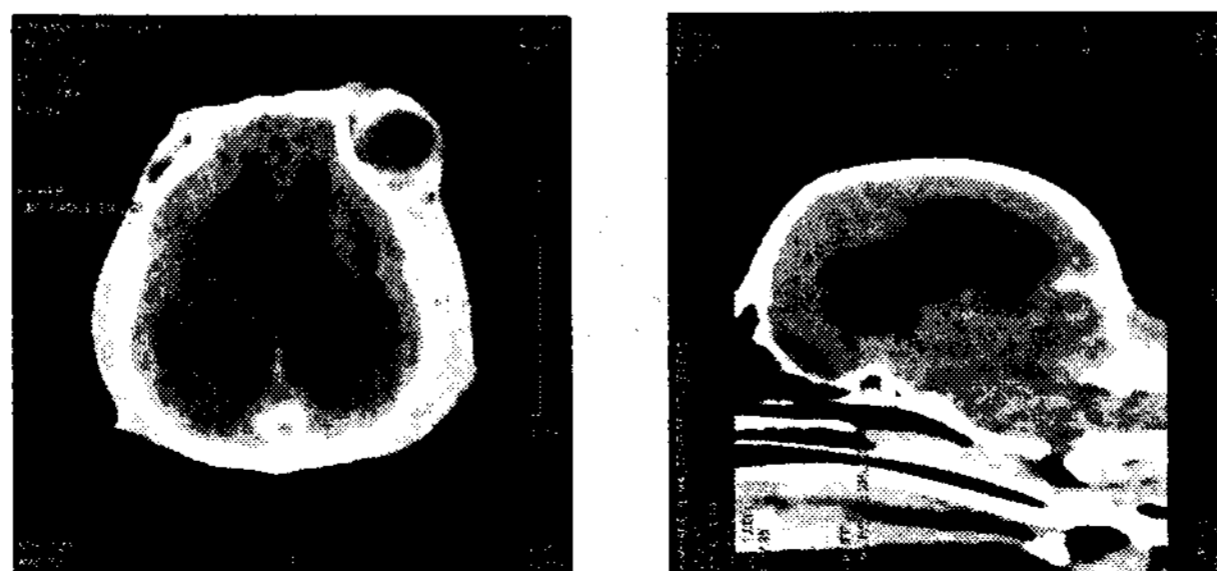

그림 5. 뇌수두증.

**코 및 주위 구조:** 환자의 스캔 자세는 뇌의 촬영과 비슷하며 환자의 크기가 작을 경우, 머리 전체를 스캔할 수도 있다. 코가 주된 관찰 부위라면 코 전체를 스캔함은 물론 전두동 등의 구조도 포함하도록 한다. 영상의 판독 시에는 양쪽 뼈와 연부 조직의 대칭성, 뼈 용해 또는 증식의 유무, 비도 및 비강에서 공기밀도가 다른 연부조직 밀도로의 대체 여부, 동맥의 액체 수위 및 안구 또는 다른 정상 구조의 변위 등의 관점에서 평가하도록 한다.

**척추:** 척추의 CT 검사는 척추 전반에 걸친 또는 광범위한 부위를 포함하도록 촬영하는 것이 아니라, 신경학적인 검사를 통해 또는 일반 X선촬영상을 통해 확인된 또는 의심되는 국한된 범위를 촬영하는 것이 바람직하다. 그 절차를 살펴보면, 가장 먼저 일반X선상을 촬영하고 평가 후에 필요에 따라 척수조영을 실시하고 그 직후에 CT를 검사해 주기를 권장하고 있다. 이렇게 함으로 해서 척수와 관련된 병변을 선명한 조영제 선이 변화되는 상황을 통해 훨씬 더 명확하게 평가할 수 있다. 하지만 우리 대학병원의 경우에는 특별히 지시되는 경우나 척수조영상에서 확인이 곤란하다고 평가되는 경우 또는 담당의의 특별한 요청에 의해 척수조영 후 스캔을 실시하기도 하지만, 대개의 경우는 조영없이 바로 CT 스캔을 행한다. 하지만, 후방 요추 또는 요천추 부위의 경우에는 조영을 실시할 경우 오히려 조영제의 불규칙한 분포 등으로 인해 정확한 해부학적 구조를 평가하기가 곤란할 수가 있다. 따라서 이들 부위의 경우는 조영없이 바로 CT를 평가하는 것이 좋다. 촬영 시 취하는 자세에 있어 많은 다른 의견이 있지만 우리 대학병원의 경우에는 등쪽으로 눕혀서 즉, 위를 바라보게 눕힌 상태에서 촬영하고자 하는 부위가 먼저 gantry로 진입할 수 있는 자세를 취한다. 예를 들어, 경추 부위를 촬영할 경우 등쪽으로 눕힌 후 전지는 자연스럽게 앞으로 당겨서 고정시키고 머리를 gantry쪽으로 향하게 하여 촬영을 실시한다. 최초에는 검사하고자 하는 부위 전체를 포함시켜 helical scan으로 신속히 촬영한 후에, 추간원반강을 더욱 면밀히 검사하기 위하여 검사 부위에 포함된 추간원반강을 각각 지정하여 image group을 추가로 설정하고 각 영상을 axial scan을 통해 획득한다. 이러한 과정을 통해 더욱 면밀하고 정확한 추간원반질환에 대한 진단은 물론 다양한 질환 등에 대한 확인이 가능해진다. 우리 병원의 경우에는 조영 후 스캔만을 실시한다.

**다리:** 관절을 포함한 다리를 CT 검사하는 경우는 대개 퇴행성 관절 변화를 수반하는 골연골증이 의심되는 경우이며 주로 관찰하는 부위는 앞다리굽이관절, 어깨관절 그리고 뒷발목이 해당된다. 특히 CT는 척골의 갈고리돌기의 평가에 탁월한 장점이 있다. 촬영 시 취하는 자세는 등쪽으로 눕힌 후 일반적으로 스캔면이 관절에 수직이 되도록 하면 되는데, 척골 갈고리돌기의 경우는 예외로 볼 수 있다. 이 경우 사람의 머리 고정 장치를 장착해서 앞다리를 앞쪽으로 펴서 고정시키고 그 각도를 동물이 정상적으로 서있을 경우와 비슷하게 취하도록 한다. 판독 시에는 일반 X선 촬영상과 비슷하게 연골하골의 투과성 변화 및 경화상, 골절선, 골증식성 변화, 연부조직의 부종 및 연부조직의 광물질화 등의 소견을 관찰한다.

**흉부:** 흉부의 CT 검사는 현재까지도 많은 부분에 대한 보고가 이루어지지 못하고 있다. 평가해야 할 항목에는 폐야 매스, 종격동 매스, 림프병증 그리고 척주 및 늑골의 흉강 매스와의 관련 등이 포함된다. 역시 촬영 자세에 있어 다른 의견이 있을 수 있으며 우리 대학병원의 경우에는 등쪽으로 눕힌 자세를 취하고 머리가 먼저 gantry로 진입하도록 자세를 취한다. 이때 다리는 스캔 범위 밖으로 위치시키도록 한다. 가능한한 흉강 전체를 스캔하도록 하고 필요에 따라 추가로 필요 부위를 스캔할 수 있다. 조영제는 투여 후 스캔만을 실시하며 helical scan을 적용한다. 판독 시, 연부조직 윈도우 및 폐 윈도우 또는 필요에 따라 뼈 윈도우 등을 융통성 있게 조절해 가며 적용, 관찰하도록 한다. 여러 질환 중에 특히 판독이 쉽지 않은 경우, 복잡하고 대형의 전종격동 매스가 발생한 경우, 특히 배쪽으로 위치할 경우 폐엽에서 유래한 매스와 직접적인 감별이 아주 어려울 때가 많다. 필요에 따라 CT 유도 생검을 실시할 수 있다.

28두의 개와 5두의 고양이에서 흉부의 CT를 촬영하여 그 영상 소견을 이전에 촬영한 흉부 일반X선상과 비교를 실시한 논문에서, 평가의 대상은 최초로 흉부 X선 촬영을 실시한 후 5일 이내에 CT를 촬영한 모든 경우를 포함시켰으며, 전체적인 영상 정보를 분석하였다. 흉부X선 촬영 31 건에서는 정보에 대해 확진을 얻지 못 했으며, 추가적인 정보를 얻기 위해 CT를 촬영하였다. 질환, 병변의 위치, 병변의 과급 정도 및 전종격동 구조의 관련 여부와 관계 있는 CT로부터 얻은 추가적인 정보를 파악하였다. CT를 기초로 한 진단에 있어서의 변화에 대해서도 역시 기술하였다. 그 결과는 다음 표와 같다.

표. 방사선학적 소견, CT 소견, 및 추가 CT 정보 요약

품종 (환자수)	방사선학적 소견	추가 CT 정보	CT 소견
고양이 (2/5)	폐 또는 종격동 질환 가능성	병변의 종격동 위치 규명	기관 종괴 존재 (1), CMM 규명 (1)
고양이 (3/5)	폐 병변 확인 [무기폐 (1), 결절 (1), 폐포질환 (1)]	폐 병변의 정도 결정	공동성 폐결절 (1), 무기폐 (1) 및 폐포 병변 (1) 결정
개 (15/28)	폐 병변 확인 [종괴/결절 (13), 무기폐 (1), 폐포질환 (1)]	폐 병변의 정도 및 특성 결정 또는 폐 병변 제외 (물아웃)	종격동 종괴 (3), 흉막 종괴 (2) 확인; 폐 종괴 (6), 추가적인 폐 종괴 (3), 무기폐 (1) 확인
개 (8/28)*	종격동 병변 확인 [CMM (6), 후종격 종괴 (1), 기관기관지림프절병증 (1)]	종격동 구조의 위치 및 병변 확인	CMM 확인 (5); 폐 종괴 (2) 확인 및 침공성 위 종괴 (1)
개 (4/28)*	흉곽 외/흉막 병변 확인 [흉수 (2), 늑골 병변 (2)]	매스 병변 존재 및 정도 규명	흉막 종괴 (2) 확인, 추가적 늑골 병변 (1) 및 늑골 병변의 흉강 침입 확인 (1)
개 (2/28)	별 소견 없음	별 소견 없음	추가 정보 없음

\* 한 개체가 두 그룹 모두에 해당됨. CMM: 전종격동 종괴

**복부:** 복부의 CT 스캔을 통해 확인하는 장기로는 간, 담낭, 위, 십이지장, 결장, 췌장, 비장, 부신, 신장, 요관, 방광, 전립샘, 난소 및 대동맥과 대정맥을 비롯한 대형 혈관 등이다.

현재까지 복부의 CT 스캔을 행하는 경우는 주로 확인된 또는 의심되는 복강 매스의 경우가 대부분이었다. 일반 X선상에서 관찰되는 기준인 크기, 형태, 변연의 양상, 비투과성 및 위치 등에 대한 정보 외에도 CT 영상에서는 더욱 탁월한 정보를 얻을 수 있다. 특히, 부신 매스의 평가에 있어서는 많은 결과가 보고되어 있으며, 현재 우리 병원에서도 각 장기별 조영제의 분포 시간 및 패턴 등에 관한 연구가 진행 중이다. 예를 들어서, 부신의 질환 중에서 크롬친화세포종은 이환된 환자에 있어서 다양한 특징을 보이기 때문에 진단이 쉽지 않다. 이 종양에 이환된 4두의 개에서 실시한 한 진단영상 보고에서 방사선촬영, 초음파검사 및 CT가 가장 중요한 진단적인 요소를 제공하는 것으로 나타났다. CT는 종양의 크기, 형태 및 가장자리를 평가하는 가장 유용한 영상진단법임을 알 수 있었고, 그 소견으로는 hyperdense한 고도의 혈관성 조직 내에 흩어져 분포하는 다수의 저 감쇠성 병소를 수반하는 등쪽 중복부 위치의 대형의 불규칙한 형태의 종괴의 특징으로 나타났다. 이 종양은 후대정맥 및 다른 인접 장기로 침습되고 따라서 임상증상이 없이 크롬친화세포종이 확인되더라도 단순한 우연한 소견으로 간주해서는 안 된다. 예측 불가능한 성장 속도와 대형 혈관으로의 침습 가능성은 신중히 생각해야 할 요소이다. 아울러, 수술적인 제거를 행하지 않은 환자에서는 부신 종괴에 대한 추적 초음파 및 CT 검사가 지시된다.

### 맺음말

컴퓨터단층촬영은 이제는 우리의 임상 현실에서도 멀리 떨어져 있는 것이 아니라 가까이에서 필요에 따라 손쉽게 접할 수 있게 되었다. 이러한 장비를 원활히 이용함으로써 우리 수의임상진료의 수준을 한 차원 고양시킴은 물론 보호자들의 양질의 진료에 대한 요구에 부응할 수 있을 것이다. 그렇게 하기 위해서는 CT가 갖는 기본적인 영상의 획득 원리 및 판독의 기초에 대해 숙지할 필요가 있을 것으로 생각한다.